研究

超音波診断が有用であった腸重積をきたした上行結腸癌の１例
―大腸癌による腸重積症の本邦報告76例の検討―

岡田好美，山岸宏江，説田政樹，佐藤幸恵，
前岡悦子，山森雅大，小島祐毅，湯浅典博

名古屋第一赤十字病院検査部

A case of ascending colon carcinoma associated with intussusception diagnosed by ultrasonography

要旨

症例は72歳の男性で，立ちくらみと便秘を主訴に当院を受診した。腹部超音波検査で右側腹部にmultiple concentric ring signを認め腸重積と診断したが、カラードプラ法で先進する腫瘤内に血流を認めたため、腸管の循環障害は否定的であった．下部消化管内視鏡所見と合わせて上行結腸癌による腸重積と診断され，待機的に回盲部切除が行われた．大腸癌による腸重積症の本邦報告76例を検討すると，腸重積を伴う大腸癌の特徴は以下のとおりであった：1) 80歳代，70歳代に多い，2)女性に多い，3) やせた人に多い，4) 臨床症状は腹痛，下血が多い，5) S状結腸，盲腸に多い，6) 隆起性腫瘍が多い，7) しばしば緊急手術が必要となる．以上から，腹痛・下血を訴えるやせた高齢者には，大腸癌による腸重積を鑑別診断に入れて超音波検査を行うべきで，その際には腸管血流を評価して腸重積による循環障害の有無を推定すべきである．

Yoshimi Okada, etal：ISSN 1343-2311 Nisseki Kensa 46：25―30,2013　(2012.10.19受理)

KEYWORDS
大腸癌，　腸重積症，　大腸腸重積，　成人腸重積症

はじめに

成人の腸重積症は小児の腸重積症に比べて稀で，器質的疾患に続発する場合が多い．成人大腸腸重積症の60-70％が悪性疾患によるもので，その多くは癌である[1-3]．本邦においては食生活の欧米化や高齢化に伴い大腸癌の罹患率が増加している．今回われわれは上行結腸癌に起因した腸重積の診断，重積腸管の循環障害の否定に超音波検査が有用であった症例を経験したので，大腸癌による腸重積症本邦報告76例の臨床病理学的検討とあわせて報告する．

Ⅰ．症例

患者：72歳男性

主訴：貧血，便秘

既往歴：特記すべき事なし

現病歴：2009年11月，立ちくらみと便秘を主訴に近医を受診した．注腸造影検査にて上行結腸に閉塞を認めた為，当院を紹介された．

来院時身体所見：身長170cm，体重65kg，体格中等，栄養良，脈拍56/分，血圧96/55 mmHg，体温36.5度．腹部は平坦・軟であったが，右側腹部に抵抗を触知した．

来院時血液検査成績：WBC 4,800/μl，Hb

9.1g/dl，TP 7.2g/dl，Alb 3.0g/dl，BUN 9mg/dl，Cre 0.74mg/dl，TB 0.6mg/dl，CEA 1.2ng/ml，CA19-9 9.6U/ml と，軽度の貧血と低アルブミン血症を認めたが，腫瘍マーカーは正常範囲内であった．

腹部超音波検査（**図 1a, b**）：右上腹部走査で内部エコー不均一な結節状腫瘤と，それを取り囲む同心円構造（multiple concentric ring sign）を認め，腸重積と診断した．カラードプラ法では先進する結節状腫瘤内に血流を認め，重積腸管の循環障害は否定的であった．

下部消化管内視鏡検査（**図 2**）：上行結腸に凹凸不整の発赤を伴う亜有茎性腫瘍を認め，腸重積と診断されたが，内視鏡による整復は困難であった．生検により中分化型腺癌と診断された．

以上の所見より上行結腸癌による腸重積と診断されたが，腸管の循環障害は否定的であったので待機的に手術が行われた．Hutchinson 手技にて腸重積は解除され，回盲部切除が行われた．

切除標本肉眼所見（**図 3, 4**）：腫瘍は径 11×5㎝の結節状の亜有茎性腫瘍であった．病理組織学的に中分化型管状腺癌，se, ly1, v0, N1(No.201：1 個), P1, H0, StageⅣと診断された(**図 5**)．

図 1 (a)　腹部超音波検査所見（横断像）
右上腹部走査で内部エコー不均一な結節状腫瘤と，それを取り囲む同心円構造（multiple concentric ring sign）を認める．

図 1 (b)　カラードプラ超音波検査所見（縦断像）
先進する結節状腫瘤内に血流を認める．

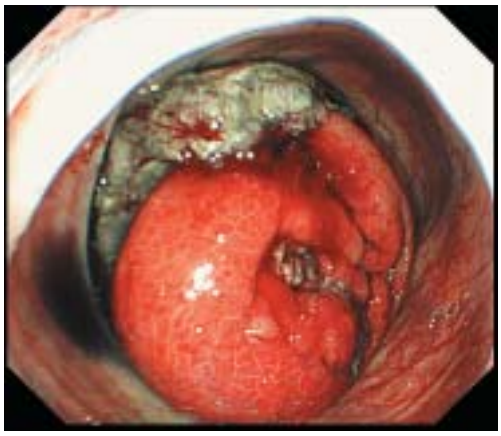

図２　下部消化管内視鏡検査所見
上行結腸に凹凸不整の発赤を伴う結節状の亜有茎性腫瘍を認める.

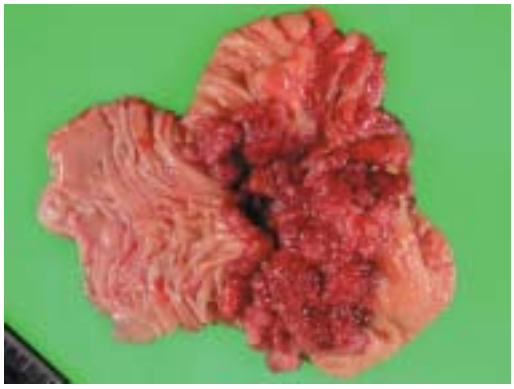

図３　切除標本肉眼所見
上行結腸に径 11×5cm の結節状腫瘍を認める.

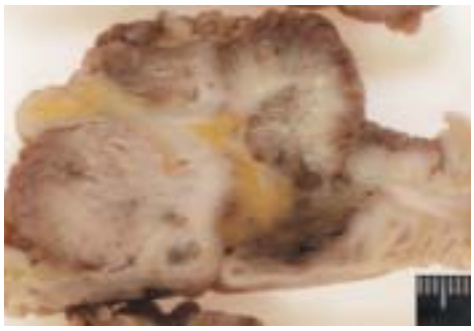

図４　切除標本割面肉眼所見
白色の間質が腫瘍の中心に入り込む結節状亜有茎性腫瘍である.

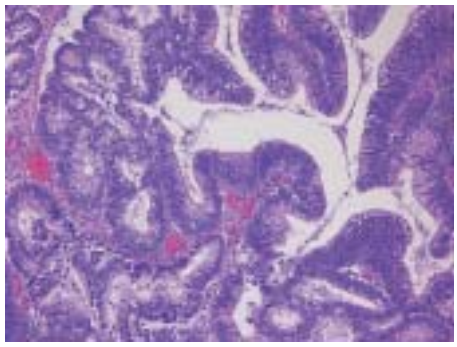

図５　病理組織所見（×100）
異型高円柱上皮細胞が構造の崩れた乳頭状腺管を形成し増殖している.

Ⅱ．大腸癌による腸重積症の本邦報告 76 例の臨床病理学的検討

大腸癌による腸重積症の本邦報告例を医学中央雑誌で検索し（2002〜2010 年　キーワード「腸重積」「大腸癌」），自験例を含めて 76 例を集計しえたので，これを臨床病理学的に検討した（**表 1**）．超音波検査で診断された症例は 21％であった．年齢は平均 71±16 歳（29－96 歳）で，80 歳代が最多で，80 歳代と 70 歳代で 50％以上を占めていた．男女比は 28：48 で女性に多かった（**図 6**）．身長・体重の記載のあった 38 例では，Body mass index (BMI)は平均 19.4±3.6（13.7－32.3）で，20 以下が 76％を占めた（**図 7**）．臨床症状は腹痛が最も多く，次いで下血，腫瘍の肛門からの脱出であった．占拠部位はＳ状結腸，盲腸が多く，この両者で 60％以上を占めていた．腫瘍の肉眼型は 1 型，2 型，0-Ⅰ型が多く，1 型と 0-Ⅰ型の隆起性腫瘍で約 2/3 を占めた．腫瘍の壁深達度は T3，T2，Tis の順に多く，約 3/4 が進行癌であった．虫垂癌では 8 例中 5 例が Tis であった．腫瘍径は平均 4.9±2.cm（2.4－9.6cm）で，4㎝台（32％）・3㎝台（23％）で半数以上を占めた．組織型は高分化型管状腺癌が最も多く，次いで中分化型管状腺癌，粘液癌の順であった．腸重積では腸間膜がまき込まれて重積腸管の循環障害を伴うことがあり，この際には緊急手術の適応となるが，本邦報告例の 32％（24 例/76 例）に緊急手術が施行されていた．

表１　大腸癌による腸重積症本邦報告76例の臨床病理学的特徴

1. 臨床症状		**3. 肉眼型**	
腹痛	46 (61%)	1 型	30(39%)
下血	22 (29%)	2 型	21(28%)
肛門からの腫瘍脱出	8 (11%)	0 - Ⅰ型	20(26%)
嘔吐	7 (9%)	4 型	2(3%)
便秘	6 (7%)	3 型	1(1%)
貧血・めまい	5 (6%)	記載なし	2(3%)
下痢	5 (6%)		
食欲不振	4 (5%)	**4. 壁深達度**	
腹部膨満感	3 (4%)	T3	42(55%)
腹部腫瘤	2 (3%)	T2	14(18%)
その他	6 (7%)	Tis	12(16%)
		T1	6(8%)
2. 占拠部位		記載なし	2(3%)
S状結腸	26 (34%)		
盲腸	21 (28%)	**5. 組織型**	
虫垂	8 (11%)	高分化型管状腺癌	42(55%)
横行結腸	7 (9%)	中分化型管状腺癌	15(20%)
直腸	7 (9%)	粘液癌	7(9%)
上行結腸	4 (5%)	低分化腺癌	5(7%)
下行結腸	3 (4%)	乳頭腺癌	2(3%)
		分化型腺癌	2(3%)
		神経内分泌細胞癌	1(1%)
		多形細胞癌	1(1%)
		記載なし	1(1%)

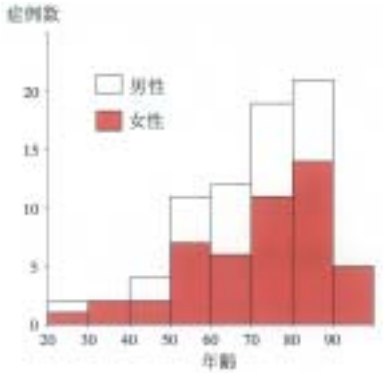

図６　大腸癌による腸重積症本邦報告76例の年齢・性
80歳代と70歳代で50%以上を占め，男性よりも女性に多い．

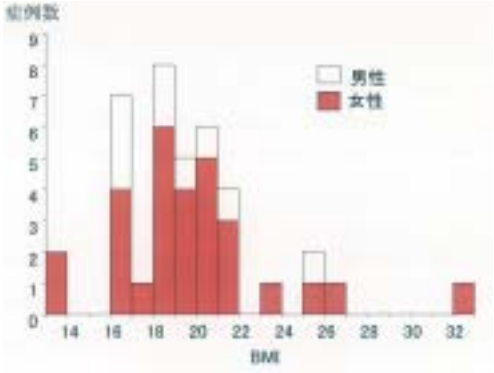

図７　大腸癌による腸重積症本邦報告76例のBMI
平均19.4±3.6で，やせ型の人に多い．

Ⅲ．考察

腸重積症は小児では 95%が特発性であるが，成人では腫瘍，炎症，憩室などの器質的疾患が原因であることが多い．成人の大腸腸重積症の 60-70%が悪性疾患によるものでその多くは癌である[1-3]．腸重積は主に CT 検査・注腸 X 線検査・超音波検査により診断されるが，自然に整復されることもあり，整復後に画像検査を行っても腸重積の診断は出来ない．藪中らは超音波検査で進行大腸癌の約 65%を発見できるとしているが[4]，target like sign や Multiple Concentric Ring Sign を示す際には腸重積の診断は比較的容易である[5)6]．さらにカラードップラー法を用いることにより，用手法での整復の可能性を予測したり，重積腸管の循環障害の有無も推定することができる[7-10]．本邦報告例の 32%に緊急手術が施行されていた理由は，腸重積では腸間膜がまき込まれて腸管の循環障害を伴うことがあるからである．自験例ではカラードプラ法で先進する腫瘤内に血流を認め，重積腸管の循環障害は否定的であったため，手術は待機的に行われた．現在は保険適応ではないが，造影超音波検査を行っていればさらに正確な腸管の循環障害の評価ができた可能性がある[11]．

一般の大腸癌と腸重積をきたした大腸癌の臨床的特徴を比較して**表 2** にまとめた[12]．一般の大腸癌の年齢は 60 歳代にピークがあり，

表２　腸重積をきたした大腸癌と一般の大腸癌との比較

	一般の大腸癌	腸重積をきたした大腸癌
年齢	60代にピークがある	80 歳代・70 代歳に多い
性比	10 ：7	28：48 で女性に多い
BMI	高値であるほど罹患リスクが高い	20 以下が 76%
臨床症状	下血,腹痛,下痢が多い	腹痛,下血,腫瘍の肛門からの脱出が多い
占拠部位	直腸、S 状結腸に多い	S 状結腸、盲腸に多い
肉眼型	2 型、3 型、1 型が多い	1 型、2 型、0-Ⅰ型が多い

男女比が 10：7 であることを考慮すると，腸重積をきたした大腸癌は高齢の女性に多い傾向がある．高齢者では加齢により大腸周囲の結合組織が脆弱であること，女性は男性に比べて腸管や腸間膜が長く，腸管と後腹膜との結合が緩いことなどがその理由と考えられる[13,14]．一般に大腸癌は BMI が高値であるほど（肥満者ほど）罹患リスクが高いが[15,16]，腸重積をきたした大腸癌はやせ型の人に多い．これはやせ型の人は腸間膜の脂肪が少ないため，腸管の可動性が大きいためと考えられる．一般の大腸癌の臨床症状（下血(54%)，腹痛(31%)，下痢(21%)）と比較して，腸重積をきたした大腸癌の臨床症状は，腫瘍の肛門からの脱出を除けば大きな違いはない．一般の大腸癌の占拠部位は直腸が最も多く(39%)，次いで S 状結腸(26%)，上行結腸(14%)，横行結腸(8%)，盲腸(7%) であるのに対して，腸重積をきたした大腸癌は S 状結腸(34%)・盲腸(28%)に多い．一般の大腸癌の肉眼型は 2 型が最も多く(65%)，次いで 3 型(9%)，1 型(8%)，0-I 型(6%)であるが，腸重積をきたした大腸癌は 1 型(39%)，2 型(28%)，0-Ⅰ型(26%)が多い．その理由は，内腔に腫瘤を形成する腫瘍では腸管壁の進展性が保たれ，蠕動による影響を受けやすいからと考えられる[17]．

Ⅳ．まとめ

超音波検査は前処置なしで簡便かつ繰り返し行えるので，腹痛や下血を訴えるやせた高齢者には大腸癌による腸重積を考慮して超音波検査を行うべきである．その際にはカラードプラ法を用いて重積腸管の血流を評価して循環障害の有無を推定するべきである．

【文献】

1) Sanders GB *et al.* : Adult intussusception and carcinoma of the colon, Ann Surg 147 : 796-804 , 1958
2) Weilbaecher D *et al.* : Intussusception in adults , Am J Surg 121 : 531-535 , 1971
3) 堀公行 : 成人腸重積症 - 6 治験例と本邦最近 10 年間の報告例の集計をもととして， 外科 38 : 692-698 , 1976
4) 藪中幸一ほか : 進行大腸癌における体外式超音波検査の診断能の検討， 超音波医学 31 : J17-J23 , 2007
5) Weissberg DL *et al.* : Ultrasonographic appearance of adult intussusceptions , Radiology 124 : 791-792 , 1977
6) Holt S *et al.* : Multiple concentric ring sign in the ultrasonographic diagnosis of intussusception , Gastrointest Radiol 3 : 307-309 , 1978
7) Lam AH, Firman K : Value of sonography including color Doppler in the diagnosis and management of long standing intussusceptions , Pediatr Radiol 22 : 112-114 , 1992
8) Dance EM *et al.* : Early diagnosis of acute intestinal ischemia ; Contribution of color Doppler sonography , Acta Chir Belg 97 : 173-176 , 1997
9) Okada T *et al.* : Pulsed Doppler sonography for the diagnosis of strangulation in small bowel obstruction , J Pediatr Surg 36 : 430-435 , 2001

10) Patsikas MN *et al.* : Color Doppler ultrasonography in prediction of the reducibility of intussuscepted bowel in 15 young dogs , Vet Radiol Ultrasound 46 : 313-316 , 2005
11) Hata J *et al.* : Evaluation of bowel ischemia with contrast-enhanced US ; Initial experience , Radiology 236 : 712-715 , 2005
12) Japanese Society for Cancer of the Colon and Rectum : Multi-Institutional Registry of Large Bowel Cancer in Japan . Vol.28 , Cases treated in 1999.
13) 高田知明ほか : 上行結腸の特発性腸重積に盲腸癌による腸重積が嵌頓した１例,日臨外会誌 34 : 118-122 , 2001
14) 中村文隆ほか : 盲腸癌による高齢者の腸重積症の１例, 日臨外会誌 59 : 2859-2863, 1998
15) Shimizu N *et al.* : Height, weight, and alcohol consumption in relation to the risk of colorectal cancer in Japan ; a prospective study , British Journal of Cancer 88 : 1038-1043 , 2003
16) Tamakoshi K et al. : A prospective study of body size and colon cancer mortality in Japan ; The JACCStudy , International Journal of Obesity 28 : 551-558 , 2004
17) 田中屋宏爾ほか : 横行結腸癌による成人腸重積の１例, 日外科系連会誌 25 : 684-686, 2000