成人 Bochdalek 孔ヘルニアに自然気胸を伴った１例

髙戸麻由　稲葉浩久　齋藤賢将
岸田憲弘　石田　隆　古田晋平
新谷恒弘　小林秀昭　白石　好
中山隆盛　森　俊治　磯部　潔

静岡赤十字病院　外科

要旨：症例は 71 歳，男性．生直後より Bochdalek 孔ヘルニアと診断されるも無症状で経過していたため，外科的治療は未施行であった．7 年前より腸閉塞を繰り返していたが，保存的加療で軽快し，経過観察となっていた．2 ヶ月ほど前から呼吸困難感を自覚し当院呼吸器科を受診．胸部レントゲンにて，左肺の虚脱，左胸腔内に脱出した腸管の尾側への偏位，縦隔の右方偏位を認めた．Bochdalek 孔ヘルニアに合併した左気胸と診断し，左胸腔ドレナージを施行した．ドレーン挿入後呼吸苦改善し，胸部レントゲン上肺の拡張は良好であった．ドレーン抜去後，第 8 病日に退院となった．当症例では，横隔膜ヘルニアにより左胸腔に腸管が存在したため，胸腔ドレーン吸引にて胸腔内を陰圧にしすぎないことに留意し，早期に water seal とした．今回の症例の経過について，若干の文献的考察を加えて報告する．

Key word：Bochdalek 孔ヘルニア，自然気胸，胸腔ドレーン，胸膜癒着療法

Ⅰ．はじめに

Bochdalek 孔ヘルニアは胎生期の発生異常に起因し，出生時より高度の呼吸困難を示すものから，何ら呼吸症状を示さないものまで様々である．新生児期に診断されることが多く，重症例では外科的緊急処置を要する．重篤な呼吸や循環の障害を呈した場合は死亡率の高い疾患とされる．

今回われわれは長年無症状で経過した成人 Bochdalek 孔ヘルニアに自然気胸を合併し，ヘルニア根治術も含め外科的加療や胸膜癒着療法などを考慮するも，保存的治療にて軽快した一例を経験したのでここに報告する．

Ⅱ．症　　例

患者：71 歳，男性
主訴：呼吸困難感
現病歴：生直後より横隔膜ヘルニアと診断されるも無症状にて経過．平成 14 年頃より脱出腸管の閉塞性腸閉塞により入退院繰り返していたが，保存的治療にて軽快していた．2 ヶ月前より歩行時の息切れを自覚した．徐々に呼吸困難感が増悪し，当院呼吸器科受診した．
既往歴：左横隔膜ヘルニア，これに伴う腸閉塞，前立腺癌術後，C 型肝炎
生活歴：20 本×30 年（禁煙 20 年）

入院時現症：身長 165.5 cm，体重 63.4 kg
意識清明，血圧 160/70 mmHg，脈拍 72 回/分，整，体温 36.5 度.SpO 2 99%（room）
眼瞼結膜貧血なし，眼球結膜黄染なし
心音を右に偏位して聴取，心雑音聴取せず
左肺野で呼吸音の減弱を認め，左肺野でグル音を聴取
腹部平坦・軟，鼓音，圧痛なし
末梢チアノーゼなし
胸部単純レントゲン写真（図 1）：左上肺野に透過性亢進および肺尖部にブラを認め，肺尖部の胸郭への癒着が疑われた．左胸腔中肺野～下肺野にかけて尾側へ圧排され上縁が平坦化した腸管を認め，縦隔は右方へ偏位していた．（図 1 a）
胸腔ドレーン挿入後，左肺野の透過性亢進は消失し，腸管像が肺尖部付近まで一時的に上昇してきたこと

を確認した．また側面像でも，腸管の尾側への圧排の軽快を認めた．（図1b）

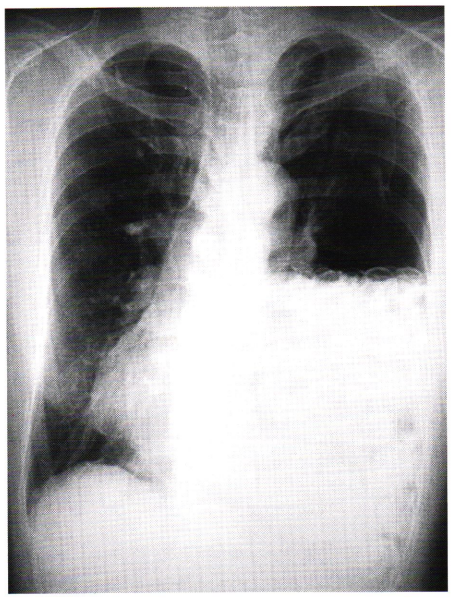

図1a　胸腔ドレーン挿入前
左上肺野に透過性亢進および肺尖部にブラ，上縁が平坦化した腸管，縦隔の右方へ偏位を認める．

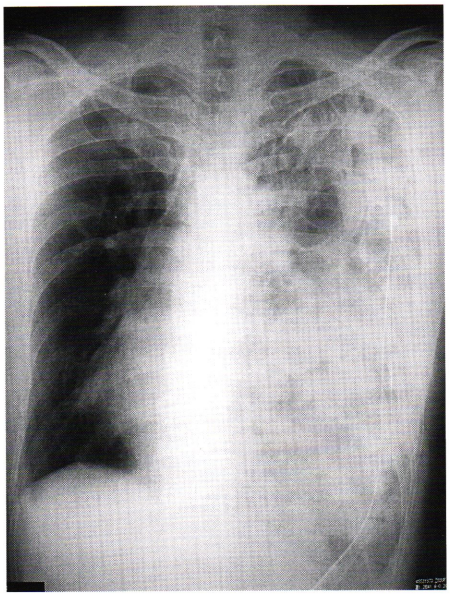

図 1b 胸腔ドレーン挿入後
左肺野の透過性亢進は消失し，腸管像が肺尖部付近まで一時的に上昇してきた．

胸部単純 CT（図 2）：左前胸部で肺の虚脱，ブラ，気腫性変化を認めた．また，左胸腔内に脱出腸管を認めた．

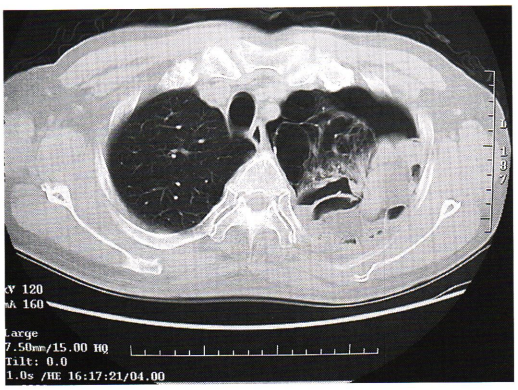

図 2
左前胸部で肺の虚脱，air cyst，軽度気腫性変化，左胸腔内に脱出腸管を認めた．

入院後経過：入院同日，左胸郭内に存在する腸管に十分留意しながら，左鎖骨中線上第 3 肋間から 16 Fr.ドレーン挿入し，−10 cmH 2 O 持続吸引とした．air leak を認めたが，腸液などが引けてくることはなかった．ドレーン挿入後より呼吸苦訴え消失し，身体所見上も左肺野の呼吸音減弱は消失し，グル音を聴取した．翌日には air leak，呼吸性変動を認めず，ドレーンは water seal とした．その後，胸部レントゲンにて縦隔右方偏位の軽快，左肺拡張良好をみとめ第 6 病日ドレーンを抜去した．ドレーン抜去後も明らかな呼吸不全症状なく，第 8 病日に退院となった．

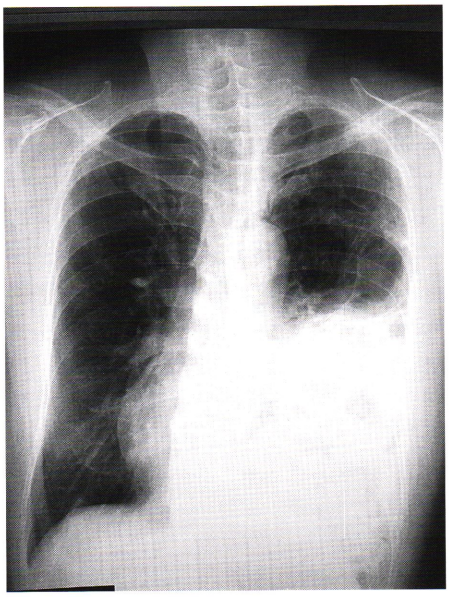

図 3 退院後
左胸腔に気胸の所見なく，肺の拡張は良好．

Ⅲ．考　　察

Bochdalek の横隔膜ヘルニアは新生児期に外科的緊急処置を要する疾患の一つである．胎生８週前後に横中隔が心臓の下方に形成され，これが後方に伸びていき，前腸の後腸間膜と一緒になり，横隔膜の中央部を形成する．胸腹膜ヒダは各方向に発達するが，特に後方ならびに側方に進み胸腔と腹腔を分ける．この時点で発達が停止すると後外側の横隔膜欠損ができる．これがすなわち，Bochdalek 胸膜腹膜開存である．生後，胸腔内の腸は患側の肺を圧排し，それが増加するにつれ縦隔の移動とともに対側肺の圧排が起こる．胸腔内圧の増加と縦隔移動は静脈環流を妨げ，高度の低酸素状態と呼吸性アシドーシスを起こす．合併症としては，総腸間膜症，胃軸捻転症，内臓転位症，心血管奇形などの先天性異常を伴うことが多い．乳児期に新生児期と同様に症状をきたすとは限らないが，多くは症状を示し，これらの乳児では重症度が高い．治療法としては，ヘルニア孔の閉鎖，修復および脱出腸管の還納である．術式としては開腹法と開胸法があり，開腹法のほうが横隔膜欠損部のより確実な閉鎖ができ，十二指腸閉塞・その他の腸回転不全が存在した際に速やかに処置できるなどの利点から多く行われている．

今回われわれの症例は，成人 Bochdalek 孔ヘルニアに気胸を合併した一例であった．成人横隔膜ヘルニアと気胸の合併に関しては，井戸田らの報告によると，成人横隔膜ヘルニアの気胸の合併例の原因として，胸腔内へ嵌頓した横行結腸の穿孔による膿気胸，ブラによる自然気胸などを挙げている[3]．彼らの症例においては，術中に腹腔と胸腔の交通が確認され，術後の CT でブラを認めなかったことから，十二指腸穿孔による遊離ガスがヘルニア孔を経て胸腔内に入ったことにより発生したものであったと報告している．また，大成らは横隔膜ヘルニアによる滑脱臓器と気胸により，急激に左胸腔内圧が上昇したため縦隔が右方に偏位するとともに右側肺の拡張が障害されたことが原因で突然の呼吸不全を来した症例を報告している．

今回の症例においては，重喫煙歴があり，肺の気腫性変化やブラを認めていることなどから，ブラの破裂が気胸の原因であると考えられた．再発予防としては，胸膜癒着療法が適していると考えられたが，横隔膜ヘルニアにより胸腔内に腸管が存在するため，癒着目的にミノマイシン，ピシバニールを注入することにより腸管の炎症，癒着を誘発し，腸閉塞の誘引となると考えられたため行わなかった．また，胸部レントゲン上明らかなブラを認めることから手術の適応も考慮したが，肺尖部に癒着認めたため，胸腔鏡下での施行は難しく，開胸手術が必要と考えられたため，今回はドレナージのみとした．その際，胸腔ドレーンの吸引は胸腔内に腸管存在することから，胸腔内を陰圧にしすぎぬよう，早期に water seal へ切り替えた．

Ⅳ．結　　語

成人 Bochdalek 孔ヘルニアに合併した自然気胸の一例を経験したため文献的考察を加え報告した．生直後から横隔膜ヘルニア指摘されているにも関わらず，外科的処置を行わないままほぼ無症状のまま経過している点や，横隔膜ヘルニアと気胸の関連性，また胸腔内に腸管が存在した場合の気胸に対する処置法などを考えさせられる興味深い一例であった．

Ⅴ．文　　献

1）David C. Sabiston. Textbook of Surgery クリストファー外科学．東京：医学書院；1980.

2）大成亮次，宮田義浩，渡辺雄介ほか．絞扼性イレウスと緊張性気胸を合併した成人型先天性 Bochdalek 孔ヘルニアの一例．日呼外会誌 2007；21：133-137.

3）井戸田望，初瀬一夫，渡邊覚文ほか．成人右側 Bochdalek 孔ヘルニアを伴った十二指腸潰瘍穿孔の１症例．日消外会誌 1997；30：858-862.

4）小池直義，中山隆盛，熱田幸司ほか．腸回転異常を伴った成人左側 Bochdalek 孔ヘルニアの１例．静岡赤十字研究報　2005；25：132-136.

A case of Adult Bochdalek Hernia Combining with spontaneous pneumothorax

Mayu Takato, Hirohisa Inaba, Katsumasa Saito
Norihiro Kishida, Takashi Ishida, Shimpei Furuta
Tsunehiro Shintani, Hideaki Kobayashi, Kou Shiraishi
Takamori Nakayama, Shunji Mori, Kiyoshi Isobe

Department of Surgery, Japanese Red Cross Shizuoka Hospital

Abstract：A 71 years old man, who had no operarion for Bohdalek Hernia from childhood, consulted complaining with dyspnea for about two months. We found pneumothorax, bullas and intestines in his left thoracic cavity on chest X ray. We diagnosed this as a left spontaneous pneumothorax that complicated with the Bochdalek Hernia, and we put thoracostomy tube in thoracic cavity. After this treatment, his dyspnea disappeared and he kept on good course. He left hospital eight days later. This case had difficulty of inserting thoracostomy tube and necessary for paying attention to not putting so hyper negative pressure in thoracic cavity because of exsistence of intestines in thoracic cavity .

Key word：Adult Bochdalek Hernia, spontaneous pneumothorax

連絡先：髙戸麻由；静岡赤十字病院　外科
〒420-0853　静岡市葵区追手町 8-2　TEL (054) 254-4311