移動盲腸に合併した急性虫垂炎の１例

齋藤賢将　古田晋平　石田　隆
岸田憲弘　新谷恒弘　白石　好
中山隆盛　森　俊治　磯部　潔

静岡赤十字病院　外科

要旨：症例は 39 歳女性．下腹部痛を主訴に受診し，同部位を中心に圧痛と腹膜刺激症状を認めた．骨盤腹膜炎，急性腸炎，憩室炎，急性虫垂炎などが疑われ入院となった．入院後，発熱，炎症反応，および腹膜刺激症状の増悪があり，CT にて骨盤内の正中から左側にかけて膿瘍形成を認めたため緊急手術を施行した．腹腔鏡にて腹腔内を検索すると子宮の腹側に被包化された膿瘍と炎症性の癒着を認めた．膿瘍の吸引，癒着の剥離を行うと穿孔部と思われる腸管を認めた．臍下部に小切開をおき病変部を牽引すると，拡張腫大した虫垂と回盲部から上行結腸肝弯曲付近までが腹腔外に挙上可能であった．移動盲腸に合併した穿孔性急性虫垂炎と診断し，虫垂切除術および洗浄ドレナージ術を施行した．移動盲腸により非特異的な症状，画像所見を呈した急性虫垂炎の一例を経験したので，文献的考察を加えて報告する．

Key word：移動盲腸症，急性虫垂炎，骨盤腹膜炎

はじめに

急性虫垂炎は急性腹症をきたす疾患として一般的であるが，日常診療において鑑別診断に苦慮することも多い．今回我々は移動盲腸に合併し術前診断に難渋した一例を経験したので報告する．

Ⅰ．症　　例

患者：39 歳，女性
主訴：下痢，嘔吐，下腹部痛
妊娠・分娩歴：なし
家族歴：特記事項なし
既往歴：特記事項なし
現病歴：2008 年某日早朝下腹部痛を自覚．午後まで様子をみていたが症状改善せず，嘔吐，下痢が出現したため同日午後当院救急外来を受診した．受診時，下腹部正中を中心に圧痛と腹膜刺激症状を認めた．骨盤腹膜炎，細菌性腸炎，憩室炎，急性虫垂炎などが疑われ精査加療目的に入院となった．
入院時現症：体温 37．8℃，血圧 106/67 mmHg，心拍数 87 bpm，下腹部正中を中心に圧痛および反跳痛を認めた．筋性防御は認めなかった．
入院時検査所見：白血球増多（21270/μl），CRP の上昇（10．4 mg/dl），総ビリルビンの上昇（3.2 mg/dl）を認めた．その他血清生化学検査にし．
単純 X 線検査：胸部単純エックス線検査に特記すべき異常所見を認めなかった．腹部単純エックス線検査では骨盤内正中に小腸ガスを少量認めた．
単純 CT 検査：骨盤内に壁が浮腫状に肥厚した小腸と骨盤内に脂肪濃度の上昇と浮腫上に壁が肥厚し，拡張した小腸を認めた．（図 1）

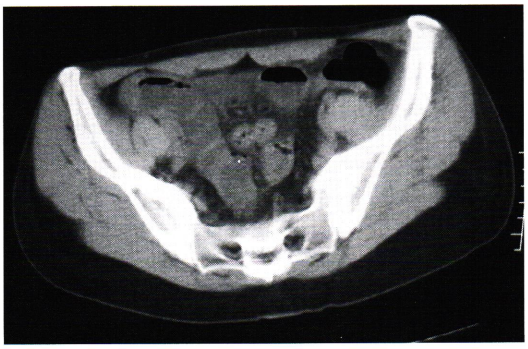

図 1　入院時腹部単純 CT
骨盤内に壁の肥厚した小腸と脂肪濃度の上昇を認める

入院後，絶食，補液，抗生剤投与（cefmetazole, minocycline）を行ったが，発熱，炎症反応および腹部症状の増悪を認めた．第7病日に施行した造影CTにて子宮腹側から骨盤内左側にかけて広範な膿瘍形成を認め（図2），同日緊急手術を施行した．

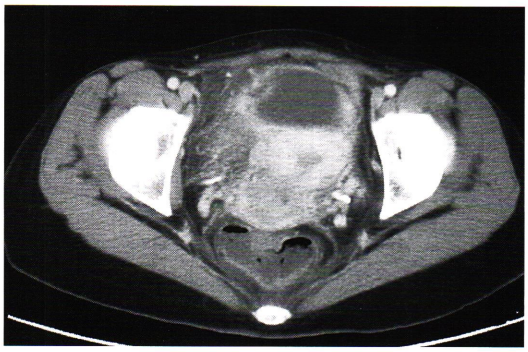

図2　腹部造影CT（入院第7病日）
骨盤内に膿瘍形成と周囲脂肪濃度の上昇を認める

手術所見：腹腔鏡による腹腔内検索を先行させた．腹腔内を検索すると術前CTで確認されていた部位に膿瘍形成を認めた．膿瘍を十分に洗浄，吸引したのち周囲の検索を進めると，正中付近に穿孔を疑わせる腸管構造を認めた．腸管穿孔による膿瘍形成を疑い，臍下部に小切開をおき，穿孔腸管を牽引すると，穿孔した腸管は拡張，腫大し，穿孔部を伴った虫垂であり，回盲部から上行結腸肝弯曲付近までが創外に挙上された（図3）．移動盲腸に合併した急性穿孔性虫垂炎と診断し，虫垂切除術を施行し，骨盤内にドレーンを留置し手術を終了した．

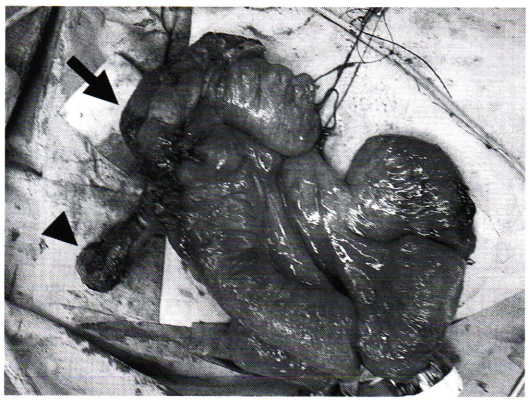

図3　手術所見
臍下部の小切開創から回腸から上行結腸まで腹腔外へ挙上可能であった．矢頭：虫垂，矢印：盲腸

病理所見：5 cm大に腫大した虫垂で粘膜の脱落と粘膜下層への粘液の貯留と炎症細胞の浸潤を伴い一部に穿孔部を認めた．以上により穿孔性急性虫垂炎と診断された．

Ⅱ．考　　察

急性虫垂炎は急性腹症の中でも頻度の高い疾患であるが，他疾患との鑑別に苦慮することが多い疾患である．特に女性の場合，卵管妊娠などの子宮外妊娠，卵巣嚢腫茎捻転，卵巣出血，子宮付属器炎，骨盤腹膜炎など婦人科疾患との鑑別が問題となる[1]．画像診断の発達した近年でも急性虫垂炎の誤診率は逢坂らの報告では6.4%[2]，林らは8%と報告している[3]．

当症例では移動盲腸症に合併した急性虫垂炎であったため，急性虫垂炎に典型的にみられる右下腹部痛を認めず，下腹部中心に圧痛と反跳痛を認めた．当初から急性虫垂炎が鑑別疾患として考えられたが，画像所見上，右下腹部に炎症性変化が乏しく，腫大した虫垂が明らかでなく，骨盤内に炎症性変化が強く認められたため，骨盤腹膜炎など婦人科疾患を否定できず，診断に難渋した．

移動盲腸とは胎生期の腸回転異常により，本来後腹膜に固定されるべき盲腸・上行結腸が固定されないことに起因し，解剖学的には頭側に4 cm以上，内側に2 cm以上の可動性をもつ状態とされる．慢性的な便通異常，下腹部の違和感，疼痛を来した状態を移動盲腸症という[4]．通常，緩下剤などの内科的治療が行われるが，これに抵抗する場合や盲腸捻転を生じると手術適応となる．術式は病変部の状態により盲腸固定術，ten Horn術（盲腸皺壁形成術），回盲部切除，結腸右半切除などが選択され，近年では腹腔鏡下に前二者を施行し良好な成績が報告されている[5, 6]．急性虫垂炎，憩室炎，回腸末端炎などを合併した場合，その移動性により非特異的な症状，画像所見を呈しやすく，当症例と同様に急性虫垂炎に合併し右季肋部痛をきたした報告もみられる．

急性腹症に対する腹腔鏡の有用性が数多く報告されており[8]，当症例でも腹腔鏡による検索を先行させた．腹腔鏡下に穿孔腸管を同定し得たことにより，臍下部の小切開のみで診断，治療を低侵襲に行えたと考えている．

ま と め

若年女性の移動盲腸に合併した急性虫垂炎を経験した．非特異的な症状および画像所見を呈し，鑑別診断に難渋した．急性腹症の手術に際し，全身状態が許せば腹腔鏡による検索は有用と考えられた．

文　　献

1）朝比奈俊彦，寺尾俊彦ほか：消化器以外の急性腹症，婦人科領域．救急医 1998；22：733-737.
2）鯵坂秀之：消化器外科緊急手術症例の検討．外科 2001；63：459-463.
3）林良彦，黒木英男，庄野正規ほか：急性虫垂炎として開腹手術した 1094 例の検討．日外会誌 1999；100：444.
4）鈴木快輔，岡寿士：移動盲腸．消外 1984；7：809-811.
5）大楽耕司，岸川正彦，榎忠彦ほか：移動性盲腸症に対する ten Horn 法の効果．日臨外会誌 2003；64（10）：2384-2389.
6）亀井英樹，柳瀬晃，高木賢明ほか：腹腔鏡下に治癒しえた移動盲腸の 1 例．手術 2001；55：1427-1430.
7）遠野千尋，川村秀司：移動盲腸により右季肋部痛を主訴とし診断が困難であった急性虫垂炎の 1 例．手術 2004；58：1519-1522.
福田直人，館花明彦，酒井滋ほか：術前診断困難な急性腹症に対する腹腔鏡の有用性．日腹部救急医会誌 2001；21：549-553.

A CASE OF ACUTE APPENDICITIS WITH CECUM MOBILE

Katsumasa SAITO, Shimpei FURUTA, Takashi ISHIDA
Norihiro KISHIDA, Tsunehiro SHINTANI, Kou SHIRAISHI
Takamori NAKAYAMA, Shunji MORI, Kiyoshi ISOBE

Department of Surgery, Japanese Red Cross Shizuoka Hospital

Abstract：A woman in her thirties presented lower abdominal pain, with peritoneal irritation sign and tenderness in the same site. Pelvic peritonitis, acute enteritis,acute diverticulitis,appendicitis etc. was suspected and was admitted to our hospital. Abdominal enhanced CT showed abscess formation from the middle to the left abdmen and emergent operation was performed. Laparoscopy revealed abscess with inflammatory adhesion on the ventral side of the uterus.After dissection of the adherent tissue,we found the perforated part of the intestine.We diagnosed this as acute appendicitis with cecum mobile, and appendectomy was performed. This was a rare case of appendictis presenting with unusual symptoms and atypical finding because of cecum mobile.

Key word：appendicitics, cecum mobile, Pelvic peritonitis



連絡先：齋藤賢将；静岡赤十字病院　外科
〒420-0853　静岡市葵区追手町 8-2　TEL (054) 254-4311