

下垂体腫瘍の一症例

— 神経耳科学的検討 —

検査部生理機能検査室
 村松 孝 恵
 佐藤 美栄子
 水野 博 子
 大棟 久美恵
 菊地 秀 明
 岩田 一 美
 河原崎 由紀子
 金原 比良男

はじめに

平衡機能検査は言うまでもなく、平衡障害の病状から病巣局在を追求解明し、更に病態と病期を把握することにある。障害部位が、末梢か中枢かによって、特徴的検査所見が得られることが多く、末梢性あるいは中枢性疾患かの鑑別が可能となる。これには電気眼振図(ENG)による典型的パターン情報、定量的デジタル情報が、極めて有用かつ不可欠であることは周知のことである。

今回、私共は下垂体腫瘍の1症例について神経耳科学的所見を述べ、若干の考察を加え報告する。

症 例: 59歳、男性

主 訴: めまい、嘔気

既往歴: 数年来、耳鳴を伴った高血圧が認められる。

家族歴: 特記すべき事なし

現病歴: 2ヶ月前より耳鳴が増強傾向にあり約1週間前より、めまい、嘔気により、当院内科を受診した。来院時、左右側方注視眼振を認めた。

検査結果

1. 聴力像：両側高音域に、中等度の感音性難聴を認めた(図1)。
2. 遮眼書字検査：左方向に7°の偏書のみで、前庭中枢性の失調文字及び振せん文字は認めない(図2)。
3. 注視眼振検査：左右側方注視眼振を認めた。
4. 頭位変換眼振検査：方向交代性の眼振を認めた。
5. 視運動性後眼振検査：視運動性眼振、視運動性

後眼振とも開発不良であったが、有意の左右差は認められなかった。

6. 視運動性眼振検査(OKP検査)：眼振の開発は不良で、眼振緩徐相速度の上昇が抑制されていた。眼振の方向が判定不能であった(図3)。
7. 視標追跡検査：原波形は樹水状、速度波形は棘状波を示していた(図4)。
8. 温度眼振検査：眼振方向優位性も半規管麻痺も認めなかった。
9. visual suppression test(以下VStestと略す)：両側ともに消失し、温度眼振は明所にて逆に増強していた(図5)。
10. MRI：大きさ2cmの下垂体腫瘍が、トルコ鞍上に伸展し、視神経を挙上圧迫していた。
11. 下垂体腫瘍摘出術後の結果：視標追跡検査、OKP検査、VS testは術前と変化なし。

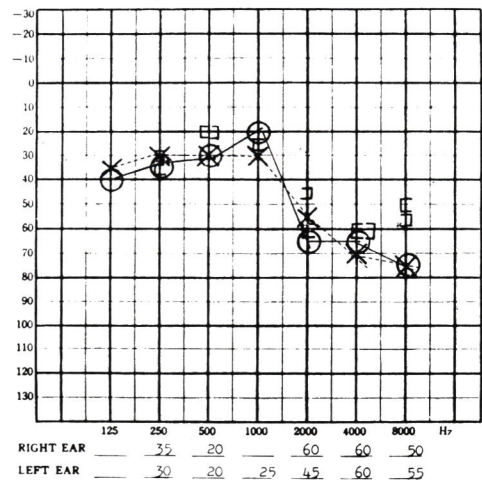


図1 聴力像


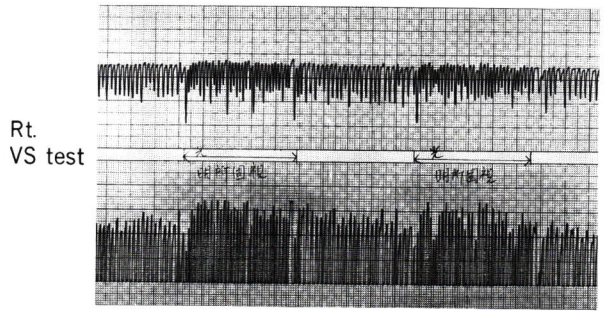


図2 遮眼書字検査



Lt. VS test

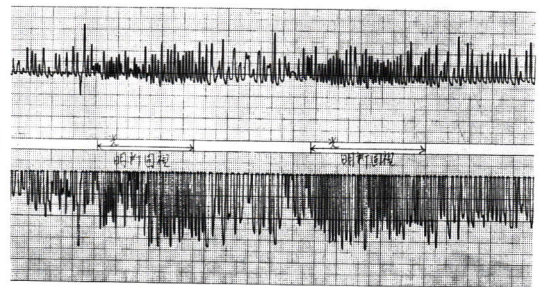


図5 VS test

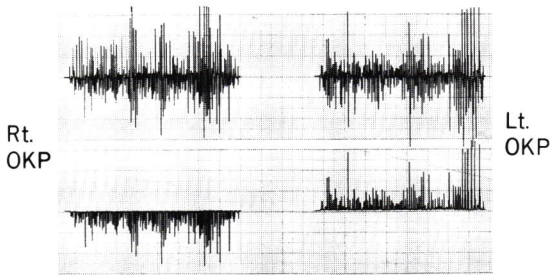


図3 OKP 検査

考 察

主要な前庭反射のうち、感覚受容器であると同時に、運動機能及び視器機構を有する眼球は、それ自体障害に応じた反応を、鋭敏に表現する。神経機構上中枢疾患に意義のある検査、視運動検査とVS testの両検査においては、その障害程度が、並行して出現するといわれる。本症例でも、同様の結果が得られたので、VS test、視標追跡検査、OKP検査の三検査所見を主眼点に考察した。

固視機能は、網膜中心窩で対象物をとらえる働きであり、温度眼振に対する固視抑制は、前庭入力と視覚入力が、小脳にて統合され、その結果生ずる生理的機能であるとされている。この固視抑制をVS testで測定することにより、固視の程度、病巣部位の診断が細部にわたって行われている。本症例においては、VSの消失、増強という結果から、脳幹、特に橋、又は下頭頂葉の障害がうかがわれる。

視標追跡検査、視運動性眼振検査の目的は、人為的に与えられた視運動刺激に、眼運動がどのように応答するかを見ることにある。この際関与する神経系路は、複雑であるが眼運動を詳細に検討することにより、この神経系路のいずれかに生じた、病変部位の局所診断に役立つ。本症例の視標追跡検査では、

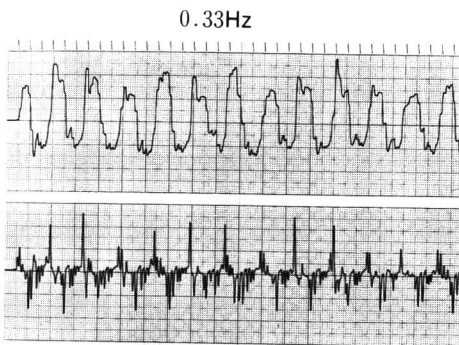


図4 視標追跡検査

平滑な追跡が不能、すなわち、視標に眼球が遅れ、これを取り戻すために、速い眼球運動がおこり、このため鋸歯状パターンを示した。このパターンは小脳圧迫例と診断される。さらに視運動性眼振検査は、眼振反応をパターンとし認識判定するもので、既知の病的パターンのクライテリアに分類でき、本症例では小脳萎縮所見が得られた。トルコ鞍近傍腫瘍では、シーソー眼振という異常眼運動が認められるという報告もあり、又腫瘍が大きく、近位神経を圧迫した場合は、視力障害、視野狭窄、眼球運動の低下などの症状を呈すると言われている。

おわりに

本症例については、このような眼症状はなく、眼科的にも異常は認められなかったことを合わせ、考えれば、下垂体腫瘍と私共が実施した ENG 所見の異常は、直接関連づけにくいと思われる。したがって ENG の異常は、むしろ小脳萎縮によるものと考えたい。尚、注視眼振検査において左右側方注視眼振を認めることなど、あわせて検討してみると、

ENG における先天性眼振を示唆する所見であり、諸家らの文献的考察と本症例と一致する所見もある。

稿を終わるに当たり、御指導いただきました脳神経外科山田部長、石本副部長、耳鼻咽喉科、楠山先生に深謝いたします。

参考文献

- 小池吉郎他：めまい，現代医学社
- 小野泰三郎他：中枢性めまいにおける平衡障害，耳鼻臨床，補9
- 清水元博他：前庭動眼反射における適応現象と visual suppression test，耳鼻臨床 74
- 半田肇：脳神経外科学II，永井書店
- 金原比良男他：先天性眼振に伴った一過性交代性眼振の1症例の考察，日赤検査第15号
- 岩田一美他：右小脳テント下髄膜腫瘍1症例の神経耳科学的考察，静岡赤十字病院研究報 1988