〔研究〕

11ヶ月児に発症した卵巣卵黄嚢腫瘍の1症例について

沖縄赤十字病院　検査部　※同小児科
瑞慶山良助　染谷みさ子　比嘉　万里
高良　佳弘　屋良　朝昌　※宮城　裕之

【はじめに】

胚細胞性腫瘍は、全卵巣腫瘍の3.6％（日本産婦人科学会1975～1980年）の頻度を占め、20才以下の卵巣腫瘍の60％は胚細胞由来とされている。卵黄嚢腫瘍は、通常女性では卵巣、男性では睾丸が好発部位とされ、松果体、胸膜、後腹膜、仙尾部等のいずれにも発生する。本腫瘍は卵巣腫瘍でも稀な腫瘍とされ、幼少期にも発生し、急速に増大するのが特徴とされている。今回われわれは、11ヶ月の乳児に発症し、急速に増大したと思われる卵巣卵黄嚢腫瘍を経験したので報告する。

装置はアロカSSD650、プローベは5MHZリニア及びコンベックス型を使用し、撮影はフジFTI－21サーマルフィルムを使用した。

【症　　例】

平成6年12月15日生　女児

既往歴：気管支炎

家族歴：特記事項なし

現病歴：平成6年12月2日発熱、気管支炎として治療中、その後も発熱持続し、12月7日腹部膨隆を認め、12月9日腹部超音波、腹部CTを施行し、下腹部に125㎜×77㎜大の腫瘤を認め、精査のため入院となる。12月10日手術目的で某病院小児外科へ転院。AFP及び術後病理組織診より卵巣卵黄嚢腫瘍と診断された。

【超音波所見】

一部嚢胞性の底面エコー増強する充実性腫瘤及び腫瘤周辺に少量の腹水を認めた。充実性部も底面エコー増強することより、充実部も軟かいものと思われた（図1）。

図1　超音波断層像

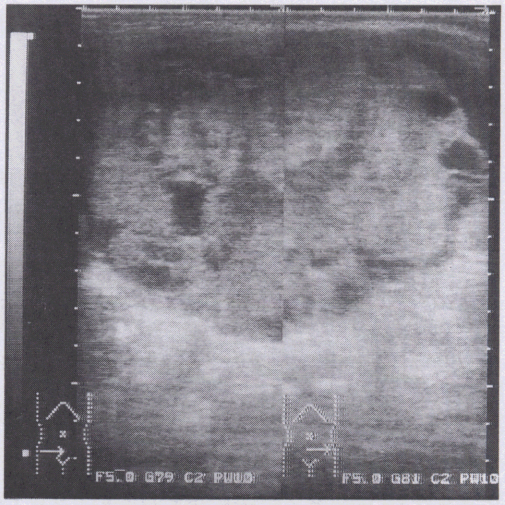

【手術摘出標本割面所見】

腫瘤表面スムーズな出血及び嚢胞を散在性に認め、充実部は白黄色を呈し、軟かい腫瘍で超音波所見と一致した（図2）。

図2　手術摘出標本割面

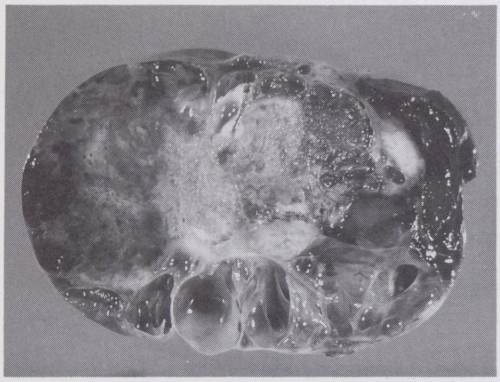

【血液学的所見】

図3の如くAFP、CRP、WBCの著明な上昇を認めた。特にAFPは、顕著に上昇した。

図3　入院時検査成績

WBC	12,300	GOT	34	NA	140
Hb	9.7	GPT	13	K	4.6
PLT	44.4	LDH	997	CL	103
CRP	9.86	AFP	99,620	CA	4.8

【経　　過】

平成6年12月16日手術施行。200×150㎜大の右卵巣腫瘍であった。一部壁の破損を認め、内容液が露出していたが、他臓器との癒着は認めず、右卵管の子宮よりで切除。病理組織診で右卵巣卵黄嚢腫瘍と診断された。腸管の動くのを待って、12月27日より化学療法開始。平成7年2月9日より時々腹痛あり、平成7年2月16日嘔吐、腹部膨満も見られ、2月17日癒着性腸閉塞にて緊急手術となり、化学療法中断。手術の回復後3月1日から化学療法再開。6月23日水痘罹患にて治療中断。軽快後7月11日より治療再開し、7月21日退院となる。図4の如く化学療法により、AFPは速やかに減少し、現在経過良好である。

図4　化学療法前後のＡＦＰ値

年月日	AFP	年月日	AFP
H6. 12. 10	99,620	H7. 01. 23	165
H6. 12. 20	17,100	H7. 01. 30	76.5
H6. 12. 27	7,110	H7. 02. 13	11.3
H7. 01. 04	2,700	H7. 08. 31	5.6
H7. 01. 09	1,340	H8. 01. 08	3.0
H7. 01. 17	390	H8. 03. 11	3.3

【卵巣卵黄嚢腫瘍と未熟奇形腫の超音波像の対比】

われわれは、両症例共に1例ずつ経験し、卵巣卵黄嚢腫瘍は充実性有意、未熟奇形腫（図5）は、嚢胞性有意であったが、文献上両者に充実性有意のものや嚢胞性有意のもの、あるいは多胞性のものまであり、多様像を呈し超音波のみでは、両者の鑑別は困難と思われる。血液学的所見特にAFP等を参考にすれば、ある程度の鑑別はより容易になると思われる。

図5　未熟奇形腫超音波像

【考察及び結語】

本症例は位置関係より、卵巣腫瘍が最も考えられたが、巨大であることと、子宮、卵巣の同定ができず、いずれに付属しているか、確定できなかった。12月2日には、腹部膨隆認めず、5日後の12月7日には、腹部膨隆しており、急速に増大したものと思われる。

われわれは、4才児に発症した未熟奇形腫も経験したが、超音波だけでは、両者の鑑別は困難と思われた。

本症例は、下腹部に膨隆あり、下腹部の検索も当然であるが、われわれは、人間ドック、診療科の上腹部検査時に、下腹部、甲状腺等の検査も同時に施行し、卵巣腫瘍、大腸腫瘍、膀胱腫瘍、甲状腺腫瘍等も偶然に発見しており、上腹部検査時に、下腹部、甲状腺等も同時にスクリーニングすることにより、婦人科領域、泌尿器科領域、甲状腺等の悪性腫瘍の早期発見に役立つものと思われる。

参考までに、甲状腺について、われわれが1991年4月から1992年3月までに、当院健康管理センターの人間ドックの腹部超音波検査時に甲状腺を同時に施行した腫瘤病変の有所見率及び悪性発見率を検討した資料の知見では下記の如くである。

1）全体の有所見率

5,567例（男2,818例、女2,749例）中620例で11.0％、平均年齢45.7才。腫瘤別では、充実性394例（7.08％）嚢胞性226例（4.06％）で充実性が多く、男女別では、男231例（4.1％）女389例（7.0％）で女性に多く認めた。

2）悪性の発見率

充実性の394例中、精検に応じた248例に対し、超音波ガイド下にて吸引細胞診を行い、33例（34個）の悪性が発見され、発見率は0.59％（33例／5,564例）であった。33例（33個）は乳頭癌で、術後の組織診で指摘された同一例のもう1個は濾胞癌であった。

男女別では、男性0.53％（15例／2,818例）、女性0.65％（18例／2,749例）で大差はなかった。悪性腫瘍径は4㎜から27㎜、で平均径は11.4㎜である。当院で手術が行われた31例中13例（42％）にリンパ節転移を認めた。

以上より甲状腺を腹部超音波と同時に施行しても十数秒超過するだけであり、人間ドック及び診療科のルーチン検査に有用であると考える。

本症例の要旨は、第45回日本臨床衛生検査学会（平成8年5月9日～10日於千葉県）において発表した。

投稿に際し、資料の提供、ご指導を賜りました県立那覇病院小児科の具志一男先生、病理検査室の金城則裕技師、当院小児科部長の宮城裕之先生に深謝します。

【文　　献】

1）落合和徳：悪性卵巣腫瘍　産婦人科画像診断VOL.58　1991

2）寺島芳輝、大川清：胚細胞性腫瘍の特殊性とその取扱い方　産婦人科MOOK №.10　1980

3）寺島芳輝、佐々木寛：卵巣胚細胞腫瘍の問題点　病理と臨床VOL.5　1987

4）浜崎豊：小児における胚細胞性腫瘍の組織学的検討　病理と臨床VOL.6　1988

5）杉森甫：婦人科疾患の統計的・疫学的事項　病理と臨床　臨時増刊号VOL.13　1995