〔研　究〕

# 原発巣の推定に酵素抗体法が有用であった頸部リンパ節転移性乳頭状癌の２症例

大宮赤十字病院　病理部
三田　健司　　船橋　幸子　　大久保宏美　　井田　道子
秦野　敦子　　伊佐山絹代　　清水誠一郎　　兼子　　耕

近年、表在リンパ節からの穿刺吸引細胞診が多用され、転移性癌が見いだされた場合はその原発巣の推定を求められるようになってきた。しかしながら、通常のパパニコロウ染色では、原発巣の推定は困難な場合が多い。今回、頸部リンパ節腫脹に対し穿刺吸引細胞診を行ったところ、乳頭状を示す転移性腺癌が見いだされ[1)2)3)]、その原発巣の推定に酵素抗体法が有用であった２症例を経験したので報告する[4)5)6)7)]。

症例１：　56歳　　女性

平成２年、卵巣腫瘍（漿液性嚢胞腺癌）にて子宮全摘、両側付属器切除術を施行。平成５年に甲状腺腫瘤が出現し、穿刺吸引細胞診を施行したところclassVであった。その後頸部リンパ節の腫腫が見いだされ、その穿刺吸引細胞診もclassVであった。

●甲状腺の穿刺吸引細胞所見　　（写真１）

出血性背景で細胞は重積性を示す集塊を形成し、その集塊からの核のとび出しがみられ、核クロマチンは顆粒状で核膜の不整と核の大小不同を示し、核小体が著明で核内空胞がみられた。細胞質は好塩基性を呈していた。細胞診では甲状腺原発の乳頭状腺癌と診断した。

●頸部リンパ節の穿刺吸引細胞所見（写真２）

背景は炎症性で壊死をみる。細胞は重積性で辺縁不規則な集塊を形成し、一部に腺腔構造を示し、核クロマチンは顆粒状で核膜の不整と核の大小不同が目立ち、核小体は明瞭円型であった。細胞質は好塩基性を呈していた。細胞学的には乳頭状腺癌の像であった。

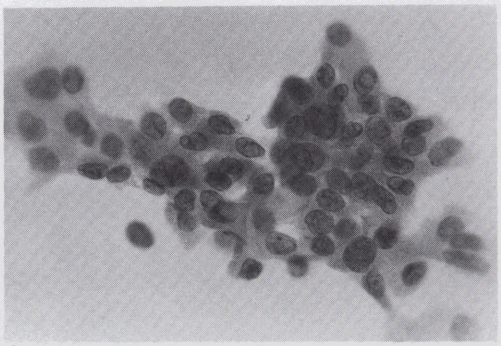

写真１　集塊からの核の飛び出し、核膜の不整と核の大小不同を示し、核内空胞が見られる。乳頭状腺癌　　（PaP染色、×40）

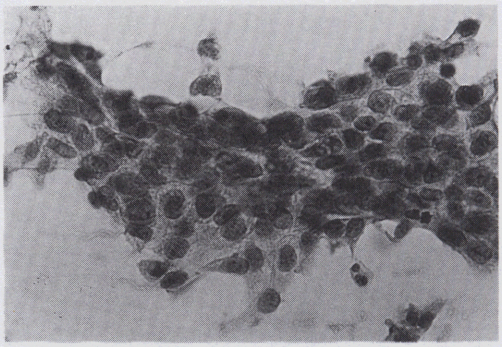

写真２　重積性で辺縁不規則な集塊で、一部に腺腔構造を示し、核膜の不整と大小不同が見られる。乳頭状腺癌　　（PaP染色、×40）

甲状腺腫瘤、頸部リンパ節とも細胞診上は

乳頭状腺癌の所見を呈していたため、甲状腺癌のリンパ節転移が最も考えられたが、卵巣癌の転移も否定できなかった。そこで甲状腺癌のマーカーであるサイログロブリンと卵巣癌のマーカーであるCA-125に対する抗体を用いて酵素抗体法を行ったところ、前者は甲状腺の癌細胞は陽性だが、リンパ節の癌細胞は陰性であり（写真3)、後者はリンパ節の癌細胞のみが陽性であった。(写真4)。以前切除された卵巣癌もCA-125が陽性であり、頸部リンパ節病変が卵巣癌の転移であることが判明した。



写真3　頸部リンパ節の抗サイログロブリン陰性。（×10）

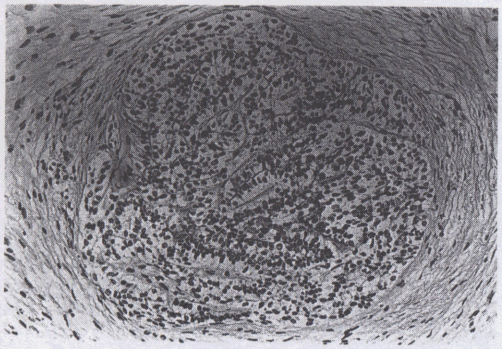

写真4　頸部リンパ節の抗CA-125陽性。（×10）

症例2：　68歳　　女性

平成5年、甲状腺の腫瘤に気付き来院、その時頸部のリンパ節が触知されたため、両者の穿刺吸引細胞診が行われた。甲状腺の穿刺吸引細胞診 class Ⅱであり、頸部リンパ節は class Ⅴであった。

●甲状腺の穿刺吸引細胞診所見　　（写真5）

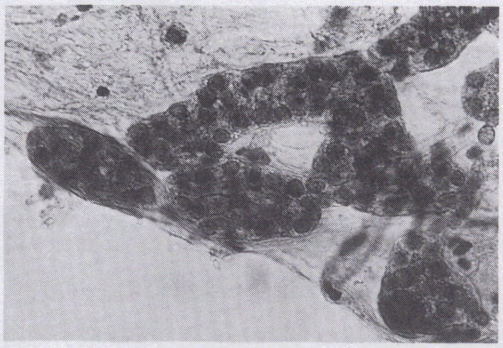

写真5　集合性配列で濾胞構造を示し、核は小型で核膜は均等明瞭である。濾胞腺腫　（PaP染色、×40）

出血性の背景に、コロイド産性がみられ、細胞は重積のない集合性配列で濾胞構造を示し、核は小型でクロマチンは顆粒状で核膜は均等明瞭であり、細胞質は薄く好塩基性を呈していた。細胞診では濾胞性腺腫と診断した。

●頸部リンパ節の穿刺吸引細胞所見（写真6）

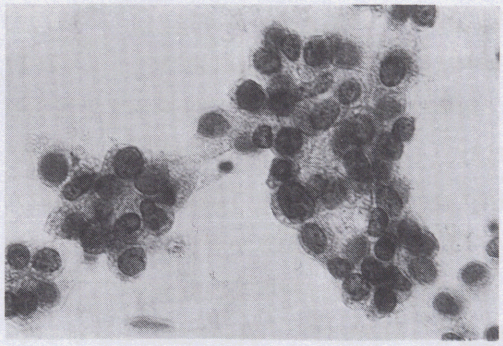

写真6　乳頭状ないし小集塊状で、核はクロマチン顆粒状、大小不同が見られ、核内空胞が見られる。乳頭状腺癌　（PaP染色、×40）

出血性でリンパ球が多くみられる背景の中

に、乳頭状ないし小集塊状の上皮様細胞が出現しており、核は円形あるいは楕円形で大小不同を示す細胞が出現していた。核クロマチンは顆粒状で核膜は明瞭であり、核内空胞がみられた。核小体は数個みられ、細胞質は厚く好塩基性であった。細胞診では乳頭状腺癌と診断した。

その後、胸部X線によって右上葉入口部に陰影が認められたため、経気管支吸引細胞診と気管支生検を行った。

●経気管支吸引細胞所見　　（写真7）

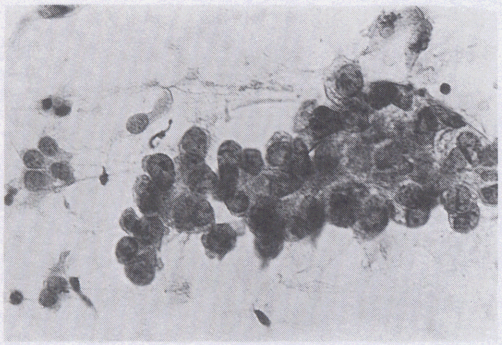

写真7　乳頭状ないし重積性配列を示し、核は楕円形で大小不同がみられ、核クロマチンは顆粒状で一部に核内空胞が見られた。乳頭状腺癌　　（PaP染色、×40）

出血性背景に線毛上皮細胞が多数見られ、その中に乳頭状ないし重積性配列を示す腫瘍細胞が見られた。核は円形あるいは楕円形で大小不同を呈し、核クロマチンは顆粒状で核膜は明瞭であり一部に核内空胞がみられた。核小体は数個みられ、細胞質は厚く好塩基性であった。細胞診では乳頭状線癌と診断した。

臨床的には頸部リンパ節病変、肺病変とも甲状腺癌の転移が否定できなかったため、頸部リンパ節の生検を施行したが通常の染色では原発巣が推定できず、サイログロブリンとsurfactant-apoprotein（SAP）に対する抗体を用いて酵素抗体法を行った。その結果リンパ節の乳頭状腺癌はサイログロブリン陰性（写真8）、SAP陽性であったため（写真9）、肺癌の転移と診断された。

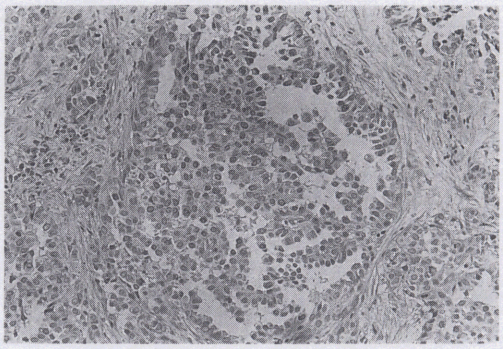

写真8　頸部リンパ節の抗サイログロブリン陰性。（×10）

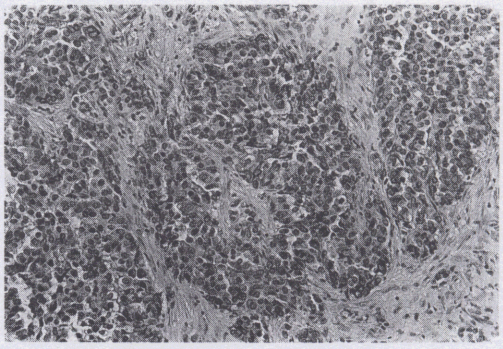

写真9　頸部リンパ節の抗Surfactant－Apoprotein陽性。（×10）

## ま　と　め

リンパ節の穿刺吸引細胞診で転移性乳頭状腺癌と診断された場合、一般に原発臓器を推定することは困難である。その際、酵素抗体法による検索が有用であることが今回の検討でも明らかになったが[4) 5) 6) 7)]、各種臓器に発生する乳頭状腺癌にそれぞれ特異的とされる抗体を全て用いて染色することは時間的、経費的に負担が大きい。従って、臨床的あるいは組織診・細胞診である程度原発臓器を推定し

た上で用いる抗体を選択し染色を行うことが、実務上重要であると考えられた。

## 文　　献

1）坂本穆彦：転移を伴う甲状腺癌の病理・外科、45：241～245、1986.

2）Matsuda, M., Nagumo, S., Koyama, etal.: Occult thyroid cancer discovered by fineneedle aspiration cytology of cervical lymphnode:A report of three case. Diagn. Cytopathol., 7：299～303, 1991.

3）千賀脩、宮川信、他：頸部リンパ節転移より発見された甲状腺不顕性癌の診断と治療。癌の臨38（13）：1444～1450, 1992

4）高橋典明、弘田達也、本橋雅昭、他：原発性肺癌のための各腫瘍マーカーの有用性について. 肺癌31：77～83, 1991.

5）宇田川康博、伊藤高太郎、野沢志朗：腫瘍マーカーの現況と問題点. 産婦治療64（4）：415～422, 1992.

6）横井香平、宮沢直人、森清志、他：肺癌の腫瘍マーカー. 臨外47（5）：597～603, 1992.

7）半藤　保、黒瀬高朗、五十嵐達也：卵巣腫瘍と腫瘍マーカー. 産婦治療64（4）：458～462, 1992.