ボーエン病に対するイミキモド外用治療の試み

日本赤十字社和歌山医療センター　皮膚科部
辻岡　　馨

索引用語：ボーエン病，イミキモド，外用治療

要　旨

年齢が56～93歳(平均79歳)にわたる男性1例，　女性8例の患者に発症したボーエン病の計15病変(顔面1，前腕3，体幹3，大腿5，下腿3)を対象とした．診断はすべて病理組織学的になされた．

方法：イミキモド5％クリームを週3回就寝前に塗布させ，翌朝洗い流させた．2週間後再診させ，病変部の状態を観察し，炎症反応の程度によって塗布回数を調整することとした．

結果：最終評価ができた12病変のうち10病変が治癒した．そのうちの7病変では病理組織学的治癒を確認した．治癒率は83.3%だった．治癒までに9～16週(平均11週)を要した．副作用のため中断に至った症例はなかった．治癒した病変は触診により粗造性が消失し，平滑になっていた．

結論：長期的評価はまだ不十分だが，ボーエン病に対するイミキモド外用の代替治療としての有用性が示唆された

はじめに

ボーエン病は別名squamous cell carcinoma in situであり，表皮内癌の一つである．人口の高齢化とともに患者数の増加が予想される．本邦ではこれまで外科的切除を中心とした治療が行われてきており，著者もそれに倣ってきた．しかし，特に高齢者の場合種々の条件から侵襲的な治療を実施しにくい事例も存在する．今回代替治療としてイミキモド外用治療を試みたので，その成績を報告し，考察を加えた．

(平成25年8月15日受付)(平成25年11月1日受理)
連絡先：(〒640-8558)
和歌山市小松原通四丁目20番地
日本赤十字社和歌山医療センター
皮膚科部
辻岡　　馨

方　法

対象患者は，2011年4月から，2012年1月にかけて当科を受診した9症例(男性1例，女性8例)で，年齢は56～93歳(平均79歳)にわたり，対象病変は計15病変(顔面1，前腕3，体幹3，大腿5，下腿3)である．全病変の診断が病理組織学的になされた．患者および家族に対していくつかの治療法を提示し，イミキモド外用治療を受けることに同意を得てから治療を開始した．治療法の具体的手順はイミキモド5％クリーム(商品名 ベセルナクリーム)を週3回月・水・金の夜に病変部に塗布させ，翌朝石けんで洗い流させるというものである．2週間後に再診させ，病変および周囲の状態を観察し，発赤，刺激感などが許容範囲であれば，その治療を継続した．ただし発赤などの症状が全

くない場合は週6回塗布してもらい，発赤，痛み，浸出液などが強い場合は週1回のみ塗布してもらうこととした．その後2～4週ごとに経過観察し，必要に応じて病理組織学的検査を施行し治療効果を判定した．

結　果

最終評価ができた12病変のうち10病変が治癒した．そのうち7病変で病理組織学的治癒を確認した．治癒率は83.3%だった．治癒した病変を触診すると病変部皮膚の粗造性が消失し，平滑になっていた．治癒までに9～16週(平均11週)を要した．全例週3回の外用治療を継続できて，副作用のため中断に至った症例はなかった．悪化した症例もなかった．症例の背景因子，治療成績などを表にまとめた．以下に代表的症例を提示する．

症例1

93歳，女性　認知症を患っている．2年前に顔面の基底細胞癌を切除された．3年前から左大腿内側に発疹が出現し，その後両大腿の別の場所にも発疹が出てきた．2ヶ月前から近医で処方されたステロイド外用剤を使っていたが，治らないため本院へ紹介された．左右大腿に2カ所ずつ径1～3㎝で不規則形の褐色調の角化性病変を認めた．すべて病理組織学的にボーエン病と診断した．イミキモドクリームを14週間外用させて，再度皮膚生検を施行したところ，左右大腿の1カ所ずつは治癒していたが，残りの2カ所はボーエン病が残存していた．治癒が確認された病変は触診により粗造感が消失し，周囲の皮膚と同じ平滑感を示した．一方，ボーエン病の残存が認められた病変は，依然として触診により粗造感が認められた．さらに4週間治療を継続したところ右大腿内側の病変のみ粗造感が残ったが，家族と相談してこのまま経過を見ることとした．

症例2

83歳，女性　心疾患，神経疾患のため他院で加療されている．1年前に右下腿に自覚症状のない発疹が出現し，近医で治療を受けていたが，治らないため当院へ紹介された．右下腿に長径約3㎝の表面に鱗屑を伴う境界明瞭で不規則形の赤褐色斑(図1)を認めた．生検組織の病理所見では，表皮は肥厚し，全層に異型細胞が極性を失って増殖し，clumping cellも認められた(図2)．イミキモドクリームで治療を開始したところ，軽度の刺激感は訴えたが，治療を継続できた．13週後病変は平滑となりわずかに色素沈着を残すのみとなった(図3)．その時点では病理組織学的にも治癒していた(図4)．

【表．症例一覧】

症例	年齢	性	部　位	治療期間	結　果
1	93	女	両大腿(4ヵ所)	14週	2ヵ所治癒（病理組織学的に確認）
2	83	女	右下腿	13週	治癒（病理組織学的に確認）
3	82	女	左大腿	10週	治癒（病理組織学的に確認）
4	56	女	左下腿	11週	治癒（病理組織学的に確認）
5	75	男	左胸	16週	治癒
6	73	女	背部（2ヵ所）	11週	治癒（病理組織学的に確認）
7	84	女	左前腕	9週	治癒
8	86	女	前腕（2ヵ所），下腿	8週	中断
9	79	女	顔面	9週	治癒

【図１．症例２の治療前皮膚所見】
右下腿に境界明瞭で不規則形の赤褐色斑を認める．

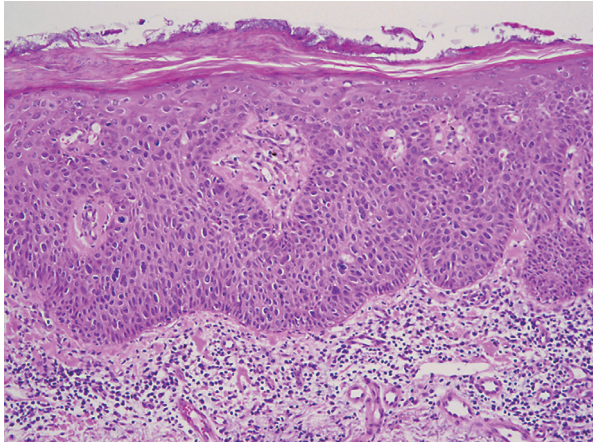

【図２．症例２の治療前病理組織所見】
表皮は肥厚し，全層に異型細胞が極性を失って増殖し，clumping cell も認められる．

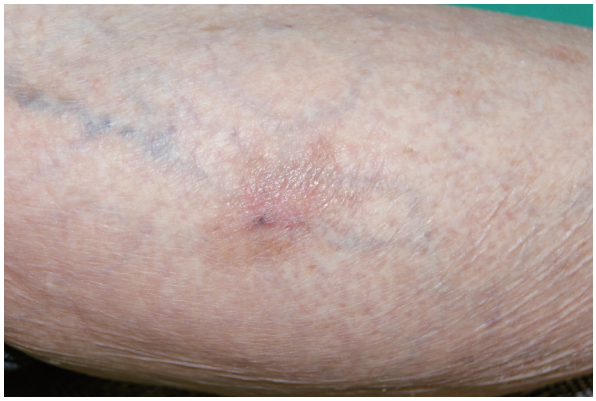

【図３．症例２の治療後皮膚所見】
病変は平坦，平滑となり，わずかに色素沈着を残すのみとなった．

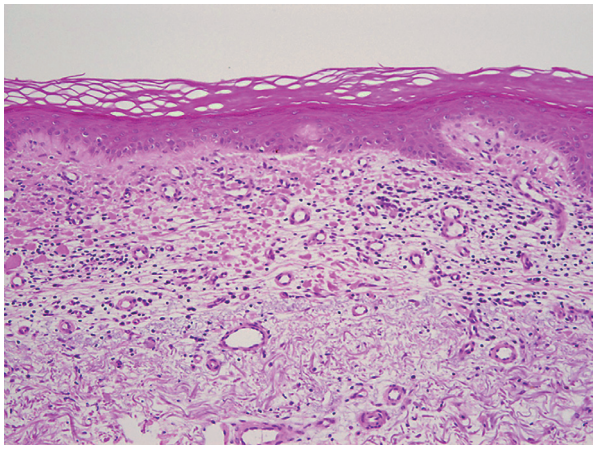

【図４．症例２の治療後病理組織所見】
表皮内の異型細胞は消失しており，真皮上層に単核球中心の浸潤細胞を認める．

症例３

82 歳，女性．血液疾患と腎疾患のため他院で治療中である．半年前から左下腿に発疹が出現したため近医皮膚科を受診し，皮膚生検の結果ボーエン病と診断されて当院へ紹介された．初診時左大腿に 2.5 x 4 cm 大の不規則形で部分的に厚い鱗屑を付着する淡紅色斑（図５）を認めた．イミキモドクリームによる治療を開始したところチリチリする痛みを訴えたが軽微であった．10 週間治療を継続して略治状態となった（図６）．前医での生検の跡が瘢痕として残った．

【図５．症例３の治療前皮膚所見】
左大腿に不規則形で部分的に厚い鱗屑を付着する淡紅色斑を認める．

【図6．症例3の治療後皮膚所見】
表面は平滑になり,色素沈着のみを認める.小結節状の皮疹は前医での皮膚生検の跡が瘢痕となったものである.

考　察

ボーエン病は，表皮内に限局した有棘細胞癌の一種としてJ. T. Bowenが1912年に初めて記載した疾患である．皮疹としては鱗屑や痂皮を伴った比較的境界明瞭な紅斑を呈して，しばしば湿疹と誤診されていることもある．通常は緩徐に水平方向に拡大していくが，時に上下に浸潤性に増殖して真の有棘細胞癌に進展していく(ボーエン癌)こともある．

英国皮膚科学会は2006年にボーエン病の診療ガイドライン[1)]を公表している．ボーエン病を病変の数，大きさ，部位などにより9つに分類し，それぞれに対して5FU外用，イミキモド外用，冷凍凝固法，掻爬術，外科的切除，光線力学治療，放射線治療，レーザー治療の8つの治療法の推奨度を提示している．イミキモド外用治療を試みる価値があるのは，少数ないし小さい病変，大きな単発性病変，陰茎の病変としている．ボーエン病が浸潤性の有棘細胞癌に進展する確率が3－5％と推測されることから，あえて無治療という選択肢も検討している．日本皮膚科学会が提供している皮膚悪性腫瘍診療ガイドラインではボーエン病を独立して取り上げていないが，近日公開される予定の第2版においてはボーエン病の項目も立てられ，推奨される治療法の中にイミキモド外用も含まれるようである．

イミキモドはToll様受容体-7を刺激して，各種サイトカインの産生や，自然免疫系，細胞性免疫系を賦活化する薬理作用を有する．当初尖圭コンジローマに対する治療薬として承認され，2011年からは日光角化症に対しても保険適応が得られている．海外では基底細胞癌に対しても使用が承認されていることがある．ボーエン病に対するイミキモド外用治療の臨床研究としては，Patelら[2)]が30例に対して二重盲検比較対照試験を実施し，73％が治癒(プラセボの治癒率0％)という結果を示している．Rosenら[3)]も49例を治療し，完全治癒率86％と報告している．本邦での報告はまだ少なく，福田ら[4)]が4例に使用して3例が治癒という成績を示しているほか，最近になって少数の症例に対して使用して有効性を認めたという報告[5－8)]が相次いでいる．またイミキモド外用を冷凍凝固法，光線力学治療，外科的切除と組み合わせて治療する試み[9－11)]もある．一方，イミキモド治療後に有棘細胞癌が出現したという報告[12)]があり，因果関係は明確にされていないが，注意も必要である．

われわれの試用例の治癒率は83.3％であり，諸家の報告に比べて遜色はない．また整容的にも満足できる結果が得られていて，皮膚生検の跡が目立つぐらいである．欠点として，週3回の治療を11週程度継続するため時間がかかること，塗布した翌朝石けんで洗い流すという手間がかかること，治療効果を上げるためにはある程度の副作用(紅斑，刺激感など)を受容する必要があること，などが挙げられる．しかし，総合的に判断して十分評価に耐えうる成果であると言える．同一患者の比較的近接した病変で，治療によく反応したところとそうでないところがあったが，理由は明らかにできなかった．塗布した薬剤が十分局所に滞留していなかった可能性はある．治療期間は平均11週であるが，この期間は短縮できるかもしれない．すなわち日光角化症の治療法に準じて，まず4週間治療

し，その後4週間の休薬期間をおいてさらに4週間の治療を追加するかどうかを判断するという治療プロトコールでも効果を示す可能性がある．イミキモド治療においては外用中止後も病変が改善していく傾向が認められるとされる．

症例1のように病理組織学的に治癒した病変は，触診で平滑に触れ，そうでない病変は触診で粗造性が認められたことから，治癒判定に，皮膚生検を実施しなくても触診所見が活用できそうである．現時点で再発した病変はないが，2年程度しか経過しておらず長期的観察は行っていないので，長期的成果についての評価はまだ不十分である．

当科では英国のガイドラインで提示された治療のうち，機器・設備上の制限から光線力学治療，レーザー治療は行っていない．放射線治療も経験がない．非観血的治療としての5FU塗布は，刺激性が強く，びらん・潰瘍形成などを起こしやすく，したがって患者自身に使用させづらく，あまり推奨してこなかった．凍結治療は，治療時に痛みが強く，その後に水疱形成したり，強い炎症反応を伴いやすいという欠点がある．これらの治療法を選択する際に考慮する事項として，皮膚科的条件のほかに，1．患者がどのような治療法を希望するか，2．患者が治療を受容，忍容できるか，3．他の合併疾患があるか，などが挙げられる．症例1でも認知症を合併しているが，認知症患者では痛みを伴う治療，侵襲的な治療は実施しにくい場合がある．また通常の患者でも手術治療や痛みを伴う治療を忌避することがある．抗凝固治療を受けていて，観血的治療を実施しにくいこともある．このような場合にイミキモド外用は選択肢の一つとなりうるであろう．ただし英国でも本邦でもボーエン病に対するイミキモド外用は現在保険適応外である．しかし，顔面などのbowenoid typeの日光角化症はボーエン病との区別は困難とされており，同等の病変とみなすことはできると思われる．

本稿の要旨は第431回日本皮膚科学会大阪地方会において発表した．

利益相反について　開示すべき利益相反関係にある企業・団体は存在しない．

文　献

1）Cox NH，Eedy DJ，Morton CA；Therapy Guidelines and Audit Subcommittee，British Association of Dermatologists．Guidelines for management of Bowen's disease：2006 update．Br J Dermatol 2007；156：11-21.

2）Patel GK，Goodwin R，Chawla M，et al．Imiquimod 5％ cream monotherapy for cutaneous squamous cell carcinoma in situ(Bowen's disease)：a randomized，double-blind，placebo-controlled trial．J Am Acad Dermatol 2006；54：1025-1032.

3）Rosen T，Harting M，Gibson M．Treatment of Bowen's disease with topical 5％imiquimod cream：retrospective study．Dermatol Surg 2007；33：427-431

4）福田知雄，五味方樹．ボーエン病および乳房外パジェット病に対するイミキモド外用療法の試み．日皮会誌 2010；120：1072

5）田上俊英，井上久仁子，葉　著寿．イミキモドクリームにて消退傾向を認めた前額部のボーエン病の1例．西日皮 2011；73：439

6）稲垣亜弥，玉田康彦，渡辺大輔．イミキモド外用が奏功した右中指爪囲のBowen病．日皮会誌 2012；122：745

7）日高らん，黒木りえ．イミキモド外用が有効であったボーエン病の2例．西日皮 2012；74：117

8）瓜生美樹，久場洋子，里村暁子ほか．
５％イミキモドクリーム外用が奏功した肛囲 Bowen 病の１例．
西日皮 2012；74：149-152

9）Gaitanis G，Mitsou G，Tsiouri G，et al. Cryosurgery during imiquimod cream treatment("immunocryosurgery") for Bowen's disease of the skin：a case series. Acta Derm Venereol 2010；90：533-534.

10）Sotiriou E，Lallas A，Apalla Z，et al. Treatment of giant Bowen's disease with sequential use of photodynamic therapy and imiquimod cream. Photodermatol Photoimmunol Photomed 2011；27：164-166.

11）Kaushal S，Merideth M，Kopparthy P，et al. Treatment of multifocal Bowen's disease in immunocompromised women with surgery and topical imiquimod. Obstet Gynecol 2012；119：442-444.

12）Gong HS，Cho JH，Roh YH，et al. Bone invasion by squamous cell carcinoma in situ（Bowen's disease）of the finger during treatment with imiquimod 5％ cream：case report. J Hand Surg 2010；35 A：999-1002.

Key words ; Bowen's disease, Imiquimod cream, Topical therapy

Treatment of Bowen's Disease with Topical 5 % Imiquimod Cream

Kaoru Tsujioka, M.D.

Department of Dermatology, Japanese Red Cross Society Wakayama Medical Center

Abstract

We treated 15 lesions of histopathologically proven Bowen's disease with 5 % imiquimod cream. These lesions were from 9 patients (mean age : 79) including one male and 8 female and distributed over face, forearm, trunk, thigh and leg. Application of imiquimod cream three times for a week was well tolerated and 10 of 12 lesions healed. Mean period required for healing was 11 weeks. Healed lesions were palpated smoothly, while unhealed lesions roughly. Although long-term outcome was not yet evaluated enough, as an alternative therapy for Bowen's disease, topical imiquimod was considered to be useful especially in elderly patients who were sometimes in state of dementia or reluctant to or inappropriate for invasive procedures.