局所麻酔下鼻茸摘出術中に局所麻酔薬中毒が疑われた１症例

許　沢　尚　弘　　山　田　忠　則　　粕　谷　由　子

要旨：症例は74歳男性，鼻閉を主訴に，日帰り両側鼻茸摘出術が予定された．既往歴として20年前からアレルギー性鼻炎，30年前から狭心症，高血圧があった．手術は20万倍エピネフリン加１％リドカイン合計20mlによる局所麻酔下に施行し，止血目的も兼ねて20万倍エピネフリン加４％リドカインによる浸潤麻酔を適宜併用した．術中はミダゾラムで鎮静した．鼻茸摘出後の止血操作時に意識レベルがJCSでⅢ-300となったため麻酔科医，脳外科医がコールされた．12誘導心電図を施行したが，STの有意な変化はなかった．また全身の硬直と不随意運動を認めたため局所麻酔薬中毒を疑い，イントラリポス®20％の投与を開始した．一方で脳血管疾患も疑い，頭部CTを撮影した．投与３分後のCT室への移動中に硬直と意識レベルの改善が確認された．頭部CTで脳の器質的変化はなかった．その後ICU入室し，投与10分後には意識清明となり，翌日ICU退室となった．

近年超音波ガイド下神経ブロックが盛んに行われるようになり，局所麻酔薬中毒の報告も散見されるようになった．本症例では，循環器症状はなかったが，中枢神経症状の回復に対し脂肪乳剤が奏功したと考えられた．

はじめに

局所麻酔薬は，手術麻酔，術後鎮痛，ペインクリニックのみならず，病棟，外来における処置等，多くの場面で幅広く使われている．今回，各科麻酔の局所麻酔下鼻茸摘出術中に意識低下，不随運動を発症し，局所麻酔薬中毒が疑われた一症例を経験したので報告する．

症　例

74歳の男性．身長158cm，体重64kg．
10ヶ月前から鼻閉が続いており，当院紹介受診，局所麻酔による両側鼻茸摘出手術が日帰りで予定された．既往歴として30年前からの狭心症，高血圧に対して内科でfollowされていた．20年前からアレルギー性鼻炎があった．

手術はミダゾラムで鎮静しつつ，20万倍希釈エピネフリン加１％リドカインによる計20mlの局所麻酔下に行った．術中は止血目的も兼ねて20万倍エピネフリン加４％リドカインを浸漬させたガーゼによる圧迫を適宜併用した．また，術中高血圧に対してニカルジピンで降圧を図った（図１）．

手術開始20分後SPO_2が90％と低下したため酸素３Lフェイスマスクで開始し，手術を続行した．手術開始から２時間10分後，SPO_2が92％と低下したため経口エアウェイ挿入し酸素10Lに変更した．また不随意運動認め意識レベルがJCSでⅢ-300と低下したため，麻酔科医，脳外科医がコールされた．この時12誘導心電図を施行したが，STの有意な変化はなかった．術中鎮静にミダゾラムを使用していたためフルマゼニル0.5mg静注し，拮抗した．また全身の硬直と不随意運動に対して局所麻酔薬中毒を疑い，イントラリポス®20％を400ml/hrで投与を開始した．一方で脳血管疾患も疑われたため，頭部CTをオーダーした．投与３分後の頭部CT撮影の移動中に硬直と意識レベルの改善が認められた．頭部CTで脳異常は認めなかった．CT撮影後ICU入室した．投与10分後には意識清明

岐阜赤十字病院　麻酔科

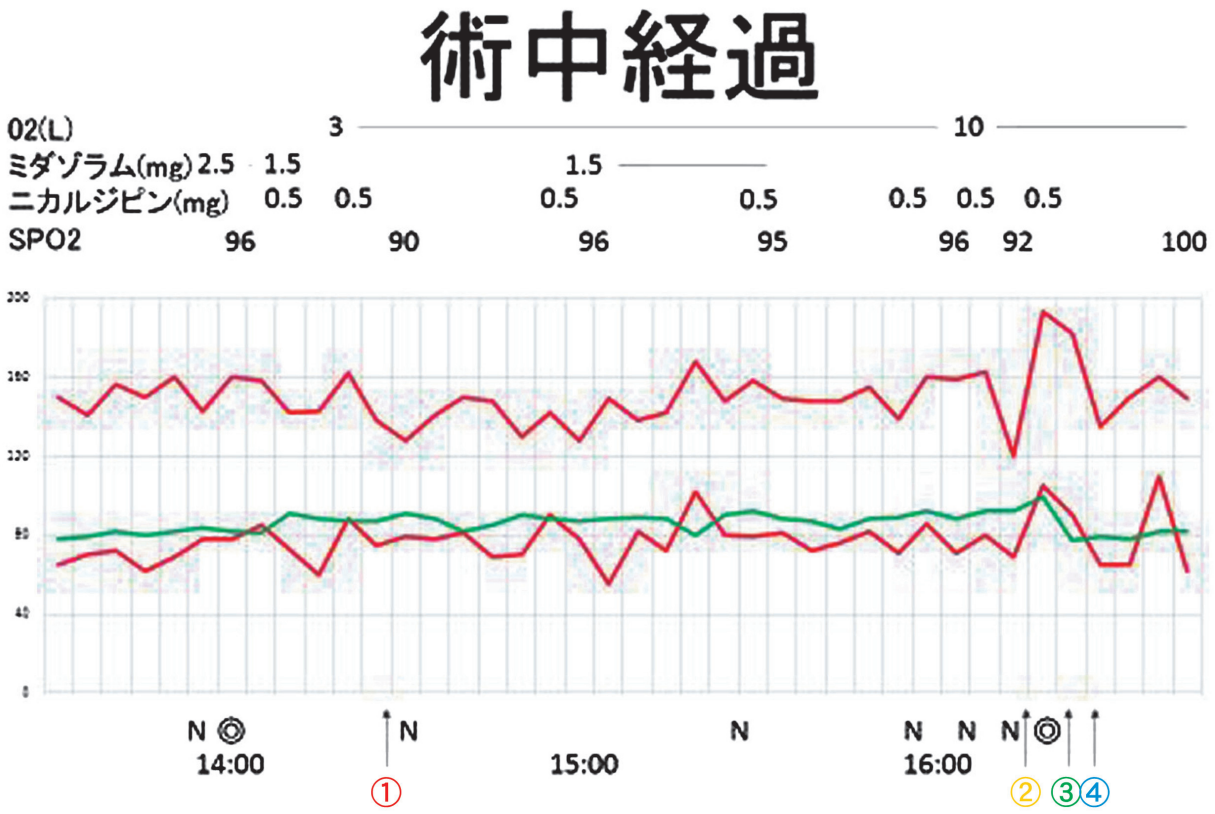

図１　術中経過
N：局所麻酔局注（20万倍希釈エピネフリン加１％リドカイン）合計20ml
①：酸素３ℓで開始した．
②：経口エアウェイ挿入し酸素10ℓに変更した．また麻酔科医，脳外科医がコールされた．
③：12誘導心電図を施行した．
④：イントラリポス®20%の投与を開始した．一方で頭部CTを施行した．

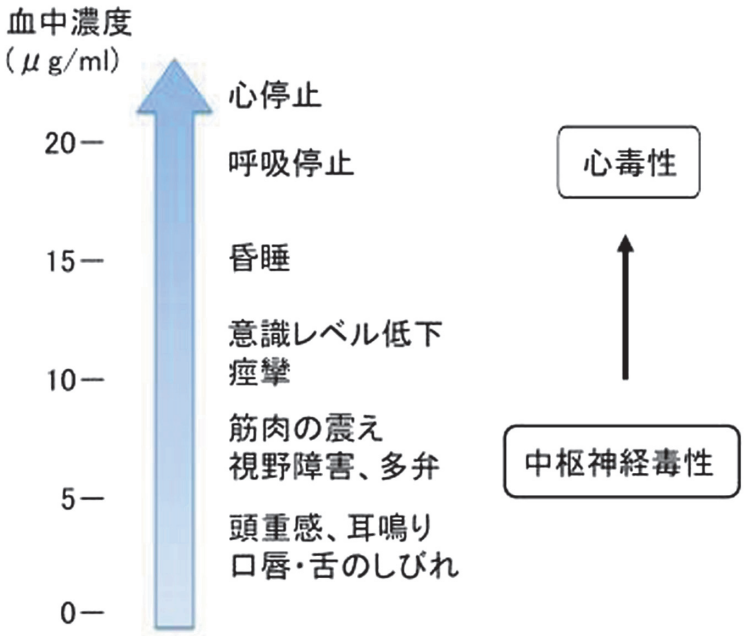

図２　リドカインの血中濃度と中毒症状

となった．しかし，SPO_2は酸素10Lフェイスマスク下で90%と低下していた．口腔から喉頭に掛けて多量の凝血塊を吸引し，SPO_2が酸素10Lフェイスマスク下に99%と改善したが，胸部X線写真で右上肺野に浸潤影が確認され，誤嚥性肺炎と診断した．翌日ICUを退室したが抗生剤の投与を続行し，12日後に退院となった．

考　案

超音波ガイド下神経ブロックの普及に伴い，局所麻酔薬中毒の報告が散見されるが[1)2)]，本症例のように局所麻酔下での発症の報告は近年ではむしろ珍しいかもしれない．局所麻酔薬中毒の頻度は麻酔科管理症例9万例に１例の割合と言われ，末梢神経ブロックで7.5～20／10,000例，硬膜外ブロックで４／10,000例と言われている[3)]．

症状としては中枢神経症状とそれに引き続く循環器症状が中心となる[4)]．中枢神経症状は痙攣，傾眠，昏睡，呼吸停止と悪化していき，中枢神経症状に引き続き発症する循環器症状は血圧上昇，頻脈，不整脈，除脈，心停止と悪化していく．これらは局所麻酔の血中濃度に依存する（図２）．本症例はその臨床症状からリドカインの血中濃度10から15μg/mlであったと推測される[4)]．

局所麻酔薬中毒の対応としては，局所麻酔薬の投与を中止し，酸素投与，輸液を行い，循環器症状に対し必要な場合は心肺蘇生法で対応し，心停止や難治性不整脈があれば体外循環を考慮する．痙攣発症時は薬物でコントロールといった，対症療法が中心となる．近年，循環器症状に対する脂肪乳剤の有用性が報告され[5)]，英国アイルランド麻酔科学会の局所麻酔薬に対するガイドライン[6)]を皮切りに，アメリカ，日本でもガイドラインに記載されている．脂肪乳剤の使用法は20%脂肪乳剤100ml（1.5ml/kg）を１分間で静注する．20%脂肪乳剤400ml/20分（15ml/kg/hr）で点滴静注する．改善認めなければ脂肪乳剤の継続投与を続ける[7)]．局所麻酔薬中毒に対する脂肪乳剤を用いた治療は比較的新しい方法で，循環器症状に有効といわれており，中枢神経症状への有用性に関する報告は検索しえた限りではなかった．本症例では症状の進行が速かったこと，狭心症の既往があったため，症状として心毒性を示す前に回復を図りたいと考えたことから，中枢神経症状の段階で使用し，奏功したと考えられた．

結　語

局所麻酔下鼻茸摘出術中にリドカインによる局所麻酔薬中毒が疑われた１症例を経験した．本症例では循環器症状に至っていない中枢神経症状の段階で脂肪乳剤を使用し，速やかに回復したと考えられた．

本稿の要旨は第50回日本赤十字社医学会総会（2014熊本）で発表した．

参考文献

1）堺登志子，真鍋渉，神谷多恵子ほか：腹横筋膜面ブロックに使用したロピバカインによる遅発性局所麻酔薬中毒を脂肪乳剤（20%Intralipos®）で治療した症例経験．麻酔 59(12)：1502-1505，2010

2）瀧波慶和：重症リドカイン中毒の一症例．麻酔57(4)：460-463，2008

3）小田裕：局所麻酔薬中毒の新たな治療法．ペインクリニック31(11)：1497-1505，2010-11

4）田中聡，川真田樹人：局所麻酔薬中毒が起きた時にはどのように対処するか．LiSA 20(8)：460-462，2011

5）Weinberg GL, VadeBoncouer T, Ramaraju GA, et al.：Pretreatment or resuscitation with a lipid infusion shifts the dose-response to bupivacaine-induced asystole in rats. Anesthesiology 88(4)：1071-1075，1998

6）RECOMMENDATIONS FOR STANDARDS OF MONITORING DURING ANAESTHESIA AND RECOVERY. The Association of Anaesthetists of Great Britain and Ireland：March　2007

7）小田裕：脂肪乳剤は局所麻酔薬中毒の救命に役立つか．日臨麻会誌30(4)：523-533，2010