Key words : peptic ulcer, child, H. pylori

当センターにおける小児の消化性潰瘍症例の検討

永田　豊*　船田　摩央　川崎　啓祐
蔵原　晃一　米湊　健　河内　修司
岡本　康治　坂　暁子　小谷　信行**
渕上　忠彦*

要　旨

小児の消化性潰瘍症例の臨床的特徴を明らかにするために，最近6年7ヶ月間に当センターで診断した消化性潰瘍症例の中で15歳以下の症例を抽出し，その臨床的特徴を遡及的に検討した．検討期間内に11例の小児消化性潰瘍症例を認め，平均年齢は10.7歳で，男児7例，女児4例であった．検査契機は上部消化管出血疑い6例（吐血3例，タール便3例）及び嘔吐3例，腹痛1例，炎症性腸疾患疑い1例であった．内視鏡診断は胃潰瘍5例，十二指腸潰瘍6例で，初回検査時に3例で内視鏡的止血術を必要とした．1例のみ非ステロイド性アスピリン（NSAID），ステロイドが投与されており，4例で *H. pylori*（以下HP）感染が確認された．10例で酸分泌抑制薬による治療が施行され，HP感染が確認された4例中2例で除菌治療が施行されており，全例，経過良好であった．

はじめに

内視鏡機器，技術の進歩に伴い小児に対しても消化管内視鏡検査が施行されるようになった．その多くは慢性腹痛や吐下血を有する症例が対象であり，現在，成人とほぼ同様に消化性潰瘍の内視鏡診断が可能となった[1)]．

今回我々は，小児の消化性潰瘍症例の臨床的特徴を明らかにするため当センターで経験した症例の検討を行ったのでここに報告する．

対象および方法

2004年8月から2011年3月までの6年7ヶ月間に当センターで上部消化管内視鏡検査を施行して診断した胃潰瘍，十二指腸潰瘍症例の中で15歳以下の症例を抽出し，その臨床像，内視鏡所見，治療について遡及的に検討した．

結　果

1．臨床像

検討期間内に2,950例の消化性潰瘍症例を経験し15歳以下の小児は11例（0.3%）を占めていた．小児消化性潰瘍11例の臨床像を **Table 1** に示す．年齢は生後1日から15歳（平均11.8歳）で男児7例，女児4例であった．検査契機は上部消化管出血疑いが6例（吐血3例，タール便3例）と半数以上を占めており，以下嘔吐3例，腹痛1例，炎症性腸疾患疑い1例であった．消化性潰瘍のリスクとなるNSAID，ステロイド製剤は15歳の1例（中毒疹治療のため）でのみ使用されていた．HP感染は鏡検法，血清抗体，便中抗原のいずれかまたは重複して検査を行い9例中4例で陽性が確認された．その内

*松山赤十字病院　胃腸センター
**松山赤十字病院　小児科

訳は胃潰瘍3例，十二指腸潰瘍1例であった．

2．内視鏡所見

それぞれの内視鏡所見について **Table 2** に示す．消化性潰瘍の発症部位は胃5例，十二指腸6例であった．十二指腸潰瘍は全例10歳以上であり，全体では13歳以上が7例と半数以上を占めていた．胃では体部に病変を認める例はなく全例で胃角部から前庭部に認め，3例で急性胃粘膜障害（Acute gastric mucosal lesion：AGML）の所見を呈していた．十二指腸では3例で潰瘍が多発してみられた．内視鏡上，2例で鳥肌胃炎の合併を認め，2例ともにHP感染陽性であった．

3．治　療（Table 3）

内視鏡検査時3例で内視鏡的止血術を必要とし全て胃潰瘍の症例であった．止血術は全例高張ナトリウムエピネフリン液（以下HSE）局注とアルゴンプラズマ凝固（以下APC）を併用した．全例で初回検査時のみで止血可能でありその後の経過で再出血はみられなかった．不明の1例を除く10例で酸分泌抑制薬による治療が行われヒスタミンH2受容体拮抗薬（以下H2RA）2例，プロトンポンプ阻害薬（以下PPI）が8例であった．HP感染が確認された4例中2例で除菌治療が施行された．症状改善後は全例で内服は中止できており明らかな再発がみられた症例はなく予後良好である．

症例1

生後1日の女児．吐下血のため緊急で内視鏡検査を施行．初回観察時胃内に凝血塊を多量に認めた（**Fig. 1 A**）．H2RA投与し翌日の検査では胃体中部前壁に活動性潰瘍を認めた（**Fig. 1 B**）．

症例7

鳥肌胃炎合併例．吐血のため内視鏡検査を施行．十二指腸球部に活動性潰瘍を認めた（**Fig. 2 A**）．胃では色素散布像で均一な顆粒状隆起を認め鳥肌胃炎を呈していた（**Fig. 2 B**）．

症例8

内視鏡的止血術施行例．タール便のため内視鏡検査を施行．胃前庭部に凝血塊付着した活動性潰瘍を

Table 1　臨床像

症例	年齢	性別	検査契機	NSAID, steroid	*H.pylori*		
					鏡検法	血清抗体	便中抗原
1	生後1日	女児	吐血	(−),(−)	未	未	未
2	1歳	男児	タール便	(−),(−)	未	陰性	陽性
3	8歳	男児	タール便	(−),(−)	陰性	陰性	陽性
4	10歳	女児	腹痛	(−),(−)	未	陰性	未
5	13歳	女児	吐血	(−),(−)	陰性	陽性	未
6	13歳	男児	IBD疑い	(−),(−)	未	陰性	未
7	13歳	男児	吐血	(−),(−)	陽性	未	未
8	15歳	男児	タール便	(−),(−)	陰性	陰性	未
9	15歳	男児	嘔吐	(−),(−)	陰性	陰性	未
10	15歳	男児	腹痛	(−),(−)	未	未	未
11	15歳	女児	嘔吐	(+),(+)	未	陰性	未

Table 2　内視鏡像

症例	病変部位	内視鏡像	鳥肌胃炎合併
1	胃前庭部	単発	なし
2	胃前庭部	AGML	なし
3	胃前庭部	AGML	なし
4	十二指腸	多発	なし
5	胃角部	単発	あり
6	十二指腸	多発	なし
7	十二指腸	単発	あり
8	胃前庭部	AGML	なし
9	十二指腸	単発	なし
10	十二指腸	単発	なし
11	十二指腸	多発	なし

Table 3　治　療

症例	HP	病変部	止血処置	酸分泌抑制薬	除菌治療
1	未	胃	なし	H2RA	
2	陽性	胃	なし	H2RA	施行
3	陽性	胃	要	PPI	未
4	陰性	十二指腸	なし	PPI	
5	陽性	胃	要	PPI	施行
6	陰性	十二指腸	なし	PPI	
7	陽性	十二指腸	なし	PPI	未
8	陰性	胃	要	PPI	
9	陰性	十二指腸	なし	PPI	
10	未	十二指腸	なし	不明	
11	陰性	十二指腸	なし	PPI	

認めた．凝血塊除去により活動性出血がみられたため（**Fig. 3 A**）HSE 局注し APC 追加した．治療翌日の検査では止血を確認（**Fig. 3 B**）した．止血後２カ月の再検では潰瘍は瘢痕化していた（**Fig. 3 C**）．

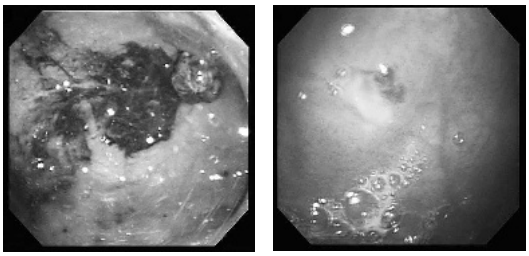

A　　B

Fig. 1 A：初回観察時
B：治療開始１日後

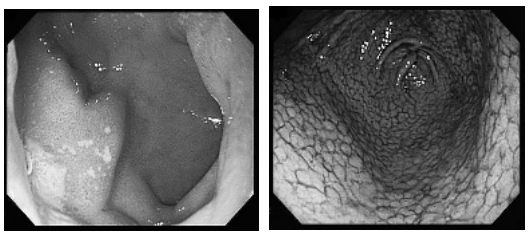

A　　B

Fig. 2 A：十二指腸球部前壁
B：胃前庭部色素散布像

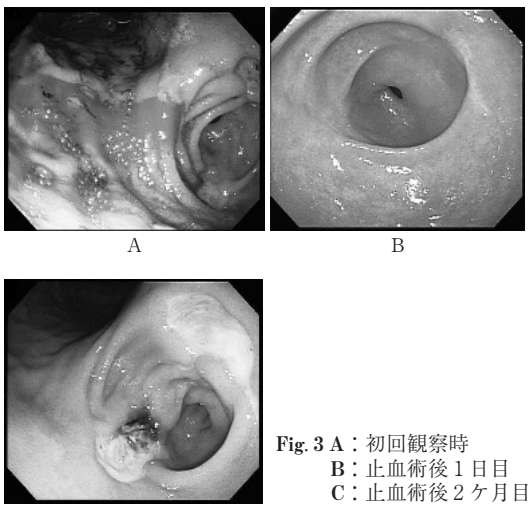

A　　B

C

Fig. 3 A：初回観察時
B：止血術後１日目
C：止血術後２ケ月目

考　　察

小児の消化性潰瘍は成人と同様に胃潰瘍と十二指腸潰瘍に大別される．小児においても消化性潰瘍の最も精度の高い診断法は消化管内視鏡検査であり，内視鏡機器，技術の進歩とともに適応を見極め鎮静下で検査が可能である[2]．内視鏡検査契機について検討した報告は検索した限りみられなかったが本検討と同様に成人と比較して吐下血などの消化管出血が疑われる例が多く，腹痛など腹部症状のみの例は成人と比較して少ないものと考えられる．

小児の消化性潰瘍は十二指腸潰瘍が胃潰瘍に比べて２～５倍の高頻度であるのが特徴である[1),2)]．その平均発症年齢は豊田ら[1)]の報告では胃潰瘍が８～12 歳，十二指腸潰瘍が 10～13 歳と 10 歳前後が多く，十二指腸潰瘍の方が年齢が高い傾向である．また，胃潰瘍の約 40%，十二指腸潰瘍の約 80%が HP 感染が原因と推測されており[3)]，10 歳以上の十二指腸潰瘍がその多くを占めている．HP 感染以外の原因としては薬剤（NSAID，ステロイド，抗癌剤など）や食物アレルギー，ストレス（新生児仮死，感染症，熱傷など），Zollinger-Ellison 症候群などの酸分泌の異常亢進などが挙げられる．奥田らの報告[4)]では HP 感染は２歳までにそのほとんどが生じるとされており，HP 感染が成立していない新生児期では仮死，未熟性，分娩損傷などの身体的ストレスと薬剤がその発症要因とされている[5)]．本検討では胃潰瘍５例，十二指腸潰瘍６例と他の報告と比較して胃潰瘍が多い傾向であった．HP 感染については９例中４例で陽性であり部位別では胃潰瘍３例，十二指腸潰瘍１例と他の報告と比較して十二指腸潰瘍での HP 感染率が低い傾向であった．胃潰瘍での陽性３例中２例で血清抗体陰性，便中抗原陽性あり，十二指腸潰瘍では血清抗体陰性のみが３例であり他の検査法の併用により陽性率が増加した可能性は否定できない．

内視鏡像では胃潰瘍では AGML として前庭部，胃角部に多発する傾向にあり大弯側の発生は少ない[6),7)]．HP の急性感染では AGML として胃潰瘍を発症することがあり[8)]本例でも HP 陽性３例の胃潰

瘍症例のうち2例でAGMLを呈していた．また小児のHP感染に特徴的な内視鏡所見の1つとされている鳥肌胃炎[9]も2例で認められた．

治療については酸分泌抑制薬，粘膜防御薬といった薬物治療や原因が判明している場合は原因の除去などが挙げられる．消化管出血が疑われ，内視鏡観察時に活動性の出血が認められた場合は成人と同様に内視鏡的止血術の適応であり近年報告例が散見される[10),11)]．止血困難例に対しては外科的治療が選択される[12)]．HP陽性例では小児においても除菌療法の適応と考えられるが5歳未満では除菌後の再感染率が極めて高いという報告もあり[13)]，本邦の治療指針では5歳以上とされている[14)]．本検討ではHP陽性の1歳児に対して除菌治療が施行されており再感染については注意が必要と考えられる．豊田の報告[1)]では胃潰瘍では再発率は0から21%と一般に再発率は低いが十二指腸潰瘍では18から81%と再発しやすくHP除菌を含めた再発の予防が重要と考えられた．

おわりに

当センターにおける小児の消化性潰瘍症例の検討を行った．検討期間内に11例の消化性潰瘍症例を認め内訳は胃潰瘍5例，十二指腸潰瘍6例であった．HP感染は4例で認められほぼ全例で酸分泌抑制薬により予後は良好であった．小児の消化性潰瘍症例の実態把握のためにはその長期予後も含めて更なる検討を要するものと考えられた．

文　献

1）豊田　茂：胃炎・消化性潰瘍－小児の特徴と疫学．小児内科 **39**：420-423，2007.

2）中山佳子：胃炎，消化性潰瘍－*H. pylori* 感染を含む．小児内科 **40**：479-485，2008.

3）豊田　茂：消化性潰瘍の病態と治療．小児外科 **35**：1457-1461，2003.

4）奥田真珠美ほか：ヘルコバクター・ピロリ初感染の時期と感染経路．Current Conception in Infectious Disease **24**: 12-15, 2005.

5）佐々木美香：新生児の急性胃粘膜病変．小児内科 **39**：424-426，2007.

6）加藤晴一ほか：小児の消化性潰瘍38例における臨床的特徴．日児誌 **92**：2113-2119，1988.

7）桑原春樹ほか：上部消化管内視鏡検査を施行した小児415例の臨床的検討．日児誌 **92**：1742-1747，1988.

8）宗村純平ほか：*Helicobacter pylori* 初感染により急性胃粘膜障害を呈した2歳男児例．日児誌 **109**：1037-1040, 2005.

9）今野武津子ほか：小児の *H. pylori* 感染症の内視鏡所見．胃と腸 **46**：1353-1362，2011.

10）畑　衛ほか：体重2.8 kg児における十二指腸潰瘍大量出血に対する内視鏡的止血．小児科臨床 **44**：133-136，1991.

11）林田真理ほか：内視鏡クリッピング術により止血しえた急性十二指腸潰瘍出血の2歳男児例．小児科 **44**：133-136，2003.

12）吉田達之ほか：緊急手術を要した出血性十二指腸潰瘍の1例．小児科臨床 **55**：257-261，2002.

13）Kato S. *et al*.: Helicobacter pylori reinfection rates in children after eradication therapy. J Pediatr Gastroenterol Nutr **27**: 543-546, 1998.

14）加藤晴一ほか：小児期ヘリコバクター・ピロリ感染症の診断，治療，および管理指針．日小誌 **109**：1297-1300，2005.

Clinical features of pediatric peptic ulcer

Yutaka NAGATA*, Mao FUNATA, Keisuke KAWASAKI, Koichi KURAHARA, Ken KOMINATO, Shuji KOCHI, Yasuharu OKAMOTO, Akiko SAKA, Nobuyuki KOTANI** and Tadahiko FUCHIGAMI*

*Division of Gastroenterology, Matsuyama Red Cross Hospital
**Division of Pediatrics, Matsuyama Red Cross Hospital

To determine the clinical features of pediatric peptic ulcers, we reviewed 11 subjects with pediatric peptic ulcers in Matsuyama Red Cross Hospital between August 2004 and March 2011. The patients were seven male and four female children with an average age of 10.7 years. Six cases showed signs of upper gastrointestinal bleeding such as hematemesis or tarry stool. As for the other patients, three were vomiting, one had abdominal pain, and one was suspected of having inflammatory bowel disease. Of the eleven cases, five patients were diagnosed with gastric ulcers, and six were diagnosed with duodenal ulcers. Three cases underwent endoscopic hemostasis. Only one case received NSAID and steroids. Four cases were identified as having *Helicobacter pylori* infection and two cases were treated with eradication therapy. Ten cases were treated by acid blockers such as histamine blocker or proton pump inhibitor. All patients had a good prognosis subsequently.

Matsuyama R. C. Hosp. J. Med. 36(1); 3～7, 2011