膀胱肉腫様癌の1例

城代　貴仁　　柳岡　正範　　佐藤　　元

静岡赤十字病院　泌尿器科

要旨：81歳，男性．2002年，膀胱癌初発，外来フォローアップ中．2014年2月，膀胱左側壁に単発の有茎性乳頭状腫瘍を認め，再発性膀胱癌と診断．経尿道的膀胱腫瘍切除術（transurethral resection of the bladder tumor：TUR-BT）を施行した．術後3カ月目，肉眼的血尿をきたして再度施行したTUR-BT時の所見では，膀胱左半分を占める浸潤を強く疑う腫瘍であり完全切除は不能だった．病理組織診断は肉腫様尿路上皮癌．その1ヵ月後に，膀胱全摘術と尿管皮膚瘻造設術を施行したが，全摘後44日目にcomputed tomography（CT）にて再発を確認，86日目に死亡した．膀胱肉腫様癌の発生頻度は比較的稀とされ，悪性度が高く予後は不良とされている．急速に増大する膀胱腫瘍がみられた場合は，肉腫様型も考慮して早期の膀胱全摘術と集学的治療を検討する必要があると思われた．

Key words：膀胱癌，浸潤性尿路上皮癌，肉腫様型

Ⅰ．緒　言

膀胱肉腫様癌の発生頻度は膀胱腫瘍全体の約0.31％と言われ[1]，非常に稀な疾患である．今回我々は急速な進行をきたし膀胱全摘を行うも術後約3ヶ月で死亡した膀胱肉腫様癌の1例を経験したので，若干の文献的考察を加えて報告する．

Ⅱ．症　例

【患者】81歳，男性．

【主訴】肉眼的血尿，下腹部痛．

【既往歴】左小脳出血，脳梗塞，アルコール性肝障害，左鼠径ヘルニア術後．

【現病歴】2002年9月に膀胱癌に対してTUR-BT施行，その際の病理組織はUrothelial carcinoma，G2＞G3，pT1．2004年1月に再発病変に対してTUR-BTを施行し，その後BCG膀胱内注入療法（40mg，8回）とテガフール・ウラシル（UFT®）を5年間継続し，以降10年間再発は見られなかった．

2014年2月に再発，膀胱左側壁に単発の有茎性乳頭状腫瘍みられTUR-BTを施行．病理はUrothelial carcinoma，G3，pT1．肉眼的には完全切除と判断でき，術後補助療法としてピノルビシン膀胱内注入療法も行ったが術後3カ月目に肉眼的血尿，膀胱タンポナーデをきたした．2014年5月膀胱癌再発と診断し再びTUR-BT施行．術中に膀胱左半分を占める浸潤を強く疑う腫瘍がみられ完全切除は不能であった．病理組織像では紡錘形細胞や多形成に富む細胞が充実性に増殖，腫瘍内にSMA陽性の筋層が含まれており高度な筋層浸潤がみられた．免疫染色ではCD10陽性，vimentin陽性，神経内分泌マーカー陰性，SMA陽性，MIB-1陽性率50%以上，p40陰性．以上の結果からInvasive Urothelial carcinoma，sarcomatoid variant，pT2と診断された（図1）．TUR-BT術後も腫瘍は急速に増大した（図2）．血尿のコントロールは不良で，膀胱タンポナーデが頻回となり，患者は徐々に安静が保てなくなっていった．脳梗塞等の既往がありハイリスクであったが，症状緩和を図るためTUR-BTから約30日後の2014年6月に膀胱全摘除術と尿管皮膚瘻造設術を行った．術中，膀胱左側前面に硬い腫瘤があり周囲との癒着も強固だったため左尿管は結紮切離，右側のみ尿管皮膚瘻を造設した．膀胱全摘

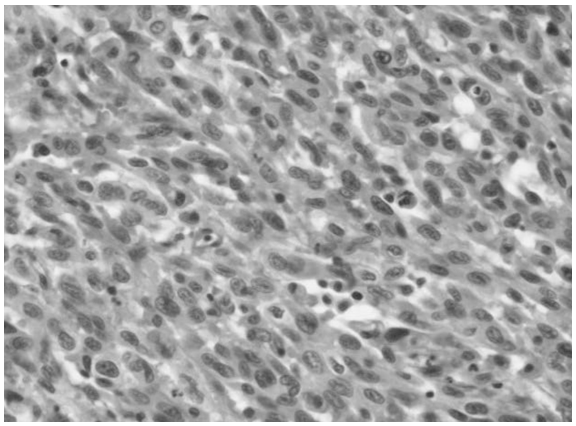

＜HE×400＞



＜vimentin×200＞

図1　TUR-BT切除検体　病理像
紡錘形細胞や多形成に富む細胞が充実性に増殖，乳頭状増殖は乏しく出血や壊死を伴う．腫瘍内にSMA陽性の筋層が含まれており高度な筋層浸潤あり．免疫染色：vimentin陽性，SMA陽性，CAM52陰性.

図2　TUR-BT術後7日目の骨盤部CT

の病理組織診断は Invasive urothelial carcinoma with sarcomatoid variant, pT3b. 切除断端は陰性，左内腸骨および閉鎖神経リンパ節領域に転移はみられなかった（図3）．膀胱全摘術により下腹部痛等の症状は消失し病状は一時軽快したが，膀胱全摘術後44日目のComputed Tomography（CT）にて骨盤内に再発が確認された．その後も再発病変は急速に増大していった（図4）．疼痛コントロールも不良となり，術後72日目から麻薬を用いた疼痛コントロールを開始した．癌性疼痛や再発病変の消化管圧排による食事摂取不良など全身状態も悪化していき，膀胱全摘術後86日目に死亡した．

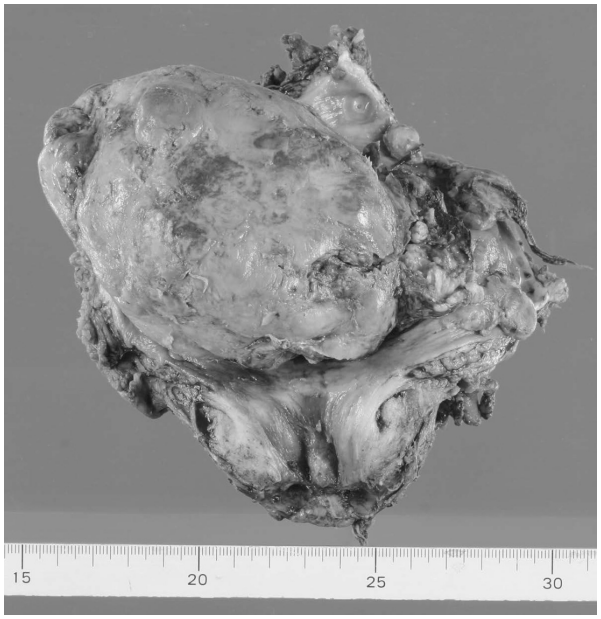

図3　膀胱全摘検体

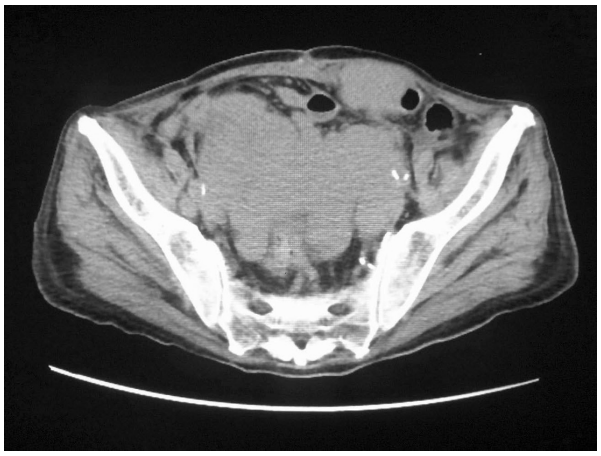

図4　膀胱全摘術後72日目の骨盤部CT

Ⅲ．考　察

本症例のような上皮性成分と非上皮性成分を含

む膀胱癌は，本邦ではWHO分類に準じて，浸潤性尿路上皮癌（Invasive urothelial carcinoma）のなかの特殊型の一つである肉腫様型（Sarcomatoid variant）に分類される[2]．予後は不良で，諸家の報告によると，有転移症例では予後は数ヶ月，積極的に手術をしても12～24ヶ月とされる[3]．術後早期に脳転移や小腸転移をきたした症例の報告などがみられ，いずれも11ヶ月以内に癌死している[4~7]．その一方で，転移がなく膀胱全摘除術を施行した症例では30ヶ月以上生存したという報告もあり，手術により治癒切除し得た症例では当然ながら長期予後が期待できると考えられる[8]．転移のある症例に対する化学療法と放射線療法は共に有効性は低く，有効とされる補助療法は確立されていない．化学療法，放射線療法が有効であったという報告は，検索しえた限りでは2010年の玉田ら[9]，2012年小峰らの報告[10]，2012年恵谷らの報告[11]の3例のみである．1例は局所再発に対して放射線治療併用化学療法（Paclitaxel，Gemcitabin）を行い腫瘍は消失した．1例は局所再発に対しGCD療法（Gemcitabine，Carboplatin，Docetaxel）と局所放射線療法の併用療法を行い，腫瘍の縮小を認めた．もう1例は術後肝転移に対してGemcitabin，Cisplatin併用化学療法を行い，肝転移巣が不明瞭化した．

本症例では患者の既往や背景から，術前・術後の化学療法は行えていない．術前化学療法の必要性については明らかではないが，本来であれば膀胱全摘術後に，もしくは術後再発が確認された段階で即座に化学療法（Gemcitabin＋Cisplatin療法）を開始できれば，予後の改善に繋がった可能性はある．本症例のような急速に増大する膀胱腫瘍がみられた場合は，肉腫様型も考慮し早期の膀胱全摘除術と集学的治療を検討する必要がある．

Ⅳ．結　語

急速な進行をきたし膀胱全摘をおこなうも，術後3ヶ月で死亡した膀胱肉腫様癌を経験した．若干の文献的考察を加えて報告した．

文　献

1）Torenbeek R,Blomjous CE,de Bruin PC,et al. Sarcomatoid carcinoma of the urinary bladder. Clinicopathologic analysis of 18 cases with immunohistochemical and electron microscopic finding. Am J Surg Pathol 1994：18：241-9.

2）日本泌尿器科学会，日本病理学会，日本医学放射線学会：腎盂・尿管・膀胱癌取扱い規約第1版（日本泌尿器科学会，日本病理学会，日本医学放射線学会編）．東京：金原出版；2011.

3）Lopez-Beltran A,Pacelli A,RothenbergHJ,et al. Carcinosarcoma and sarcomatoid carcinoma of the bladder:clinicopathological study of 41 cases. J Urol 1998；159：1497-503.

4）小堀善友，松下友彦，天野俊康ほか．脳転移をきたした膀胱肉腫様癌の1例．泌紀　2004；50：319-21.

5）藤原敦子，木村泰典，三神一哉ほか．自然穿孔をきたした膀胱肉腫様癌の1例．泌紀　2002；48：607-10.

6）増栄孝子，谷口光宏，竹内敏視ほか．小腸転移をきたした膀胱肉腫様癌の1例．日泌尿会誌　2005；96：640-3.

7）吉永敦史，林哲夫，石井信行ほか．膀胱自然破裂を起こした巨大膀胱肉腫様癌の1例．泌紀　2005；51：199-201.

8）平川和志，大室博，藤枝順一郎ほか．膀胱の肉腫様癌の1例．日泌会誌1995；86：1583-6.

9）玉田聡，大町哲史，伊藤哲二ほか．肉腫様変化を伴った前立腺尿路上皮癌の1例．日泌会誌　2010；101：698-702.

10）小峰直樹，成田伸太郎，井上高光ほか．放射線とGCD化学療法の併用が奏功した膀胱癌肉腫局所再発の1例．泌外　2012；25：129-9.

11）恵谷俊紀，河合憲康，橋本良博ほか．Gemcitabine，Cisplatin併用化学療法が有効だった肝転移性膀胱肉腫様癌の1例．泌外　2012；25：1871-4.

A Case of Invasive Urothelial Carcinoma with Sarcomatoid Variant

Takahito Jodai,　Masanori Yanaoka,　Hajime Satoh

Department of Urology Japanese Red Cross Shizuoka Hospital

Abstract : The patient was a 81-year-old man. He was observed the progress of a bladder tumor from 2002. He had replapsed of a bladder tumor in February, 2014. TUR-BT was done, and the perio-perative observation was a complete-resect. But three months later, he had a gross hematuria, and he was diagnosed with a relapse of a bladder tumor. Again, TUR-BT was done, but tumor covered half of bladder,and complete-resect was im-possible. A result of pathologic diagnosis from TUR-BT was a Invasive urothelial carcinoma with sarcomatoid variant.Total cystectomy was done, and right-side ureterocutaneous was made. But, forty-four days after from total cystectomy, a local relapse was discovered from CT. After that, tumor was increasing rapidly. Eighty-six days after from total cystectomy, he died.

Key words : Bladder tumor, Invasive urothelial carcinoma, Sarcomatoid variant

連絡先：城代貴仁；静岡赤十字病院　泌尿器科
〒420-0853　静岡市葵区追手町8-2　TEL(054)254-4311