

肥厚性硬膜炎を合併した多発血管炎性肉芽腫症の1例

庄野 仁志¹⁾ 岩崎 英隆¹⁾ 秋月 裕則¹⁾
木内 智也²⁾ 新野 清人²⁾ 三宅 一²⁾

1) 徳島赤十字病院 耳鼻咽喉科

2) 徳島赤十字病院 脳神経外科

要旨

症例は60歳男性。発熱、鼻根部痛に対し近医耳鼻科で副鼻腔炎として抗菌薬治療を受けたが発熱が続き当科紹介受診した。鼻内は痂皮と鼻中隔穿孔を認め、血液検査で炎症反応上昇あり入院で抗菌薬点滴治療を開始した。入院4日目に意識障害が出現し緊急CTを行ったところ脳炎が疑われ、鼻副鼻腔には骨破壊を伴う陰影を認めた。脳外科共診の上、抗菌薬治療を継続しながら多発血管炎性肉芽腫症も鑑別に含めて精査を進めた。PR3-ANCA陽性、鼻内の生検の結果から多発血管炎性肉芽腫症と診断した。頭部MRIで両側前頭葉硬膜に造影効果を認め、多発血管炎性肉芽腫症に肥厚性硬膜炎が合併したと考えた。ステロイド、免疫抑制剤治療目的に大学病院膠原病内科へ転院した。多発血管炎性肉芽腫症を疑い、脳症、痙攣発作、脳神経麻痺などの症状を呈する場合は肥厚性硬膜炎の合併を考慮して積極的に造影MRIを行い、早期診断を行う必要がある。

キーワード：肥厚性硬膜炎、多発血管炎性肉芽腫症、ANCA関連血管炎、Wegener肉芽腫症

はじめに

多発血管炎性肉芽腫 (granulomatosis with polyangiitis: 以下 GPA) は壊死性血管炎を伴う全身炎症疾患であるが中枢神経合併症を伴う症例は比較的まれである。この度、我々は肥厚性硬膜炎を合併した多発血管炎性肉芽腫症の1例を経験したので若干の文献的考察を加えて報告する。

症 例

患 者：60歳、男性

主 訴：鼻根部痛、発熱

現病歴：20XX年10月初旬に鼻根部痛で近医耳鼻科受診し急性副鼻腔炎と診断された。Levofloxinを1週間、その後2週間Macrolideを処方されたが自己中断して十分に内服できておらず症状は改善しなかった。労作時の呼吸苦もあり、近医内科で心エコー検査などで陳旧性心筋梗塞を疑われ、冠動脈造影を予定されていた。頭痛や倦怠感、食思不振も出現したため11月8日に別の耳鼻科を受診した。Xpで副鼻腔陰影を認め急性副鼻腔炎としてBetamethasone, Clindamycin点

滴を受け、症状はやや改善したが消失せず11月15日に当科紹介となった。同日、当科での血液検査で白血球16,760/ μ L, CRP 9.75mg/dl, 電解質異常を認め、食欲不振も伴うため入院での加療を勧めたが、本人が同意されず通院加療とした。翌日、全身倦怠感が増強したため当院救急搬送され当科入院となった。

既往歴：喘息、右眼底出血、高血圧

入院時現症：身長167cm, 体重76kg, 体温36.5度, 血圧163/94mmHg, 脈拍83回/分整, SpO₂ 94% (room air)であった。意識清明で付添いの家人に強い口調で話す様子であった。鼻内診察に対し拒否感が強い。鼻内は鼻中隔穿孔を認め(図1)、痂皮や白色膿汁も認めたが鞍鼻は認めなかった。頬部や前額部の叩打痛は認めなかった。鼓膜は問題なく、顔面神経麻痺を認めなかった。

入院時血液検査所見：白血球数14,350/ μ L, 好中球82.8%, ヘモグロビン14.5g/dl, 血小板29.2 10^4 / μ L, 血清ナトリウム128mEq/L, 血清カリウム4.2mEq/L, 血清クロール99mEq/L, 尿素窒素21mg/dl, クレアチニン0.79mg/dl, AST 16U/L, ALT 36U/L, γ -GTP 57U/L, CRP 8.44mg/dl

入院後経過：入院後、補液による電解質補正とCefepime (CFPM) 3g/日の点滴を開始した。鼻内の

診察や処置に対しては協力が得にくかった。入院4日目に Glasgow Coma Scale で E3V5M6 と傾眠傾向となったため緊急で頭部 CT を行った。頭部 CT で前頭葉実質内にリング状の造影効果を疑う部位や脳浮腫による低吸収域を広く認め、左側頭葉前角は圧排されており、鼻副鼻腔には骨破壊を伴う軟部陰影を認めた (図 2)。脳炎の可能性もあることから脳外科共診の上

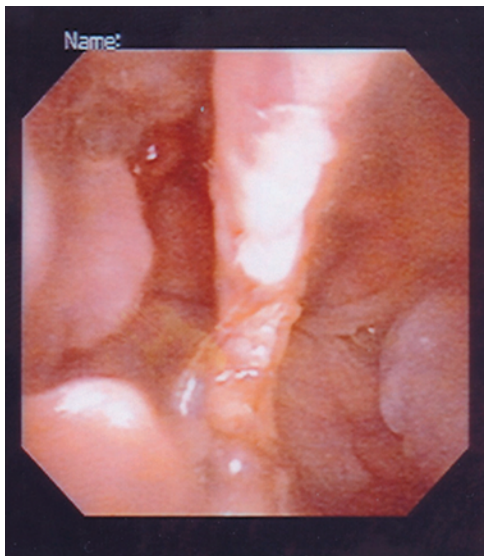


図 1 初診時鼻内所見
鼻中隔に大きな穿孔を認めた

で Ampicillin 6 g/日, Zonisamido, 濃グリセリン・果糖注射液を追加し, 又鼻内所見や画像所見から GPA も考慮して, 入院5日目に PR3-ANCA (以下 C-ANCA), MPO-ANCA を提出した。入院7日目に全身麻酔下で鼻内内視鏡手術による鼻副鼻腔の生検術を行った。手術時は篩骨洞など副鼻腔の骨破壊を認め白色膿汁をともなっていた。鼻副鼻腔数か所から生検を行い, 病理検査に提出した。同日 C-ANCA の結果が 78 (EU) と高値であることが判明した。後日, 病理結果では巨細胞を伴う壊死性の肉芽腫病変で血管炎を疑う所見も認めた。C-ANCA 高値, 鼻内所見とも合わせて GPA と診断した。また, 入院7日目の尿検査では尿潜血土, 尿蛋白土であった。入院13日目に頭部から骨盤の CT を行ったところ肺野に2か所の腫瘤影, 腹部に大動脈瘤を認めた (図 3)。腎病変は認めなかった。頭蓋内病変は著変を認めなかった。入院15日目に脳外科で腰椎穿刺による髄液検査が施行され細胞数 20, 蛋白 103, 糖 63, クロール 127 であり細菌性脳炎は否定的と考えた。同日の頭部造影 MRI で硬膜の肥厚と造影効果を認めたため多発血管炎性肉芽腫による肥厚性硬膜炎と診断した (図 4)。徳島大学呼吸器膠原病内科で治療を行うために入院19日目に転院した。転院後, ステロイドとシクロフォスファミドによる治療を行い, 肺野の腫瘤影や大動脈瘤は縮小傾向となり, 意識レベルも改善を認めた。

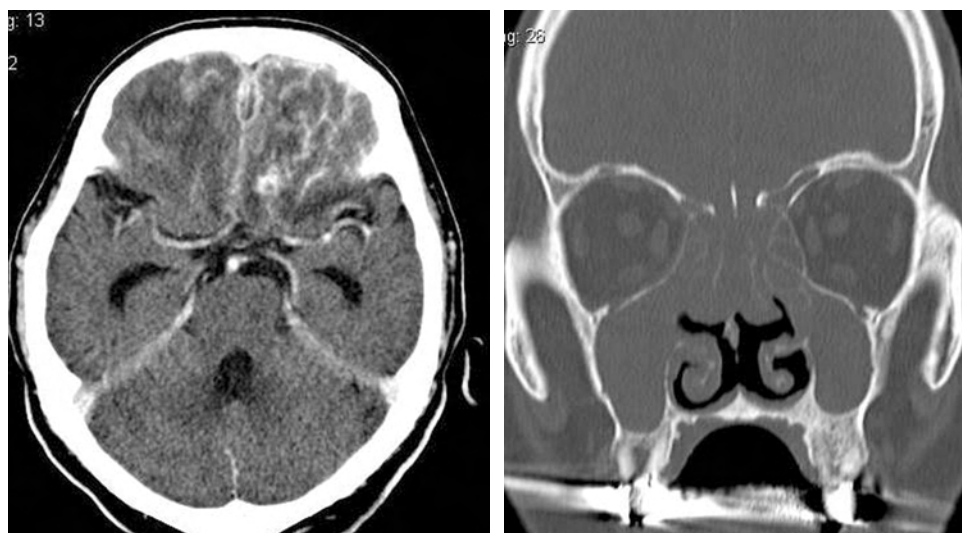

図 2 頭部 CT 検査
前頭葉実質内にリング状の造影効果を疑い, 脳浮腫による低吸収域を広く認める
鼻副鼻腔は骨破壊を伴う軟部陰影を認める

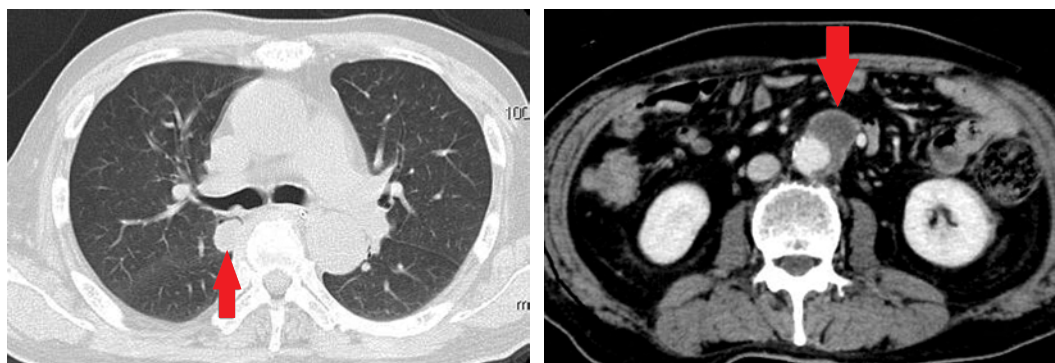


図3 全身CT
肺野に腫瘤影を認めた。また、腹部大動脈瘤を認めた

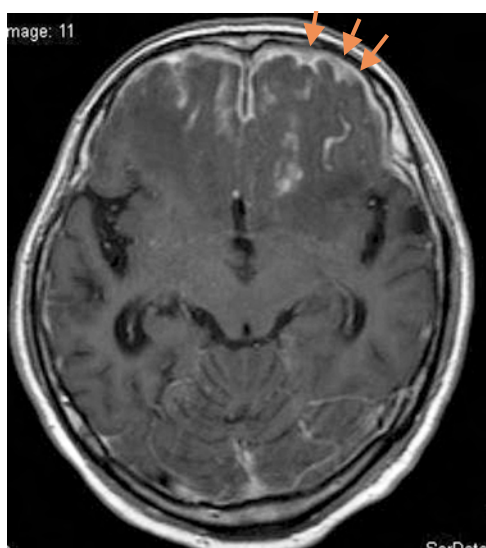

図4
造影MRIで硬膜の肥厚と造影を認めた

考 察

GPAは、好酸球性肉芽腫性多発血管炎 (eosinophilic granulomatosis with polyangiitis:EGPA, アレルギー性肉芽腫性血管炎, Churg-Strauss 症候群) と顕微鏡的多発血管炎 (microscopic polyangiitis;MPA) と共に抗好中球細胞質抗体 (anti-neutrophil cytoplasmic antibody; 以下 ANCA) 関連血管炎の一つである。アメリカリウマチ学会, アメリカ腎臓学会, 欧州リウマチ学会によりウェゲナー肉芽腫症は2011年に granulomatosis with polyangiitis (GPA) と改称され, 本邦でも厚生労働省難治性血管炎に対する調査研究班によ

り多発血管炎性肉芽腫症の和名が与えられた¹⁾。同様にアレルギー性肉芽腫性血管炎も好酸球性肉芽腫性多発性血管炎に改称されている。ANCA 関連血管炎は細小動静脈や毛細血管などの小血管を主病変とし, 血管の壊死性病変と高い ANCA 陽性率を共通の特徴とする。

GPAは①鼻, 耳, 眼, 上気道および肺の壊死性肉芽腫性病変, ②全身の中小血管の壊死性肉芽腫性血管炎, ③腎の壊死性半月体形成性腎炎を三主徴とする難治性の全身性血管炎である。初発症状の割合では膿性・膿血性の鼻漏, 鼻内痂皮による鼻閉など鼻症状が半数程度と最も多く, 次に耳漏, 難聴などの耳症状をきたす症例が多い。多くは上気道症状で発症し, その後下気道, 腎の順で進行し全身型へ移行していく。また, 末梢神経の障害は15%, 中枢神経の障害は8%と報告されている^{2),3)}。診断については「厚生労働省難治性血管炎に関する調査研究班による診断基準」が用いられ, 本症例は, 主要症状の「上気道症状: 膿性鼻汁, 出血」, 上気道の巨細胞を伴う壊死性肉芽腫性炎を認める組織所見, および C-ANCA 陽性から確実例であった。ただし, 現在までの報告では上気道限局型において初診時にこの診断基準を満たさない症例が41%存在し, そのうち MPO-ANCA 陽性例が38%含まれており近年診断基準の見直しが提案されている^{4),5)}。GPAは未治療では90%以上が2年以内に死亡するとされている。ステロイド単独治療では5年生存率は約50%であったが, シクロフォスファミドとの併用療法が開始されてからは死亡率が10%まで減少している。本疾患が多臓器の合併症を伴う全身性疾患であることを念頭に置き, 早期発見, 早期治療が重要と考えられ

る⁶⁾。

一方、肥厚性硬膜炎は1896年に Charcot らによる髄鞘病変を呈した梅毒症例において初めて報告された⁷⁾。主に剖検で判明する予後不良の疾患として報告されていたが近年 MRI などの画像診断の進歩により報告例が増加して注目されている^{8),9)}。特発性と続発性とがあり、続発性の場合は感染症、膠原病、血管炎やサルコイドーシスなどの慢性炎症性疾患、悪性腫瘍に伴うものなどが挙げられる。167例の報告では続発性の中で ANCA 関連血管炎が19例と最多であり、その中で GPA が17例と最も多いとしている⁷⁾。現在のところは明確な診断基準は策定されていない。MRI 検査で肥厚硬膜は T1強調画像で低または等信号、T2強調画像で低信号であり、特にガドリニウム造影で肥厚硬膜の造影効果を認めることが重要視されている。髄液検査では蛋白や細胞数の増加がみられることが多いが、正常の例もある⁸⁾。病理検査では硬膜の線維性肥厚、多彩な炎症細胞浸潤を認める場合や壊死性肉芽腫を認める場合もある⁸⁾。本症例は、頭部 CT では脳炎の可能性も考えられたが、髄液検査で細胞数と蛋白の上昇は認めるものの糖の低下はなく、細菌性脳炎は否定的であった。また、GPA と診断がついたことから、続発性の肥厚性硬膜炎を疑いガドリニウム造影 MRI 検査を行い典型的な画像所見から肥厚性硬膜炎と診断がついたため硬膜の生検は施行していない。

過去の報告では GPA に対して肥厚性硬膜炎が先行して発症している例があることや、GPA の早期である限局型に合併していることから、GPA に合併する肥厚性硬膜炎は上気道の肉芽腫性炎症の波及ではないかと考えられている^{9)~11)}。生命予後については髄膜病変の存在により極端に悪化されるものではないとされている¹²⁾。

今回の症例では肥厚性硬膜炎を合併した GPA と診断するのに初診時から15日間を要した。要因として、GPA 自体が頻度の高い疾患ではなくその診断に時間を要したこと、GPA に肥厚性硬膜炎を合併する頻度が低いこと、今回の症例の初発症状であった頭痛は副鼻腔や眼窩の慢性的な炎症でも来す非特異的な症状であるためにそれだけでは肥厚性硬膜炎の合併を疑うのが遅れたこと、さらに入院4日目の造影 CT 検査で左前頭葉にリング状の造影効果を認めたために脳膿瘍を疑って治療を開始したこと、もう一つは、初診時に入院を拒否されたことや、鼻内診察や処置への協力が

得られにくく生検に全身麻酔を要したことが挙げられる。Retrospective に考えるとその時の精神状態は肥厚性硬膜炎による脳症症状によるものとも考えられる。頭痛が強い場合や遷延する場合、また脳炎症状を疑う場合には肥厚性硬膜炎の合併を疑い積極的に造影 MRI を行う必要があると考えられた。

まとめ

今回肥厚性硬膜炎を合併した多発血管炎性肉芽腫症の1例を経験した。

続発性肥厚性硬膜炎は GPA に合併する割合が多く、そのため頭痛やその他に神経症状を認める場合は肥厚性硬膜炎を疑い積極的に造影 MRI を施行する必要があると考えられた。

文献

- 1) 岸部幹, 原測保明: 多発血管炎性肉芽腫 (ウェゲナー肉芽腫症) および関連疾患の診断と治療. ENTONI 2012; 139: 122-33
- 2) 小池春樹, 祖父江元: ANCA 関連血管炎による神経障害. 医学のあゆみ 2011; 236: 788-90
- 3) Murphy JM, Gomez-Anson B, Gillard JH, et al: Wegener Granulomatosis: MR Imaging Findings in Brain and Meninges. Radiology 1999; 213: 794-9
- 4) 原測保明, 岸部幹, 駒林優樹: Upper Respiratory Tract Lesion of Granulomatosis with Polyangiitis (GPA) and Otitis Media with ANCA-associated Vasculitis (OMAAV). 最新医学 2013; 68: 187-95
- 5) 原測保明, 岸部幹: 多発血管炎性肉芽腫症の診断と治療. 日本臨床 2013; 71増1 血管炎: 288-95
- 6) 豊田実, 近松一朗: 特殊疾患診療 NAVI Wegener 肉芽腫症. 耳喉頭頸 2012; 84: 339-43
- 7) 米川智, 吉良潤一: 肥厚性硬膜炎の疾患概念と最近の分類. 神経内科 2012; 76: 415-8
- 8) 長嶋淑子: 肥厚性脳・脊髄硬膜炎の神経病理. 神経内科 2001; 55: 207-15
- 9) Di Comite G, Bozzolo EP, Praderio L, et al: Meningeal involvement in Wegener's granulomatosis is associated with localized disease.

- Clin Exp Rheumatol 2006 ; 24 : S60-4
- 10) 早川美緒, 西島正剛, 乾恭子, 他: 肥厚性硬膜炎を合併した Wegener 肉芽腫症の 1 例. 日呼吸会誌 2009 ; 47 : 314-9
- 11) 岸田大, 池田修一: 抗好中球細胞質抗体 (ANCA) 関連血管炎と肥厚性硬膜炎. 神経内科 2012 ; 76 : 439-45
- 12) 片田彰博, 岸部幹, 野澤はやぶさ, 他: 肥厚性硬膜炎を合併したウェゲナー肉芽腫症例. 耳鼻臨床 2002 ; 95 : 1101-6

Granulomatosis with polyangiitis complicated with hypertrophic pachymeningitis : A case report

Hitoshi SHONO¹⁾, Hidetaka IWASAKI¹⁾, Hironori AKIZUKI¹⁾, Tomoya KINOCHI²⁾, Kiyohito SHINNO²⁾, Hajimu MIYAKE²⁾

1) Division of Otorhinolaryngology, Tokushima Red Cross Hospital

2) Division of Neurosurgery, Tokushima Red Cross Hospital

A 60-year-old man presented with fever and nasal pain. The patient was given a diagnosis of sinusitis, but did not respond to antibiotic drug therapy. He subsequently presented with a disturbance of consciousness, encephalitis, and bone destruction in the sinus and nasal cavities, as revealed by emergency computed tomography. We continued the antibiotic therapy, considering the possibility of granulomatosis with polyangiitis (GPA).

GPA was diagnosed in the patient based on a PR3-ANCA positivity and a sinus biopsy. Ga-DTPA-enhanced magnetic resonance imaging (MRI) revealed thickening of the dura mater in the frontal lobe, and we thus considered GPA occurred accompanied by hypertrophic pachymeningitis. He was transferred to a university hospital for steroid and immunosuppressive drug therapies. If granulomatosis with polyangiitis is suspected, and the patient presents with encephalitis, seizures, or cranial nerve palsy, hypertrophic pachymeningitis should be considered, and confirmed by means of Ga-DTPA-enhanced MRI.

Key words: Hypertrophic Pachymeningitis, granulomatosis with polyangiitis, ANCA associated vasculitis, Wegener's granulomatosis

Tokushima Red Cross Hospital Medical Journal 19:103-107, 2014
