胃癌の精索転移の 1 例

京都第二赤十字病院　泌尿器科
高村　俊哉　　横田　智弘　　石田　博万
松原　弘樹　　伊藤　吉三

京都第二赤十字病院　病理診断科
桂　　奏

要旨：症例は 71 歳男性．既往として 2008 年胃癌に対し当院で幽門側胃切除術施行されている．左鼠径部の硬結にて精査・加療目的に当科受診．左精索に腫瘤性病変認め，精索腫瘍を疑い左高位精巣摘除術を施行した．病理組織診断結果は胃癌の精索転移であった．精索腫瘍は比較的稀な疾患であり，転移性精索腫瘍はさらに少ない．発見時にはかなり進行している症例が多いため，早期発見・早期集学的治療が必要となる．

転移性精索腫瘍の原発巣としては，胃癌，結腸癌，膵癌，腎癌の順に多いといわれている．消化器癌の既往のある症例における精索腫瘍の診断に関しては転移性腫瘍も考慮する必要があると考えられた．

Key words：胃癌，精索転移，集学的治療

は　じ　め　に

精索腫瘍は比較的稀な疾患であり，転移性精索腫瘍はさらに少ない．発見時にはかなり進行している症例が多いため，早期発見・早期集学的治療が必要となる．今回われわれは胃癌を原発とする転移性精索腫瘍の 1 例を経験したので若干の文献的考察を加えて報告する．

症　　例

患者：71 歳，男性
主訴：左鼠径部の硬結
既往歴：66 歳：大腸癌，胃癌手術
家族歴：特記すべき事項なし
現病歴：2008 年 3 月，当院外科で胃癌に対し幽門側胃切除を施行された．胃癌の病理組織診断では mucinous adenocarcinoma, pSE, int, pSE, INFγ, ly3, v0, T3N1M0 StageⅢA であった．術後補助療法として TS-1 が開始されたが倦怠感強く，投薬 2 週間で中止となった．以後厳重に経過観察中であった．2012 年 10 月左鼠径部に腫瘤性病変を認め，近医泌尿器科より紹介となった．
現症：左鼠径部に硬結を触知した．精巣は陰嚢内に触知し異常は認めなかった．
検査所見：血液生化学・腫瘍マーカーは異常認めず
画像所見：エコーでは左精索頭側に hypoechoic な領域を認めた．大網の存在が疑われ，鼠径ヘルニアも疑われた．
骨盤部 CT にて左鼠径管内から精巣周囲に造影効果を伴う構造物を認めた（図 1）．
臨床経過：画像所見と進行胃癌の既往から原発性精索腫瘍や胃癌の精索転移を疑い，2012 年 12 月左高位精巣摘除術を施行した．
手術所見：左鼠径管に沿って皮膚切開を加え，鼠径管を開放した．腹部エコーで大網の存在が疑われたが，大網ではなく脂肪組織を多く含む精索腫瘤頭側部であった．精索腫瘤周囲の癒着強く剥離困難であった．精索腫瘤及び精巣・精巣上体を一塊にして摘出した．癒着が強く，摘出の際に筋膜を広範囲に欠損したため，ウルトラプロプラグを鼠径部に留置した．
病理組織診断：精索内には N/C の大きな異型細胞の線維化を伴う索状増生を認めた（図 2）．2008 年に切除された胃癌は粘液湖形成を示す粘液癌の成分が主体だが，部分的に索状増生を示す低分化

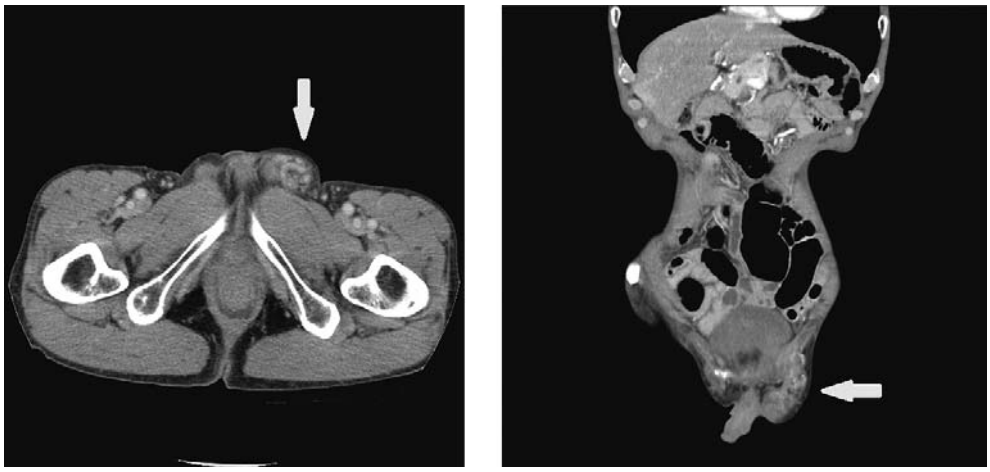

図 1　腹部造影 CT

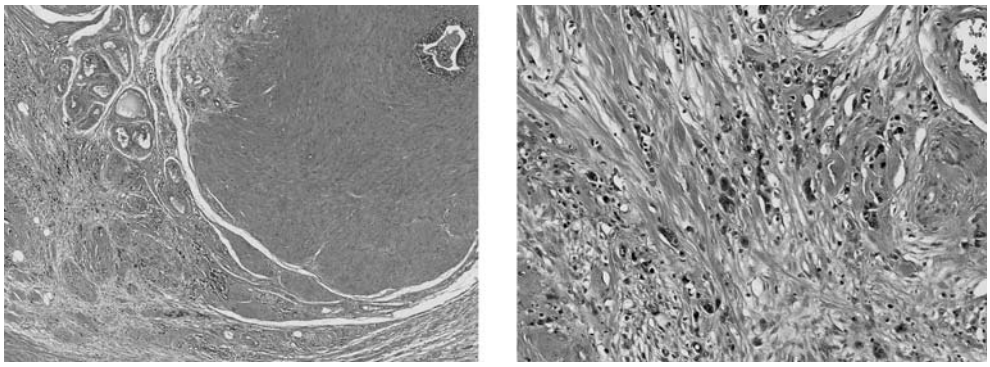

精索　5×　　精索　20×

図 2　精索病理組織像

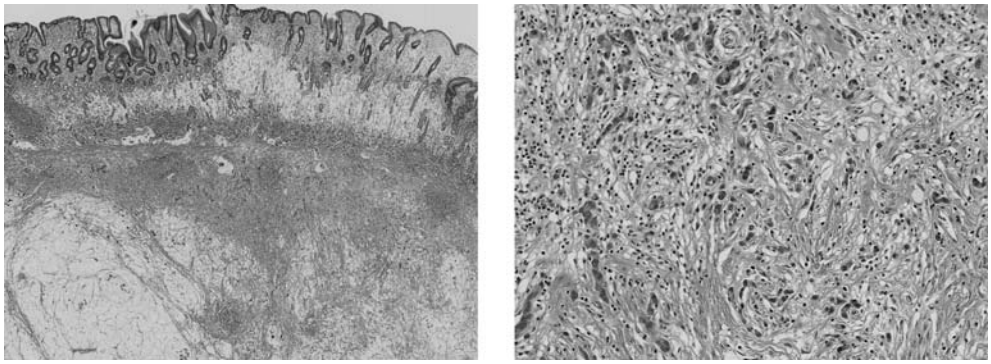

胃　5×　　胃　20×

図 3　胃癌病理組織像

癌腺癌の成分も認められた（図 3）．両者の形態は類似しており，胃癌の精索転移と診断した．

術後経過：術後経過は良好で，術後 10 日目に退院した．術後 1 か月時点で PET-CT で左鼠径部に集積を認め，残存病変が疑われた．当院消化器内科で TS-1, CDDP による化学療法が開始された．1 コース終了時点で他院での治療を希望され，現在他院にて治療中である．

考　　察

精索腫瘍は比較的稀であり，良性腫瘍では脂肪腫，悪性腫瘍では横紋筋肉腫の発生が最多と報告されている[1, 2]．転移性精索腫瘍の発生頻度は悪性精索腫瘍の約 8.1% という報告があり[3]，稀な

病態である．転移性精索腫瘍の原発巣としては，胃癌，結腸癌，膵癌，腎癌の順に多いといわれており[4, 5]，本症例も胃癌からの転移性精索腫瘍であった．

精索腫瘍の診断は比較的容易に体表から触知可能であることから容易であるものの，他臓器に明らかな転移所見がなく，初発転移として精索転移を認める場合は診断困難であると考えられる．本症例においても胃癌の病理組織から転移性腫瘍を疑ったものの，はっきりとした術前診断はつかず，精索腫瘤切除後の病理学的検索で転移性腫瘍と診断された．

転移経路として，①リンパ逆行性転移，②腹膜播種を介した直接浸潤，③動脈性転移，④静脈行性転移，⑤精管逆行性転移などが挙げられる[6, 7]．消化器癌ではリンパ行性転移，腹膜播種を介した直接浸潤が多いとされている．腹膜播種を有する進行胃癌では腹膜鞘状突起を介して精索への転移が生じやすいと考えられている．本症例は切除胃の診断時に胃癌が漿膜に露出していたことから腹膜播種を介した精索への直接浸潤の可能性は示唆されたが，胃切除時の所見では腹膜は異常認めず，画像上腹水も認めなかった．また精索腫瘍摘除術の際に腹膜鞘状突起の開存なく，腹膜結節の触知を認めなかったことなどから考えにくい．リンパ逆行性転移については広範な転移を有する症例や手術操作によるリンパ管の弁機能障害によって生じるとされている．本症例では明らかな後腹膜腔リンパ節転移は存在しないものの，切除胃でのリンパ管浸潤の指摘及び第一群リンパ節転移を認めたことからリンパ逆行性転移が最も可能性の高い転移経路であると考えた．

胃癌術後の精索転移の発生時期は術後 2～3 年以内に多く，転移発生後ほとんどの症例が 1 年以内に死亡するとの報告があり，予後は極めて不良であるとされる[8]．治療に関しては原発腫瘍の除外ができず，診断目的での切除が多くおこなわれているのが現状である．優先して外科的切除を行うべきか，化学療法などの集学的治療を行うべきであるかはさまざまな報告がある．リンパ節転移や血行性転移の懸念から，可能な限り高位精索結紮により精索病変部の完全摘除を行った後に化学療法などの集学的治療をおこなうべきであるという意見もある[9]．一方，病変部の外科的切除により予後の改善は得られないため，転移性精索腫瘍が強く疑われる場合は生検のみで確定診断後，化学療法を優先するといった方法も可能であると述べている報告もある[10]．本症例では高位精巣摘除後の切除断端は陽性，術後の全身転移検索目的の PET-CT で左鼠径部に残存病変疑われ，TS-1, CDDP の集学的治療が開始された．

転移性精索腫瘍は比較的稀な疾患であるものの，消化器癌の既往のある症例における精索腫瘍の診断に関しては転移性腫瘍も考慮する必要があると考えられた．

結　　語

胃癌の精索転移の 1 例を若干の文献的考察を加えて報告した．

参 考 文 献

1）鈴木康太郎，斉藤清．精索腫瘤から発見された前立腺癌の 1 例．西日泌　2000；**62**：656–658.

2）一之瀬義雄，黒川公平，高橋溥朋，他．精索平滑筋腫の 1 例．臨泌　1992；**46**：877–879.

3）Algaba F, Santaularia JM, Villavicencio H. Metastatic tumor of the epididymis and spermatic cord. Eur. Urol. 1983；**9**：56–59.

4）田中創始，安井多考周，渡瀬秀樹．精巣上体に転移した膵癌の 1 例．泌紀　1999；**45**：649–652.

5）谷口成実，橋本博，水永光博，他．転移性精索腫瘍の 1 例．臨泌　1991；**45**：63–66.

6）増田均，当真嗣裕，釜井隆雄，他．肝臓癌を原発とする転移性精索腫瘍の 1 例．泌外　1996；9：231–233.

7）WILLIAMS WJ, THOMAS LP. Metastasis of gastric carcinoma to the spermatic cord and intestinal tract. Br. J. Surg. 1955；**43**：204–206.

8）香川征，滝川浩，淡河洋一，他．胃癌の精索転移．泌紀　1988；**34**：892–894.

9）高井修道，小山達郎，山下源太郎，他．転移性精索腫瘍．札幌医誌　1959；**16**：481–489.

10）渡辺隆太，稲田浩二，山下与企彦，他．胃癌の精索転移の 1 例．泌紀　2013；**59**：195–199.

Metastasis of gastric cancer to the spermatic cord

Department of urology, Japanese Red Cross Kyoto Daini Hospital
Toshiya Takamura, Tomohiro Yokota, Hirokazu Ishida,
Hiroki Matsubara, Yoshizo Ito

Department of clinical pathology, Japanese Red Cross Kyoto Daini Hospital
Kanade Katsura

Abstract

A 71-year-old male had undergone distal gastrectomy for gastric cancer at our hospital in 2008. He was admitted to our hospital with chief complaint of left inguinal induration. Ultrasonography and CT imaging revealed a mass-related lesion in the left spermatic cord. A spermatic cord tumor was suspected, left high orchiectomy was performed. The pathological daignosis was metastasis of the gastric cancer. Spermatic cord tumors are relatively rare, and the spermatic cord is an even more rare location of metastatic tumors. Because the cancer is usually considerably progressed at the time of the discovery, early detection and early combined modality therapy is necessary for such tumors. The most common sources of metastatic spermatic cord tumors are gastric, colon, pancreatic and renal cancers, in order of frequency. Metastatic tumors need to be considered in the differential diagnosis of spermatic cord tumors in patients with a past history of cancer.

Key words : gastric cancer, metastasis to the spermatic cord, combined modality therapy