症例

高齢者陰茎折症の１例

井﨑　博文　　上間　健造　　桜井　紀嗣

小松島赤十字病院泌尿器科

Penile fracture of the elderly man: A case report

Hirofumi IZAKI, Kenzo UEMA, NorituguSAKURAI

Devision of Urology, Komatushima Red Cross Hospital

要　旨

陰茎折症は性的活動の盛んな20～30歳台に多く、本邦報告例も371例を数える。今回われわれは、性交中に本疾患をきたした69歳男性の症例を経験した。高齢化社会をむかえるに当たり、今後も高齢者にも起こりうる疾患として、若干の文献的考察をおこなった。

キーワード：　陰茎折症、高齢者、陰茎海綿体白膜裂傷

はじめに

陰茎折症は陰茎に外力が加わり陰茎海綿体白膜が損傷するものである。その多くは性交・勃起時にみられるため20～30歳台に多い疾患であるが、今回高齢者の陰茎折症の１例を経験したので若干の文献的考察を加え報告する。

症　例

患者：69歳　男性

初診：1995年８月15日

主訴：陰茎の腫脹と屈曲

既往歴：1995年６月より脳梗塞の治療薬としてチクロピジンを服用中

現病歴：飲酒後の性交中、妻の臀部で陰茎が圧迫され、急に陰茎右側が腫脹した。腫脹が増強したため当院の救急外来を受診した。

来院時現症：身長158㎝，体重59㎏。血圧120／70㎜hg，脈拍102／分。体温36.3℃。全身状態に異常を認めない。陰茎は全体に腫脹、暗紫色を呈し、左側に屈曲していたが、開放性の裂傷はなかった。（図１）触診にて軽度の圧痛を認めたが、断裂部は触知しなかった。血尿はなく、排尿状態も正常であった。

来院時検査成績：末梢血液所見：RBC 474×10^4／㎜^{3}，WBC 8980／㎜^{3}，Hb 14.7g／dℓ，PLTS 23.1×10^4／㎜^{3}。血液生化学：BUN 14㎎／dℓ，Cr 0.9㎎／dℓ，Na 144mEq／ℓ，Cl 102mEq／ℓ，GOT 20 IU／ℓ，GPT 13 IU／ℓ。出血傾向なし。

手術所見：受傷４時間後、全身麻酔下に手術を開始した。損傷部は陰茎右前部と予想されたため、同部に約４㎝の皮膚縦切開を加えた。皮下の凝血塊を除去すると右側前部の冠状溝近接部、陰茎海綿体白膜の縦軸方向に約３㎝の断裂を認めた。阻

図１　局所所見

血開放し海綿体より良好な血流があることを確認できたが、念のためヘパリン洗浄を施行し、3－0 vicrylで白膜を縫合した。皮下にペンローズドレーンを留置し手術を終了した。

術後経過　術後2日目より陰茎の腫脹はなくなり、11日目に患者は退院した。なお勃起も正常であった。

考　察

陰茎折症は1954年Tompson ら[1]により、陰茎に外力が加わり陰茎海綿体白膜の損傷をきたしたものと定義される深部型の閉鎖性損傷である。本邦では1934年、長谷川ら[2]により“いわゆる陰茎骨折の一例”として第1例目が報告され、その後諸家により集計されている。我々が調べえた範囲内では371例にのぼり、統計的考察を行った。

1．発症年齢

本症は20歳台40.7%、30歳台30.2%に多く、全体の約70%を占めている（表1）。本症例は69歳で我々が蒐集した範囲では最高齢の症例である。（図2）[3]のように高齢者の性交回数は意外と多く、もっと多くの陰茎折症が起こっても不思議ではない。10歳台で本症が少ない理由は、陰茎海綿体白膜が弾性に富んでいるため裂けにくいためであるが、50歳以降の症例が全体の7%程にとどまるのは、やはり勃起時の硬度に問題があるためと思われる。

表1　年齢分布

年　齢	症例数（%）
10～19	19　（5.2）
20～29	151　（37.7）
30～39	112　（30.2）
40～49	40　（10.8）
50～59	17　（4.6）
60～69	10　（2.7）
不　明	22　（5.9）
合　計	371　（100）

2．発症原因

発症原因については、患者から病歴聴取が正確にできない事も予想されるが、用手的に勃起陰茎に外力を加えたものが140例（37.7%）と最も多く、以下性交によるもの72例（19.4%）、寝返り

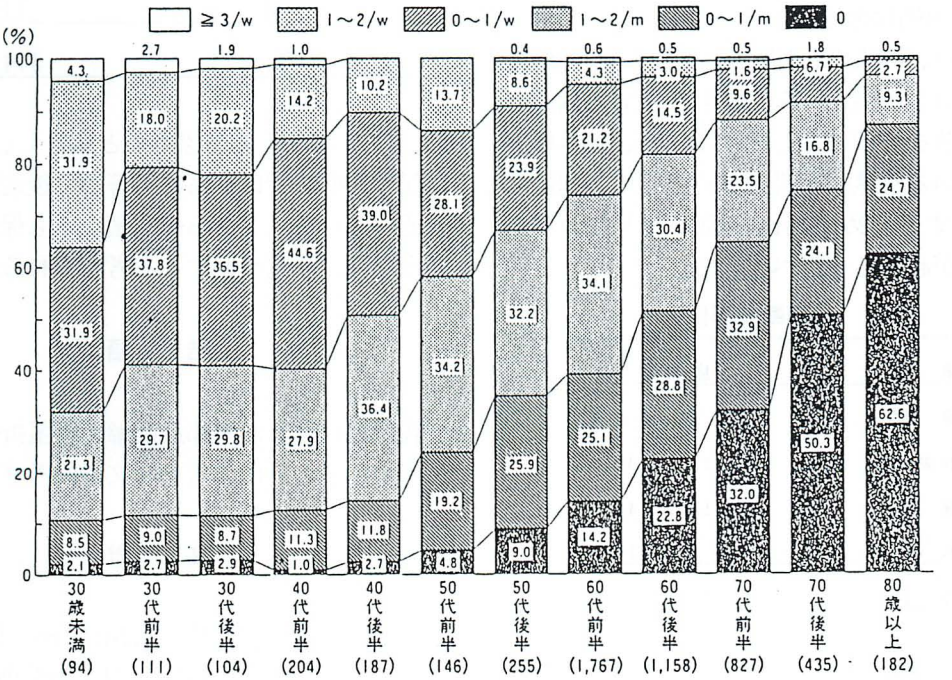

図2　日本男性の性機能調査（5,470例）－年齢別性交頻度－

41例（11.0%）、自慰34例（9.2%）となっている（表2）。一方、欧米では性交によるものが33～58%[4)5)]と多い。この差は本邦では羞恥心が強く、患者が発症原因について詳しく・正確に述べていないことが推測される。

表2　発症原因

原　因	症例数（%）
勃起時	338（91.1）
用手的	140（37.7）
性　交	72（19.4）
寝返り	41（11.0）
自慰（類似行為）	34（9.2）
転　倒	13（3.5）
他の外力	38（10.2）
非勃起時	12（3.2）
勃起不明	21（5.7）
合　計	371（100）

3．白膜断裂部位

371例中299例に断裂部位の記載があり、根部156例（42%）、中央部111例（30%）、前部32例であった（表3）。根部が多い理由として大熊ら[6)]は、勃起陰茎を無理に押し曲げる場合、陰茎根部を支持している陰茎提靭帯を支点として勃起陰茎が強く屈曲するため海綿体白膜に過大な力が加わって断裂が起こると述べている。

表3　白膜断裂部位

部　位	症例数（%）
前　部	32（8.6）
中央部	111（30.0）
根　部	156（42.0）
不　明	72（19.4）
合　計	371（100）

4．症状、診断

症状は主として陰茎の腫脹、屈曲、変色、血腫、疼痛で、受傷時に「ポキッ」、「バキッ」といったクラック音を聴取することが知られ、開放性の傷、出血がないことが切傷と鑑別される。診断上も受傷時の正確な病歴聴取と注意深い診察は非常に重要であり、特に、通常陰茎は断裂部位を凸側として屈曲するため手術の切開部位を決定する際の参考になる。しかし、時間の経過と共に腫脹が著明となり屈曲が明らかでなくなる事も多く、その際は圧痛部位、触診所見、陰茎の変色（山田ら[7)]は断裂部位直上の陰茎部は色調が少し鮮やかとなるとのべている）、陰茎海綿体造影所見等を参考にして行う。また才田ら[8)]は超音波検査の有用性を報告しており、断裂部位や皮下血腫の程度の診断を容易に確認できると述べている。

5．治療

治療法については手術的療法が328例（91.1%）と圧倒的に多く行われている。（表4）その成績も本邦では極めて良好で、手術の後遺症の報告は認められない。一方、保存的療法では、Mearesら[4)]は保存的療法を行った症例の10%に陰茎の変形、勃起力の低下を認めたと報告し、Joosら[9)]は保存的療法では30%に何等かの後遺症を認めたと述べている。これらの成績からも保存的療法を行う場合は注意を要すると考えられる。

表4　治療法

治療法	症例数（%）
保存的療法	32（9.0）
手術的療法	328（88.0）
不　明	11（3.0）
合　計	371（100）

結　語

我々が経験した本邦最高齢の陰茎折症について報告するとともに、若干の文献的考察を加えた。

文　献

1）Thompson, R. F. : Rupture (Fracture) of the penis. J Urol 71 : 226-229, 1954

2）長谷川宗憲，小林豊：いわゆる陰茎骨折症の

1例．グレンツゲビート 8：1046-1050，1934
3）白井将文編集：熊本悦明インポテンス診療の実際，泌尿器 MOOK 3：170-185，1992
4）Meares, E. M. Jr.：Traumatic ruputure of the corpus carvernosum. J Urol 105：407-408，1971
5）Nicolaisen, G. S. et al.：Ruputure of the corpus cavernosum：Surgical management. J Urol 130 ：917-919，1983
6）大熊晴男，白神健志：陰茎折症の1例．臨泌 28：455-460，1974
7）山田龍一，宮川康，谷内一郎，他：陰茎折症の3例．西日泌尿 53：970-973，1991
8）才田博幸，嘉川宗秀，大山朝弘．他：陰茎白膜海綿体裂傷（陰茎折症）の3例－超音波診断の有用性について－．西日泌尿 51：573-576，1989
9）Joos, H. et al.：Traumatic rupture of corpus cavernosum. Urol Int 40：128-131，1985