症例

肺胞上皮癌の１例

山村篤司郎[1)]　近藤　治男[1)]　木村　秀[2)]　城野　良三[3)]　藤井　義幸[4)]

１）小松島赤十字病院　呼吸器科
２）小松島赤十字病院　外科
３）小松島赤十字病院　放射線科
４）小松島赤十字病院　検査部

要　旨

49歳女性の肺胞上皮癌を経験した。咳痰で初発し、当初肺炎として治療されたものの X線的特徴から本症が疑われ、病理学的確診後、左下葉術が施行された。

キーワード：肺胞上皮癌、胸部 CT、不規則含気像

はじめに

肺胞上皮癌は腺癌の一亜型で、特徴的な組織像を呈する。今回我々は、その特徴的 X 線像から肺胞上皮癌が疑われた症例を経験したので報告する。

症　例

患　者：49歳　女性　美容師

主　訴：咳　痰

家族歴：特記すべきことなし

既往歴：平成７年、人間ドックで左肺に異常あると言われるも放置

現病歴：平成９年７月頃より咳痰が出現。せきこみはげしく、嗄声気味となったため、８月、近医受診したところ胸部異常陰影を指摘され、入院。抗生剤投与を受けるも軽快せず、また CT・気管支鏡等を含む諸検査が施行されたが、確定診断にいたらなかったため当院紹介となり、９月８日入院となった。経過中体重減少はなかった。

入院時現症：体格中等度、栄養良、意識清明、血圧・脈拍・体温異常なし。チアノーゼ・ばち状指・表在リンパ節認めず。胸部左背部にラ音聴取。腹部異常なし。

入院時検査所見：血液検査では、白血球軽度増多以外、赤沈の促進、腫瘍マーカーの異常等なし（Table１）。

Table１. Laboratary data on admission

Peripheral blood		
Hb	11.6	g/dl
WBC	8110	/mm³
Plt	37.5	/mm³
Blood chemistry		
GOT	27	IU/l
GPT	27	IU/l
T-Bil	0.6	mg/d
LDH	324	IU/l
ALP	90	IU/l
TP	6.3	g/dl
BUN	6	mg/d
Cr	0.4	mg/dl
Na	139	mEg
K	3.9	mEg
Cl	103	mEg
Ca	9.2	mg/dl
ADA	9	IU/l
Serology		
CRP	0.6	mg/dl
Tumor marker		
CEA	1.1	ng/ml
NSE	7.4	ng/ml
SCC	0.7	ng/ml
CYFRA	1.5	ng/ml
Blood gas		
pH	7.398	
PCO2	43.3	mmHg
PO2	71.4	mmHg
Sputa		
cytolgy	Class	II
tuberclosis	-	
bacteria	normal	
Pulmonary function		
VC	2.38	L
FEV 1.0	1.89	L

入院時画像所見：胸部レントゲン写真では、左下肺に広範な浸潤像を認めた（Fig. 1）。胸部 CT では、air space を伴う軟部組織影が左下葉全体に存在していた。他肺葉に結節や浸潤影は見られず、また縦隔リンパ節腫脹もなかった（Fig. 2 ab）。胸部 Ga シンチグラムでは、異常集積は見られなかった（Fig. 3）。

入院後経過：発熱・炎症所見に乏しいものの、細菌性肺炎として、SBT／CPZ、CLDM の抗生剤投与を再度行いつつ、画像・臨床経過より、肺癌、なかでも肺胞上皮癌が考えられ、また当初得られなっかた患者の承諾も得られたため気管支鏡施行。左下葉気管支は発赤は見られないものの全体に狭窄していた。左 B10 より TBLB を施行したところ bronchioloalveolar carcinoma の組織診断を得た。左下葉肺腺癌、臨床病期 T 2 N 0 M 0 stage Iの診断のもと10月15日外科にて左下葉切除術を行った。

切除された腫瘍の病理学的検討では、肺胞構造をほとんど破壊することなく、既存の肺胞構造を間質として、肺胞壁に沿って癌細胞が肺胞上皮細胞を置換するように進展する組織像を呈し、術前のごとく bronchioloalveolar carcinoma と考えられた(Fig. 4 a・4 b)。

考　察

原発性肺癌の中で肺胞上皮領域に発生するものは、肺胞上皮癌、細気管支肺胞上皮癌、alveolar cell lung cancer、bronchiolar alveolar cell lung cancer 等と呼ばれ腺癌の一亜型に含まれる。組織上の特徴として円柱状、あるいは立方状の腫瘍細胞が、既存の肺胞上皮を置換して増殖し、その壁に対して著しい破壊を示さず、腫瘍の間質が、肺胞壁の血管と少量の結合組織から成り立っていることがあげられる。

臨床的特徴では、頻度は、全肺癌の1. 5〜6. 5%と報告されている。性別の差はあまりみられず、発症年齢は、より若い年齢層に多い傾向があるとされている。症状的には、無症状のまま検診で発見される例が20%と意外に多い。初発症状としては、本症例のごとく咳、痰の他、胸痛、息切れ、などで、この疾患に特異的なものはなく、他の型の腫瘍や炎症疾患との鑑別が必要である。一部の症例に、粘液産生が強く、気管支漏（bronchorrhea）といわれるほど大量の水様粘液を呈するものがある。

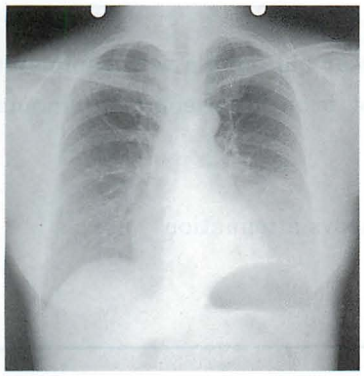

Fig 1

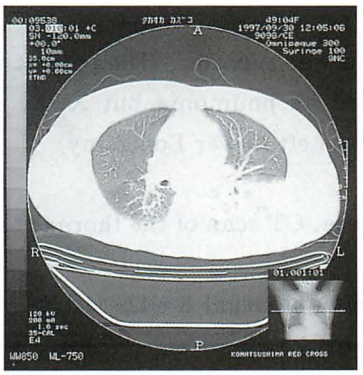

Fig 2. a

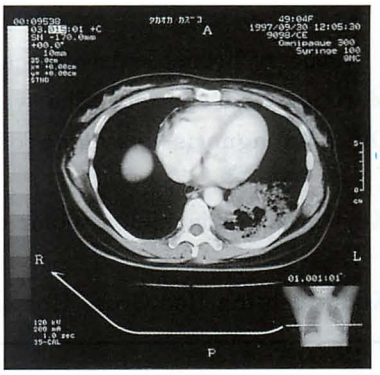

Fig 2. b

Fig 3

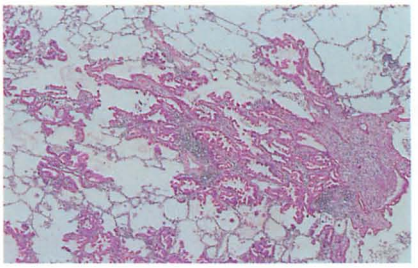

Fig 4. a

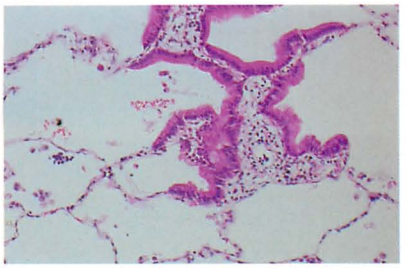

Fig 4. b

胸部x線所見は、腫瘤型、局所浸潤型、びまん性散布型など多彩な陰影を呈し、mystery tumor ともいわれる。胸部CT像の特徴として本症では、異常影内の空洞や不規則含気像としてみられる透亮像の存在があげられている。本症例でも左下肺葉に浸潤影を認めCTでは、不規則な含気を認めた。肺炎様の陰影を呈する症例のCT像で不規則含気が認められる場合は積極的に病理組織学的な検索が必要と考えられた。

本症は、化学療法や放射線療法に対して感受性が低く、手術可能ならば手術のよい適応となる。stage Iの5年生存率は75%、stage IVでは8%といわれている。本症例は、病理学的には、N1であり、再発・転移に対する経過観察が必要と考えられた。

文　献

1) 肺癌取り扱い規約　金原出版、東京、1995
2) 杉田実、北田修：肺胞上皮癌。日本臨床別冊　93-95、1994
3) 森裕二、森雅樹、木場弘之、他：細気管支肺胞上皮癌のCT像．肺癌　29: 247-252、1989
4) Claytont : Bronchioloalveolar Carcinomas. cancer 57 : 1555-1564、1986

A Cace of Bronchioalveolar Carcinoma

Tokujiro YAMAMURA[1], Haruo KONDO[1], Suguru KIMURA[2]
Ryozo SHIRONO[3], Yoshiyuki FUJII[4]

1) Division of Respiratory Nedicine, Komatsushima Red Cross Hospital
2) Division of Surgery, Komatsushima Red Cross Hospital
3) Division of Radiology, Komatsushima Red Cross Hospital
4) Division of Pathology, Komatsushima Red Cross Hospital

A case of bronchioalveolar carcinoma was reported. The patient was 49 year old female with complaints of cough and sputum. She was treated as pnumonia but X-ray sugggest bronchioalveolar carcinoma. Difinite diagnosis was made followed by Left Lower Lobectmy.

Keywords : bronchioloalveolar carcinoma, CT scan of the thorax, heterogeneovs attenuation

Komatushima Red Cross Hospital Medical Journal 3 : 42−44,1998