症例

皮膚髄膜腫の１例

原田　浩史[1)]　　長江　浩朗[1)]　　藤井　義幸[2)]　　橋本　一郎[3)]

１）小松島赤十字病院　形成外科
２）小松島赤十字病院　病理部
３）徳島大学　形成外科

要　旨

異所性の髄膜腫は髄膜腫全体の１％以下と言われており、特に皮膚に原発する皮膚髄膜腫はまれな疾患である。われわれは68歳、女性のひたいに、外傷を契機として発生したと考えられる皮膚髄膜腫を経験した。組織学的に束状や渦巻き状に増生した腫瘍細胞を認め、砂粒体(psammoma body)と呼ばれる石灰化小体も見られた。免疫組織染色ではEMA陽性で、髄膜腫と診断した。

キーワード：異所性髄膜腫、砂粒体、外傷

はじめに

髄膜腫は頭蓋内、脊椎腔内腫瘍の15～20％を占める頻度の高い腫瘍であるが、それ以外の場所に発生する異所性髄膜腫（ectopic meningioma）は比較的まれであり、特に皮膚、皮下組織に原発する皮膚髄膜腫の報告は少ない。今回われわれはひたいの皮下に発生したと考えられる髄膜腫の一例を経験したので、文献的考察を加えて報告する。

症　例

症　例：68歳、女性。
既往歴、家族歴：特記すべきことなし。
現病歴：24歳のときひたいに外傷を負い、瘢痕が残った。58歳頃からその瘢痕に接した部位に腫瘤ができ、次第に大きくなったため、61歳の時に近医で摘出術をうけた。術後約１年で再発し再び増大してきたため当科を受診した。
現　症：ひたいの左上方に陥凹した外傷後瘢痕と、その瘢痕に接して直径約３㎝の皮下腫瘤を認める（図１）。圧痛などの自覚症状は訴えない。
CT所見：前頭骨直上にhigh density massを認める。骨融解像や、頭蓋内腫瘍などの病変は見られない（図２）。

図１　ひたい左方に陥凹性の外傷後瘢痕と、その下方に隆起性の皮下腫瘤を認める。

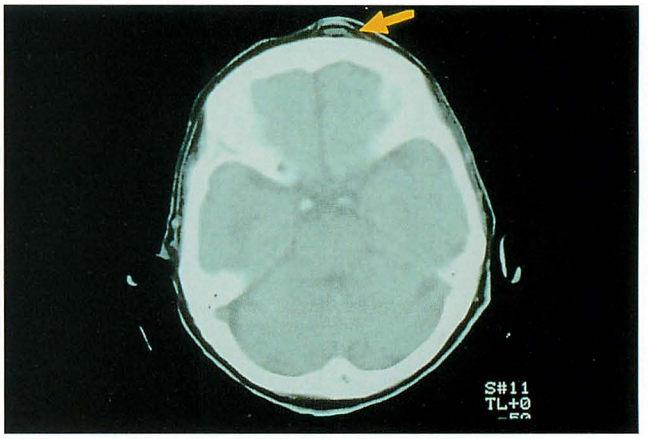

図２　CTでは充実性の腫瘤を認める。

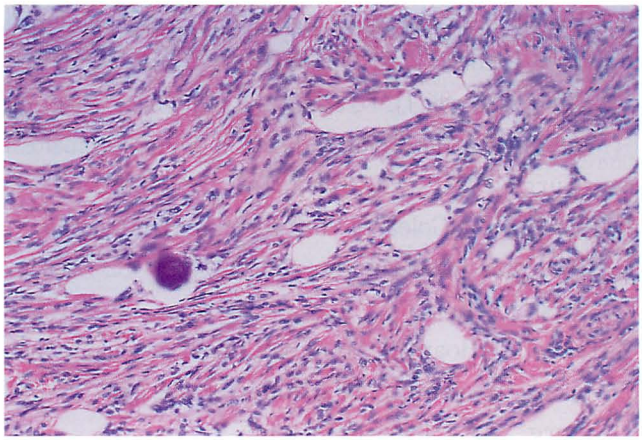

図3　束状に増殖した腫瘍細胞、砂粒体（psammoma body）を認める。

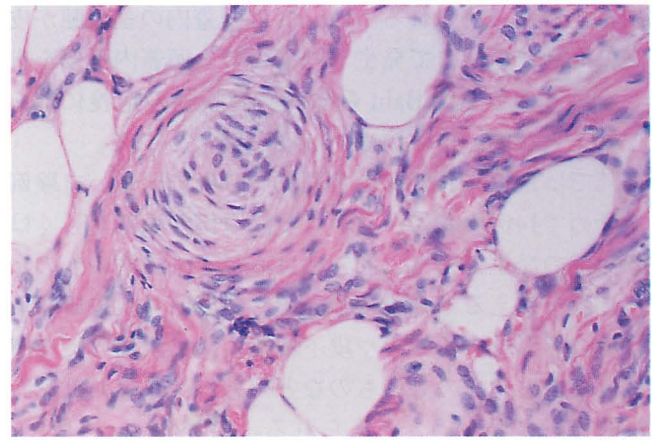

図4　他の部位では腫瘍細胞が渦巻き状に増殖している。

手術所見：ひたいの陥凹性の瘢痕を切除し、そこから中枢側に皮下を剥離したところ、骨膜と前頭筋の間に腫瘤を認めたため、一塊に摘出した。摘出した腫瘤は直径約2㎝、黄白色、充実性で被膜はなく、弾力性に富むものであった。

病理組織像：紡錘形の腫瘍細胞が束状に配列しながら、流れる様に増殖していた。また砂粒体（psammoma body）と呼ばれる石灰化小体も見られた（図3）。他の部位では腫瘍細胞が渦巻き状に増生していた（図4）。

免疫組織染色：endothelial membrane antigen（EMA）、S-100蛋白で腫瘍細胞が陽性を示した。

病理組織からは髄膜腫のほかに神経系の腫瘍や脂肪腫などが鑑別診断として考えられたが、上皮系の抗体に染まることから皮下に発生した異所性の髄膜腫と診断した。

考　察

髄膜腫はクモ膜絨毛のarachnoid cellから発生し、脳脊髄腫瘍の15～20％[1]を占める頻度の高い腫瘍であるが、異所性の発生はまれで髄膜腫全体の1％以下とされている。異所性の髄膜腫は1904年にWinkler[2]が腎と傍脊柱部に多発したものを報告したのが最初であり、それ以後皮膚[3]や皮下組織[4]、頭蓋骨[5]、眼窩[6]、中耳[7]、副鼻腔[8]、耳下腺[9]、肺[10]、縦隔[11]などでの発生が報告されている。1956年、Bainら[3]は「皮膚、皮下組織から発生した腫瘍で、髄膜腫の典型的組織像を有し、頭蓋内の髄膜腫が否定できるもの」を皮膚髄膜腫（cutaneous meningioma）と命名した。組織像の特徴は、渦巻き状構造（whorl formation）を呈する髄膜上皮の増生であり、砂粒体（psammoma body）と呼ばれる石灰化小体もしばしば認められる[12]。免疫組織染色ではvimentin、EMAで陽性を示す[12]。自験例では髄膜腫の特徴的な組織像を呈し、CT上頭蓋内には病変部を認めず皮下のみに限局しており、皮膚髄膜腫と診断した。

1974年、Lopezら[13]は皮膚、皮下に発生した25例の髄膜腫を詳細に検討し、3型に分類した（表1）。先天的に存在するtype 1は、頭皮、顔面の胎生期の癒合線すなわち正中線に沿った部位、または傍脊椎領域に見られる。胎生期の癒合の際に皮膚や皮下組織に遺残したarachnoid cellに由来するものと考えられ、過誤腫や母斑に近いものと思われる。またtype 1ではしばしば髄膜瘤を伴うことも指摘されている。後天的に発生するtype 2は、成人の頭部の感覚器の周囲や脳神経、脊髄神経に関係した皮膚に発生することが多い。これは神経鞘に沿って広がったarachnoid cellに

表1　Lopezの分類

Classification of cutaneous meningioma

Type 1	primary cutaneous meningioma (congenital type)
Type 2	ectopic meningioma of the soft tissue with extension into skin (acquired type)
Type 3	central nervous system meningioma with extension into skin (acquired type)

(from Lopez DA, Silvers DN, Helwig EB: Cutaneous meningiomas, A clinicopathologic study. Cancer 34：728～744, 1974)

由来すると考えられる。type 3 は頭蓋内の髄膜腫が皮膚に浸潤、進展して発生したもので、頭蓋内病変を有しないものとした Bain らの皮膚髄膜腫の定義にはあてはまらない。自験例は type 2 と考えられる。
本邦では過去に1970年の西村ら[14]の報告以来、自験例を含めて14例の報告が見られる。全例が頭部もしくは顔面での発生であり、大きさは直径 1 ㎝未満のものから15㎝を超えるものまで様々で、臨床所見も皮膚表面に潰瘍を形成するものや皮下組織のみに限局して皮膚にはなんら変化のないものなどが報告されており、特徴的な所見はないと考えられる。Rubinstein[15]は後天的な皮膚髄膜腫の発生原因に外傷をあげている。本邦報告例のうち、後天的で Lopez の分類の type 2 と考えられるものは 6 例であるが、明らかな外傷の既往をもつものは自験例を含めた 2 例のみで、その因果関係は明らかとは言えない。

皮膚髄膜腫は特徴的な臨床所見を持たず、まれな疾患であるため術前診断は困難であるが、病理組織像は比較的特徴的で、本疾患が考えられた場合は CT、MRI なとで頭蓋内病変の有無を確認することが必要である。治療は切除が唯一の方法であり、完全に切除すれば再発はないが、悪性皮膚髄膜腫の報告もあり術後の追跡が必要と思われる。

本論文の要旨は第113回日本皮膚科学会四国地方会（2000年 6 月 4 日、於徳島市）において発表した。

文　献

1）Leestma JE : Brain tumors. Am J Pathol　100 : 239～316, 1980
2）Winkler M : Uber Psammoma der Haut und des Unterhantgewes. Arch Path. Anat　178 : 323～350, 1904
3）Bain GO, Shinitka TK : Cutaneous meningioma (psammoma). Arth Dermatol Syphilol　74 : 590～594, 1954
4）Brown JM, Cherry AP : Subcutaneous meningioma. Med J Aust　2 : 1072～1073, 1971
5）Guarnaschelli JJ, Dzenitis AJ, Ogden LL : Ectopic subgaleal meningioma and familial Neurofibromatosis. Surg Neural　23 : 371～374, 1984
6）Craig WM, Golea LJ : Intraorbital meningioma. A clinicopathologic study. Am J Opthal　32 : 1663～1680, 1949
7）Hoya SJ, Hoar CS, Murray E : Extracranial meningioma presenting as a tumor of the neck. Am J Surg　100 : 486～489, 1960
8）Atherino CC, Garcia R, Lopez LJ : Ectopic meningioma of the nose and paranasal sinuses (Report of a case). J Laryngol Otol　99 : 1161～1166, 1985
9）Wolff M, Rankow RM : Meningioma of the parotid gland ; An insight into the pathogenesis of extracranial meningiomas. Hum Pathol　2 : 453～459, 1971
10）Kemnitz P, Spormann H, Heinrich P : Meningioma of lung ; First report with light and electron microscopic findings. Ultrastruct Pathol　3 : 359～365, 1982
11）Wilson AJ, Ratlitt JL : Mediastinal meningioma. Am J Surg Pathol　3 : 557～562, 1972
12）Juan R : Ackerman's Surgical Pathology (6th. ed) vol. 2 : Neuromuscular system. p1555～1636, CV Mosby Co. St Louis, 1981
13）Lopez DA, Silver DN, Helwig EB : Cutaneous meningiomas ; A clinicopathologic study. Cancer 34 : 728～744, 1974
14）西村　康，斉藤武朗，小島　瑞，他：皮膚髄膜腫 Cutaneous meningioma の 1 例．癌の臨床　16 : 1002～1008, 1970
15）Rubinski LJ : Atlas of tumor pathology (2 nd series), Face 6 , Tumors of the central nervous system. p169～190, AFIP, Washington DC, 1972

A Case of Cutaneous Meningioma

Hiroshi HARADA[1], Hiroaki NAGAE[1], Yoshiyuki FUJII[2], Ichiroh HASHIMOTO[3]

1) Division of Plastic Surgery,Komatsushima Red Cross Hospital
2) Division of Pathology,Komatsushima Red Cross Hospital
3) Department of Plastic Surgery, Tokushima University School of Medicine

Ectopic meningioma is said to be less than 1 % of the whole meningiomas, and cutaneous meningioma occurring primarily in the skin is particularly rare. We experienced a cutaneous meningioma, which was considered to have occurred from a trauma, in the forehead of a 68-year-old woman. Histologically, tumor cells proliferating in fascicular and whorl forms were detected as well as a small calcification called a psammoma body. The lesion was EMA-positive in the immunohistological staining and was diagnosed as a meningioma.

Key words : ectopic meningioma, psammoma body, trauma

Komatushima Red Cross Hospital Medical Journal 6 : 82－85, 2001