症例　急性肝炎重症型で発症、長期経過観察した自己免疫性肝炎の１例

板東　三佳[1)]　長田　淳一[1)]　田中　洋一[1)]
尾崎　敬治[1)]　宮　恵子[1)]　藤井　義幸[2)]

１）小松島赤十字病院　内科
２）小松島赤十字病院　病理部

要　旨

症例は51歳女性。1994年５月、黄疸、全身倦怠感にて発症。入院時検査成績にて、HPT 20.8%、PT 32%、T-Bil 20.2 mg／dl、GOT 700U／l、GPT 450U／l と高値を認め、意識障害がないことより急性肝炎重症型と考えPSL 60mg／日経口投与による治療を開始した。その後、ANA が高値であることが判明した。PSL 投与により症状及び肝機能は急速に改善、２ヶ月後には正常化し、ANA の陰性化も認められた。PSL を漸減しつつ、azathioprine を併用し、PSL は投与６ヶ月目で中止した。以後 azathioprine、UDCA 併用で長期経過観察を行い、肝炎の再燃を認めず経過していたが、2000年５月に初めて GPT 上昇を認め、肝生検を施行したところ、前回と比べ慢性化の所見が明らかな組織像であった。自己免疫性肝炎に対する UDCA の効果は弱く、その投与にあたっては症例により常に肝生検による肝炎活動性を評価する必要がある。本症例は長期的な UDCA 治療の限界を示したものと考えられる。

キーワード：自己免疫性肝炎、治療、UDCA、肝生検

はじめに

自己免疫性肝炎の治療として近年ウルソデオキシコール酸（UDCA）の有効性が知られている。今回我々はステロイドが著効し、その後 UDCA にて長期寛解していたが再燃を認めた一例を経験したのでここに報告する。

症例（初診時）

患　者：45歳、女性。

主　訴：黄疸、全身倦怠感。

既往歴：昭和49年、妊娠中毒症。

家族歴：特記すべきことなし。

現病歴：1994年４月、着色尿が出現し近医で黄疸、肝機能障害を指摘され、急性肝炎にて当科に入院した。

入院時現症：意識清明、身長151cm、体重51kg、血圧120／60mmHg、体温36.5度、皮膚及び結膜に黄疸あり、リンパ節、肝腫大は認められず。

入院時検査成績（表１）：GOT、GPT、γ-GTP 上昇の他、特に T-Bil. の上昇、及び PT の延長、HPT 低下など肝予備能の著明な低下が認められた。また、本症例では高γ-グロブリン血症、高 IgG 血症がみられ、ANA5120倍と高値であった。HA-IgM 抗体、HBs 抗原、HCV 抗体は陰性であることなどから、臨床的に急性肝炎重症型を呈する自己免疫性肝炎と考えられた。

急性期臨床経過（図１）：入院時検査にて T-Bil. 20.6 mg／dl、GOT762U／l、GPT443U／l、PT32%、HPT 20.8%と劇症化も危惧されるため、直ちにプレドニゾ

表１

初診時検査成績（1994年５月）

WBC	8360／μl	TP	6.0g／dl
Hb	9.3／dl	Alb	2.7g／dl
RBC	3.67×10^{6}／μl	α１-gl	3.6%
PLT	13.1×10^{4}／μl	α２-gl	7.4%
GOT	761U／l	β-gl	8.3%
GPT	443U／l	γ-gl	28.0%
ALP	188U／l	IgG	1810mg／dl
γ-GTP	56U／l	ANA	5120倍
ZTT	20.5KU	HA-IgM 抗体	（－）
T.Bil	20.6mg／dl	HBs 抗原	（－）
PT	32%	HCV 抗体	（－）
HPT	20.8	アンモニア	58ug／dl
P-3-P	1.7%U／ml	FBS	107mg／dl
４型コラーゲン	13.1ng／ml	CRP	0.8mg／dl
ヒアルロン酸	255ng／ml		

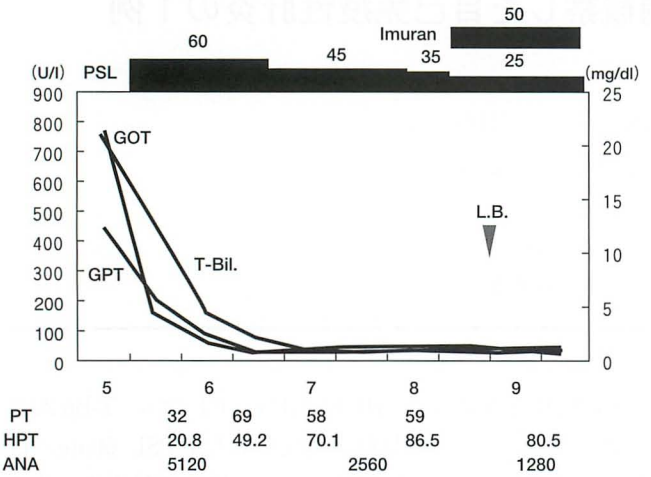

図１　急性期臨床経過

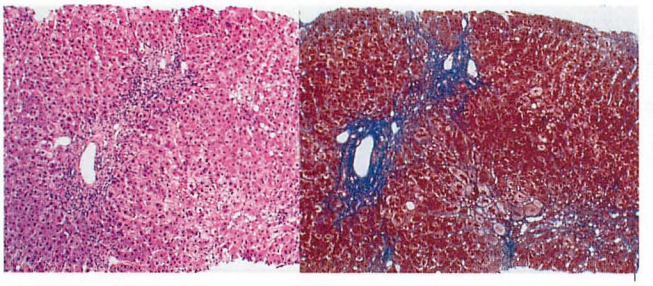

図２　肝生検像

ロン（以下 PSL）60mg／day にて治療を開始した。その後、ANA5120倍が判明した。PSL 投与後、HPT、T-Bil. は急速に改善し、一ヶ月後 HPT、GPT の正常化を認め二ヶ月後には T-Bil. も正常化した。以後、PSL を漸減したが再燃なく経過していた。治療開始二ヶ月後に肝生検を行った。

肝生検像（図２）：H.E. 染色では門脈域の軽度の

表２

再燃時検査成績（2000年７月）			
WBC	7230／μl	TP	8.5g／dl
Hb	14.4g／dl	Alb	4.8g／dl
RBC	4.79×10⁶／μl	α１-gl	2.8%
PLT	16.0×10⁴／μl	α２-gl	8.8%
GOT	59U／l	β-gl	9.2%
GPT	58U／l	γ-gl	22.2%
ALP	251U／l	IgG	1940mg／dl
γ-GTP	37U／l	ANA	640倍
ZTT	17.8KU	P-３-P	0.7U／ml
T.Bil	1.2mg／dl	４型コラーゲン	3.7ng／ml
PT	103%	ヒアルロン酸	62ng／ml
HPT	115%	FBS	125mg／dl
		CRP	0.3mg／dl

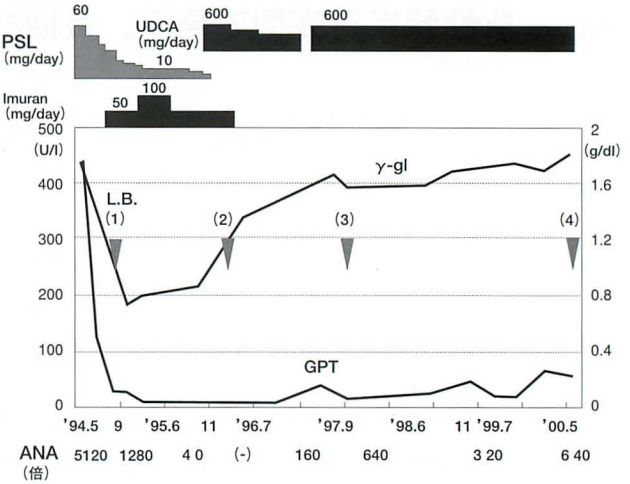

図３　再燃時臨床経過

細胞浸潤と肝細胞の大小不同、バルーニングが認められ、アザン染色では門脈域は比較的明瞭で軽度の線維化が認められた。

再燃時臨床経過（表２・図３）：急性肝機能不全の改善を認めた後、PSL、azathioprine の併用次いで PSL 中止、UDCA、azathioprine の併用に変更、更に1996年からは UDCA の単独投与にて経過観察を行っていた。PSL 中止後、γ-gl は次第に増加、ANA も陰性から640倍に増加した。GPT は UDCA 単独投与でも改善が続いていたが、ステロイド中止４年６か月後の2000年７月より再上昇を認めるようになった。

肝生検像（図４）：1996、1997の肝生検では組織像の

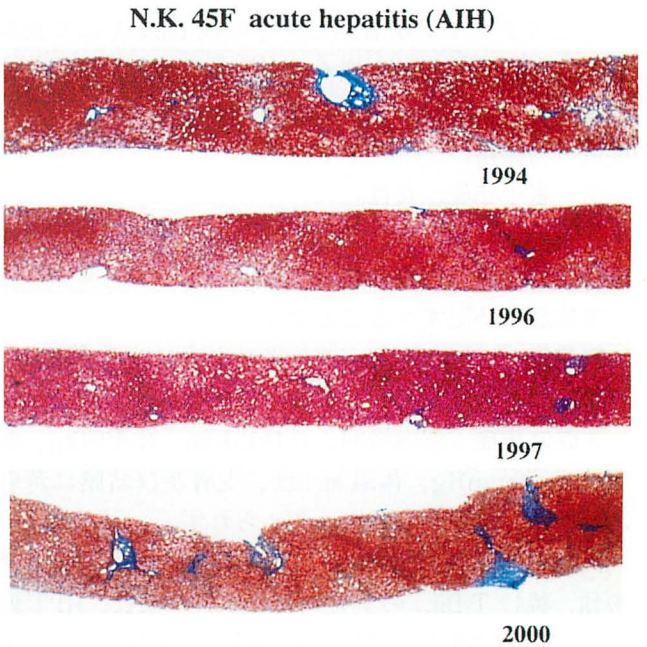

図４　肝生検像

改善を認めていたが、2000年の肝生検ではpiecemeal necrosisが存在し、アザン染色にて門脈域の繊維化の進行を認め、再燃が考えられた。現在は、再びPSL7.5 mg／日の投与を開始しGPT値の正常化を認め、外来にて経過観察中である。

考　察

自己免疫性肝炎（AIH）は高IgG血症、自己抗体陽性を特徴とする慢性活動性肝炎であり[1]、その発症機序としては肝細胞膜に特異的に存在するアシアロ糖蛋白レセプターに対する抗体を介した抗体依存性細胞介在性細胞傷害（antibody dependent cell-mediated cytotoxicity：ADCC）と細胞傷害性T細胞が関与すると考えられているが、その詳細は未だ不明である。治療の中心となるのは副腎皮質ホルモンであるが、消化性潰瘍、糖尿病、易感染性、骨粗鬆症、無菌性骨頭壊死などの副作用がある。一方本邦でのAIHの症例は殆どが中高年女性であり[2]、HLA-DR 4 sensitive[3)4)]で一般に予後の良い疾患である。そのため大腿骨頭壊死を始めとする副作用の位置づけは予後の悪い欧米のDR 3 sensitiveなAIH[5]よりも更に重大な意味合いを持つ。当科では副作用を避けるため，始めからステロイドを投与するのではなくSNMC、ウルソデオキシコール酸（UDCA）でGPTを下げた後にステロイド少量を併用する治療方法をとっている[6)7)]。近年UDCAの有用性が注目されており、厚生省の”自己免疫性肝炎の全国追跡調査に関する研究”[8]ではUDCA単独投与で長期経過観察した結果、86％の有効性が報告されている。しかし多くの場合ステロイドに頼らざるを得ず、ステロイド投与を減量あるいは中止した場合、肝炎の再発が約40％に起こることが問題となる[9]。これはステロイドの増量や再投与、イムラン併用によりコントロール可能だが、再発がより高率になるという報告もある。本症例では、UDCA投与によりトランスアミラーゼ値は正常域を保ち長期寛解がみられていたが、GPTが再上昇する前にγ-グロブリンやIgG、抗核抗体の増加が認められ、UDCA単独投与のみでは4年6ヶ月後に再燃した。しかしステロイドの投与を4年6ヶ月中断できたことは本例の長期予後にとって貴重である。ステロイド再投与で再寛解すれば更にUDCA投与でステロイド休薬というインターバルの長いステロイド間歇療法も可能かもしれない。UDCAのAIHに対する効果は各施設で報告され当科でも報告してきたが、その効果は症例毎に幅がありUDCA単独投与で治療を行う際はGPT、γ-gl、抗核抗体、肝組織による慎重な経過観察が必要であり、症例毎の治療の工夫が重要である。

まとめ

ステロイドが著効し、その後UDCAにて長期寛解していたが再燃を認めた自己免疫性肝炎の一例を報告した。本症例は臨床的に急性肝炎重症型で発症し、抗核抗体高値かつ非A、B、C型でありプレドニゾロン投与によりPT、γ-gl正常化、抗核抗体陰性化を認めたことからAIHであると考えられた。また、プレドニゾロンを中止しUDCA単独投与後も組織学的な改善が認められ4年6カ月のステロイド休薬期間を得た。本邦のAIHは予後が良く、ステロイド治療に伴う副作用の意味は重大であり、いかに副作用を避けるか症例毎の工夫が必要である。

参考文献

1）Mackay IR, Weiden S, Hasker J：Autoimmune hepatitis. Ann NY Acad Sci　124：767－780, 1965

2）太田康幸，恩地森一，道堯浩二郎：自己免疫性肝炎全国集計．厚生省自己免疫肝炎研究班　平成元年度自己免疫性肝炎分科会（総括）：pp10－12, 1989

3）自己免疫性肝炎診断基準（厚生省難治性の肝炎研究班案），1992

4）Seki T, Kiyosawa K, Inoko H, et al：Association of Autoimmune Hepatitis with HLA-Bw54and DR 4 in Japanese Patients. Hepatorogy　12：1300－1304, 1990

5）Donaldson PT, Doherty DG, Hayller KM et al：Susceptibility to autoimmune chronic active hepatitis：human leukocyte antigen DR 4 and A1-B8-DR3 are independent risk factors. Hepatology 13：701－706, 1991

6）長田淳一，木村聡，佐藤幸一，他：UDCA投与により，臨床的組織学的に改善をみたAIHの1例．新薬と臨床　45：1055－1060, 1996

7）長田淳一，山村篤司郎，宮　恵子，他：自己免疫性肝炎の２例，強ミノＣの効果．新薬と臨床 42：2385－2390，1993
8）厚生省特定疾患対策研究事業“難治性の肝疾患に関する研究”班．平成11年度　研究報告書
9）辻　孝夫，大西三朗：自己免疫性肝疾患　その治療の実際．日本医学館，東京，1999

A Case of Autoimmune Hepatitis Occured with Acute Severe Hepatitis and Observed for a Long Period

Mika BANDO, Junichi NAGATA, Yoichi TANAKA, Keiji OZAKI, Keiko MIYA

Division of Internal Medicine, Komatsushima Red Cross Hospital

A 51 year-old woman had jaundice and general fatigue in May 1994. Since the laboratory findings performed at the time of hospitalization showed HPT of 20.8% PT of 32%, T-Bil of 20.2mg／dL, GOT of 700 U／L and GPT of 450U／L, all of these were high values, and disturbance of consciousness was absent, acute severe hepatitis was considered and treatment was started with the oral administration of PSL at 60mg／day. Subsequently, a high ANA titer was found. The symptoms, elevation of GPT and decreased PT weve improved rapidly and normalized after 2 months by the administration of PSL and ANA also became negative. While reducing the dose of PSL, azathioprine was combined and administration of PSL was stopped in the 6th month from the start. Subsequently, the course was observed for a long period with the administration of UDCA and no recurrence of hepatitis was developed. However, GPT increased for the first time in May 2000 and the histopathological pictures showed distinct chronic findings compared to the previous time. The effect of UDCA on autoimmune hepatitis is weak and it is necessary for some cases to evaluate hepatitis activity all the time by GPT, γ-glb, ANA and especially liver biopsy when it is administered. This case was considered to have shown the limit in the long-term treatment with UDCA.

Key words : autoimmune hepatitis, treatment, UDCA, liver biopsy

Komatushima Red Cross Hospital Medical Journal 6 : 73－76, 2001