症例

1期疹と2期疹が同時にみられた梅毒の1例

石上　剛史[1)]　浦野　芳夫[1)]　雫　治彦[2)]
藤井　義幸[3)]　佐藤　幸一[4)]

1）徳島赤十字病院　皮膚科
2）徳島赤十字病院　耳鼻咽喉科
3）徳島赤十字病院　病理部
4）徳島赤十字病院　内科

要　旨

49歳、男性。腹痛に対する消化管内視鏡検査のための術前検査にて梅毒血清反応が陽性を示し皮膚科を受診。初診の約4ヵ月前に陰茎に皮疹が出現した。その後鼠径リンパ節が腫脹し、約1ヵ月前には頚部リンパ節腫脹、咽頭痛が出現したが放置していた。初診時、陰茎冠状溝近くに米粒大の浸潤性紅斑を認め、両側鼡径、腋窩、頚部リンパ節は腫脹していた。また両側口蓋扁桃、前口蓋弓に白色局面が同時にみられた。陰茎および口腔粘膜において免疫組織学的にTreponema pallidumを認めた。それぞれ初期硬結および梅毒性粘膜疹と診断した。アモキシシリン投与にて軽快した。最近梅毒の病態は変化し、自験例のように1期疹と2期疹が同時にみられることもまれではないと思われる。

キーワード：梅毒、初期硬結、2期疹、粘膜疹、Treponema pallidum

はじめに

梅毒の1期疹は感染後3週から3ヵ月の間に初期硬結や硬性下疳として生じ、2期疹が出現する感染後3ヵ月までには消退すると言われている[1)]。しかし今回我々は初期硬結と梅毒性粘膜疹が同時にみられた症例を経験したので報告する。

症　例

患　者：49歳、男性
初　診：2002年5月8日
家族歴：特記することなし
既往歴：風俗店にて複数回感染機会あり
現病歴：初診の約4ヵ月前に陰茎に皮疹が出現し，その後両側鼠径リンパ節が腫脹してきた。さらに約1ヵ月前には両側頚部リンパ節の腫脹と咽頭痛が出現したが放置していた。2002年4月25日腹痛のため当院内科を受診し、消化管内視鏡検査のための術前検査を行った。梅毒血清反応が陽性を示したため同年5月8日精査加療目的で当科紹介となった。

初診時現症：陰茎冠状溝付近には米粒大の暗赤色浸潤性紅斑を認めた（図1）。口腔内には両側口蓋扁桃、前口蓋弓に白色局面がみられた（図2）。鼡径、腋窩、頚部で両側性に無痛性に腫脹したリンパ節を触知した。体幹、四肢には皮疹を認めなかった。
臨床検査成績：RPR法32倍、TP抗体濃度5989.8SU/ml、FTA-ABS-IgM抗体陽性。CRP1.7mg/dl。その他血液一般、生化学検査は異常なし。

図1　陰茎冠状溝付近の暗赤色浸潤性紅斑

図２　両側口蓋扁桃、前口蓋弓の白色局面

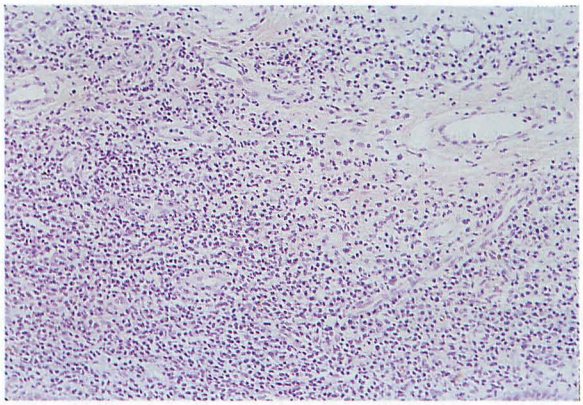

図３　病理組織像（外陰部）

真皮浅層の血管は拡張し、真皮全層にリンパ球、形質細胞の密な浸潤を認める

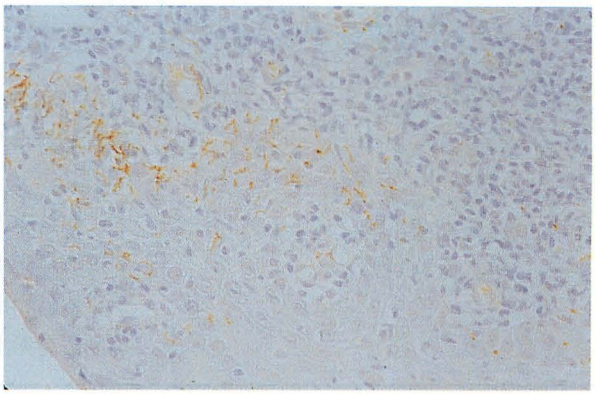

(a)

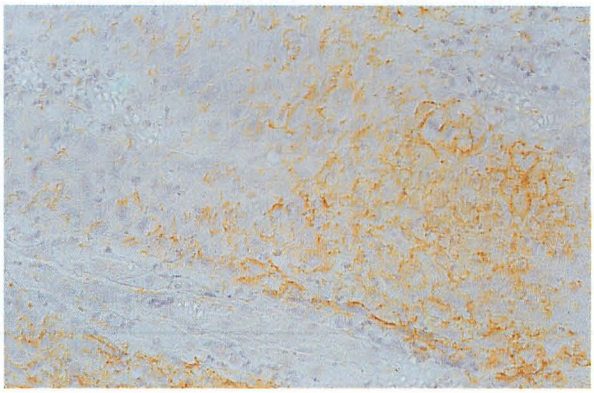

(b)

図４：免疫組織染色

陰茎(a)および口腔粘膜(b)の病変内に多数のトレポネーマを認める

病理組織所見：

１）外陰部の浸潤性紅斑：真皮浅層の血管は拡張し、真皮全層にリンパ球、形質細胞の密な浸潤を認めた（図３）。

２）口腔内の白色局面：粘膜上皮に好中球、粘膜固有層に形質細胞の浸潤を認めた。

免疫組織学的所見：

陰茎および口腔粘膜病変のパラフィン切片を用いて抗Treponema pallidum抗体（バイオジェネシス社）で免疫染色したところ、両方に多数のトレポネーマを認めた（図４a、b）。

以上の検査所見より梅毒と診断し、陰茎と口腔内の皮疹はそれぞれ梅毒の初期硬結と粘膜疹と考えた。

治療および経過：５月８日からアモキシシリン１日750 mg内服を４週間行った。投与２週間後には陰茎冠状溝の硬結、口腔内の白色局面はともに消退し、両側鼠径部、腋窩部および頚部のリンパ節腫脹もほとんど触知しなくなった。血清学的にも６月19日にはRPR法16倍、TP抗体濃度2314.8SU/mlと低下したがFTA-ABS-IgM抗体は陽性であった。

考　察

梅毒は戦後10年間はペニシリンの出現により世界的に減少傾向にあったが、わが国では昭和55年頃から再び増加傾向にある。さらに近年の性の多様化に伴い、臨床症状および発症経過が時代とともに変化している。

具体的には１期疹では初期硬結に続いて硬性下疳が起こる旧来の経過はとらず、いきなり硬性下疳が出現するようになった。下疳の多発例が増加し、血清反応検査陽性までの日数が短縮しているなどがある。２期疹では梅毒性脱毛や扁平コンジローマは減少し、手掌

と足蹠に左右そろって発生するバラ疹や丘疹または乾癬性梅毒が増加している。さらにオーラルセックスなど性交様式の増加に伴い、今後口腔内の梅毒疹も増加する可能性がある。また感染してから1期疹、2期疹が出現するまでの期間が短くなってきており、津上ら[2]は局所に侵入するTreponema pallidumの菌量が増加しているためでないかと指摘している。

今回我々は自験例に関して感染時期は明らかにできなかったものの、陰茎および口腔粘膜の病変から免疫学的にTreponema pallidumを認めたことから、それぞれ梅毒の1期疹である初期硬結と2期疹である粘膜疹と考えた。一般に1期疹は2期疹が出現する感染後3ヵ月までには消退すると言われている[1]が、自験例では1期疹と2期疹が同時にみられた。これまでにも両者が同時にみられたとの報告がいくつかみられるが、その理由として初期硬結が非常に巨大であったために長期にわたり初期硬結が残存した[3]、1期疹にステロイド外用を行うことによって1期疹が遷延した[4]、梅毒の再感染の際に1期疹と2期疹が同時にみられる[5]、などが挙げられている。しかし最近我々は顎部の硬性下疳とバラ疹が同時にみられた別の症例を経験し、1期疹と2期疹が同時にみられるのは必ずしも珍しいことではないのかもしれない。

最近自験例のように手術前あるいは健康診断などの検査として偶然に梅毒反応陽性が発見され、皮膚科医として治療の必要性や感染性について相談を受ける機会がしばしばある。さらに梅毒反応が陽性であることのみが重要視され、その解釈が充分されておらず、いたずらに治療を要請されることも少なからず起こりうる。これらの問題に対処するためにもこれまで以上に梅毒に対する認識を深め、教科書に記載されているような典型的な皮疹や経過をとらない例もあることを念頭に置く必要がある。

Treponema pallidumの免疫染色をしていただきました徳島大学皮膚科学教室の武市浩美氏に深謝いたします。

文　献

1）RS Morton : The Treponematoses., Rook A : Textbook of Dermatology, 6th ed. P1237－1275, Blackwell Science Ltd, London, 1998
2）津上久弥，大里和久：梅毒 Syphilis．皮膚臨床 34（9）特32：1321－1330，1992
3）藤本圭一，田村佳信，橋本誠一：指の初期硬結に第2期梅毒疹を併発した1例．住友病院誌　24：42－44，1997
4）藤井紀和，段野喜一朗，上原正巳：硬性下疳と梅毒性乾癬が同時にみられた梅毒の1例．皮膚臨床 44：229－231，2002
5）伊藤正俊：STDについて．皮膚臨床　41：465－480，1999

A Case Where Lesions of Both Primary and Secondary Syphilis were Present Simultaneously

Takeshi ISHIGAMI[1], Yoshio URANO[1], Haruhiko SHIZUKU[2]
Yoshiyuki FUJII[3], Koichi SATO[4]

1）Division of Dermatology, Tokushima Red Cross Hospital
2）Division of Otorhinolaryngology, Tokushima Red Cross Hospital
3）Division of Pathology, Tokushima Red Cross Hospital
4）Division of Internal Medicine, Tokushima Red Cross Hospital

A 49-year-old man was referred to our dermatology clinic because of positive results for serum tests for syphilis. He noticed a skin lesion in the penis about 4 months before the first visit, followed by inguinal lymph node enlargement. Sore throat and cervical lymph node swelling developed about 1 month before. Physical examination revealed a rice grain-sized, infiltrative erythema near the coronary sulcus of the penis and

enlargement of bilateral inguinal, axillary and cervical lymph nodes. In addition, white plaques were bilaterally seen in the tonsil and the anterior arch of palate. *Treponema pallidum* was detected in both the penile and oral lesions immunohistochemically. We diagnosed these lesions as initial sclerosis of syphilis and syphilitic enanthema, respectively. Amoxillin was effective. The pathophysiology of syphilis has changed recently, and it is not rare that lesions of both primary and secondary syphilis are observed at the same time.

Key words : initial sclerosis, secondary syphilis, enanthema, Treponema pallidum

Tokushima Red Cross Hospital Medical Journal 8 : 97－100, 2003