

三原 愛<sup>1)</sup> 増田健二郎<sup>1)2)</sup> 宮城 順子<sup>1)</sup> 後藤田康夫<sup>1)</sup>  
佐藤 幸一<sup>1)</sup> 長田 淳一<sup>1)</sup> 三宅 一<sup>2)</sup> 藤井 義幸<sup>3)</sup>

- 1) 徳島赤十字病院 総合診療科  
2) 徳島赤十字病院 脳神経科  
3) 徳島赤十字病院 病理部

## 要 旨

慢性肥厚性硬膜炎の65歳、女性例を報告した。患者は嗄声・嚥下障害で発症し、順次顔面神経麻痺、眼球運動障害などの脳神経症状が上行拡大した後、意識障害を呈した。血液検査では炎症所見があり、抗核抗体、リウマチ因子、p-ANCA等の自己抗体が陽性であった。髄液検査では細胞数 19/3 mm<sup>3</sup>、蛋白272mg/dlと増加していた。頭部MRIではT1強調でわずかに肥厚した硬膜が観察され、Gdにより造影を行うと著明に肥厚した脳硬膜が観察された。肥厚性硬膜炎と診断し、直ちにステロイドパルス療法を行った。意識障害は間もなく回復し、脳神経の麻痺も眼球運動から順次改善した。2回目のパルス療法を行ったが、直後に下血、膿胸を来したため、それ以上の治療は断念した。殆ど全ての脳神経症状は改善したが、嗄声、嚥下障害は残った。本例は各種の自己抗体が陽性であり、ステロイドが著効を示したことより、その発症に自己免疫の関与が強く示唆された。原因の明らかでない脳神経症状をみた場合、本症も考慮に入れ速やかに造影MRIを行うことが必要である。

キーワード：肥厚性硬膜炎、自己抗体、意識障害、MRI、硬膜生検

## はじめに

肥厚性硬膜炎は何らかの原因で脳あるいは脊髄の硬膜が肥厚する疾患であるが、肥厚した硬膜が神経を圧迫するために様々な神経症状が出現し、あるいは脳実質に障害がおよぶとけいれん、小脳失調、意識障害などもみられることがある。従来、稀な疾患とされていたが、近年の画像診断の発達により報告例が増加してくるに伴って、原因疾患の特定できる続発性（あるいは二次性）のものと原因不明の特発性のものがあることが知られてきた<sup>1)</sup>。

我々は興味ある臨床経過を示し、各種の自己抗体が陽性である特発性の肥厚性硬膜炎症例を経験したので若干の文献考察を加えて報告する。

## 症 例

患者：65歳、女性。主婦  
主訴：嗄声・嚥下障害

既往歴・家族歴：特記すべきことなし

現病歴：2002年7月より関節痛があり、慢性関節リウマチを疑われ、近医で経過を観察中であった。2003年5月頃より発熱・食欲低下あり同医に入院し、軽快した。退院直後の6月22日突然嗄声が出現し、24日には嚥下障害も加わったため当科に紹介され26日に入院した。

入院時現症：体格中等（身長156cm、体重46kg）、血圧 130/81mmHg、脈拍 60/min.、体温 37.9℃と発熱がみられた。眼瞼結膜は貧血様で胸腹部に異常はなかった。意識は清明で嗄声と嚥下障害を認め、両側聴力低下があった。四肢の運動麻痺はなく、感覚障害もなかった。深部反射は四肢でやや亢進していたが左右差はなかった。

検査所見：入院時の主要検査成績を表1に示した。赤沈は1時間値135mmと著明に促進しHb 8.8g/dlと軽度貧血を認めた。白血球は7080/μlで好中球84%と好中球優位であった。血液化学に異常なく、血清学的検査ではリウマチ因子、抗核抗体、P-ANCA等の自己抗体が陽性であった。

表1 主要検査成績（入院時）

尿： 糖(-)蛋白(±)潜血(-)	Fe	15 $\mu\text{g/dl}$
赤沈： 135 mm/hr	UIBC	178 $\mu\text{g/dl}$
末梢血：	ferritin	915 IU/ml
Hb 8.8 g/dl	ACE	6.2 IU/L
WBC 7800 / $\mu\text{l}$	免疫血清：	
Plt $26.4 \times 10^4$ / $\mu\text{l}$	CRP	19.0 mg/dl
血液化学：	Ig-G	2316 mg/dl
T-Bil 0.5 mg/dl	Ig-A	620 mg/dl
GOT 22 U/L	Ig-M	80 mg/dl
GPT 28 U/L	C3	154 mg/dl
LDH 183 U/L	C4	25 mg/dl
$\gamma\text{GTP}$ 64 U/L	CH50	61.8 U/ml
BUN 24 mg/dl	RPR	陰性
Cr 0.5 mg/dl	RA	陽性
Na 132 mEq/l	ANA	80 倍
K 3.5 mEq/l	P-ANCA	40 EU
CK 16 U/L	C-ANCA	<10 EU
	ツ反：	陰性

入院後経過：26日入院し29日には口蓋垂の左への偏位がみられ、30日には舌の右への偏位がみられた。同日頭部MRIを行ったが、明らかな異常所見はないと

思われた。7月1日には右鼻唇溝が浅くなり右の顔面神経麻痺が出現した。再三髄液検査を勧めたが、患者の同意を得られず、経過を観察せざるを得なかった。神経障害はさらに上行し、7月3日には右の外転神経麻痺が出現し複視を訴えた。さらに5日には右の眼瞼下垂が出現し、7日には右眼球の全方向への運動障害が出現した。患者を説得し同日髄液検査を行い、頭部MRIを再検した。髄液は初圧 40cm H<sub>2</sub>O と上昇し、細胞数 39/3 mm<sup>3</sup>（単核球18，多核球21）と増加し、蛋白 272mg/dl と著明に高値であった。Cl，糖は正常であり、各種培養検査は陰性、主な髄液中ウイルス抗体も陰性であった。頭部MRIでは脳実質に異常所見はみられなかったが、右側の硬膜が脳全体にわたって著明に肥厚しGdによって強く造影された（図1）。このことより種々の脳神経障害は肥厚した硬膜による圧迫が原因と考えられ、肥厚性硬膜炎と診断した。

7月10日に脳硬膜の生検を行った。硬膜の組織所見は、弱拡大では硬膜線維に炎症反応の浸潤を認めた。拡大では多核巨細胞を混じ、形質細胞、好酸球を中心とする肉芽腫と血管周囲の壊死物質、好中球の浸潤を認め破壊性血管炎の所見を呈していた。これらは、非特異的な変化と考えられた（図2）。

図3に本例の臨床経過を示した。脳神経症状が順次出現し、ついには意識障害に陥ったが副腎皮質ステロイドのパルス療法を行うことにより、意識障害が改善し、続いて2回目のパルス療法を行い脳神経症状も出現時とは逆の方向で順次消失して行く様子が観察された。

しかし、この経過中大量の下血がみられ、肺炎・膿胸も併発したためこれ以上のステロイド療法を中断せざるを得ず、嗄声、嚥下障害は残存した。その後、脳神経障害悪化は認められず9月12日に近医に転院した。

図4に治療前後の頭部MRI像を比較して示した。脳硬膜は治療により肥厚の程度が少なくなり、造影効果も減少している。

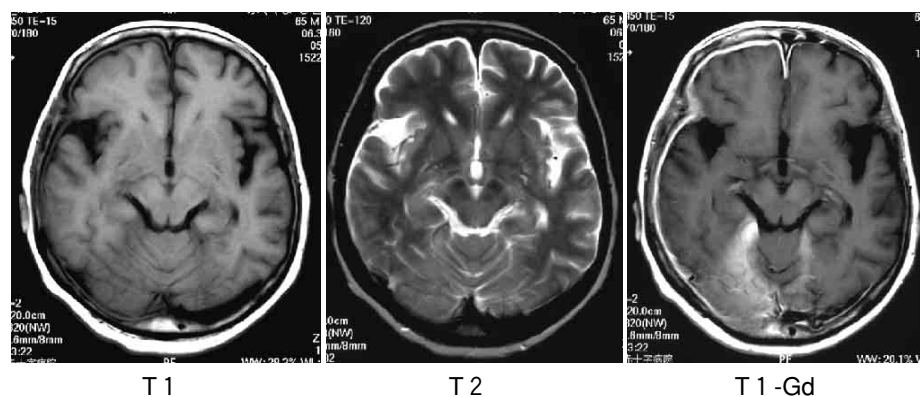
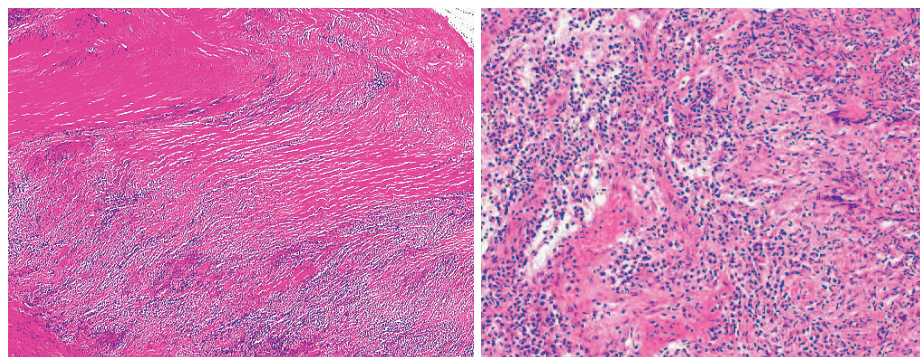


図1 頭部MRI像（7月9日）



H.E.染色(×40) H.E.染色(×200)

図2 脳硬膜生検病理組織像（左×40，右×200）

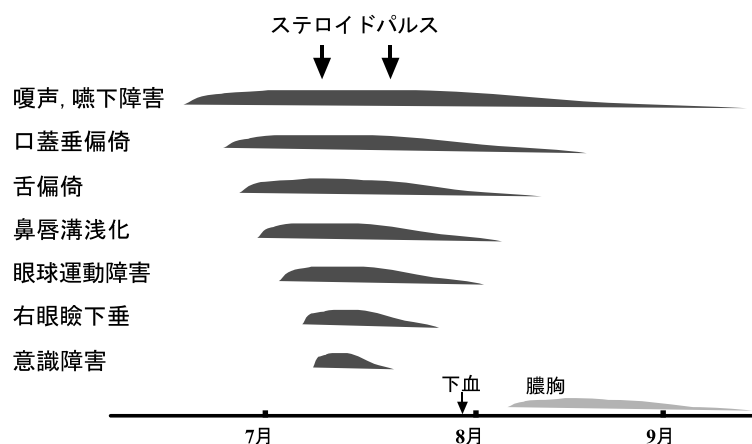


図3 臨床経過

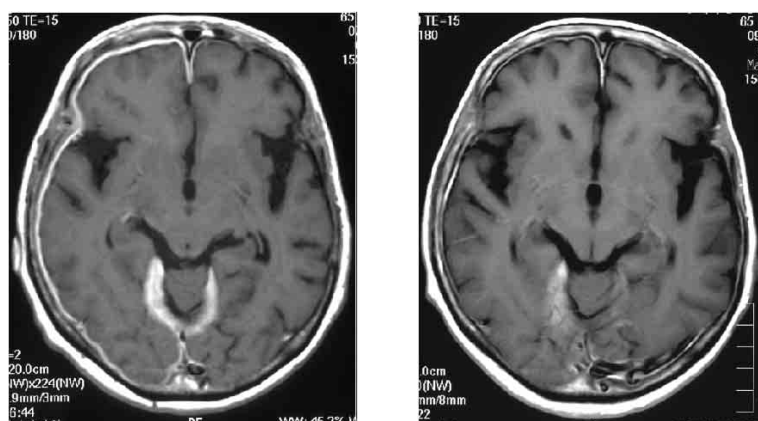


図4 頭部MRI像(左7月9日, 右9月10日)

これは小脳テントや静脈洞についても同様であった。

## 考 察

本例は嗄声・嚥下障害といった第X脳神経麻痺の症状で発症し、日を追って、相次いで脳神経障害が拡大し、初発から10日で顔面神経(VII)まで達し、15日で動眼神経(III)麻痺をきたし、最終的には意識障害がみられた症例である。本症は通常慢性の経過をとることが多く、慢性肥厚性硬膜炎とも呼ばれるが、本例の発症から約2週間で殆ど全ての脳神経が障害され意識障害に至った経過は亜急性と言える。さらにステロイドのパルス療法により、速やかに神経症状は改善している。経過中に出血や膿胸と云った重篤な合併症が起こらなければ嗄声も含め完全に寛解していた可能性がある。

本症の成因は不明のことが多いが感染症に続発するものとしては梅毒、結核、一般細菌、真菌、ウイルス

等全ての病原体が可能性を持つ<sup>1)</sup>。本例ではこれらの感染を示すエビデンスは得られなかった。また、自己免疫疾患が関与するものとして、慢性関節リウマチ、Sjögren 症候群、SLE、MCTD 等の膠原病や Wegener 肉芽腫、サルコイドーシス等の非特異性慢性炎症性疾患が報告されており<sup>2)</sup>、中でも慢性関節リウマチに伴うものはリウマチ性肥厚性硬膜炎として記載されている。これは必ずしも関節症状等の病勢が強くなくてもリウマチ因子が陽性のみのことも多い<sup>3)-6)</sup>。本例は神経症状発現時には関節症状はなかったが、リウマチ因子が陽性で以前には関節痛があった既往があり、このリウマチ性肥厚性硬膜炎の範疇に入るものと思われる。

さらに近年、人好中球細胞質に対する自己抗体 (antineutrophil cytoplasmic antibody=ANCA) が見出され、1990年代以降は本症とANCA 関連血管炎症候群との関係に注目した報告がみられるようになってきている<sup>7)-14)</sup>。ANCA にはcytoplasmic(c)とperinuclear(p)があり、肥厚性硬膜炎ではp-ANCA が陽性となる<sup>7)-14)</sup>。

我々の症例でもp-ANCA 陽性であり、さらに本例では抗核抗体を認め、発症機序として自己免疫の関与が強く示唆された。

本症の診断にあたっては造影MRI が最も有用である<sup>1), 15), 16)</sup>。血液検査・髄液検査で炎症反応や髄膜炎の所見を得ることが多いがこれらの炎症所見を示さないこともある<sup>16)</sup>。画像診断で肥厚した硬膜を描出することが必要であるが、CT や単純MRI では見逃してしまう可能性が高い。本例でも当初の単純MRI では異常所見なしと判断していた。

本症の病理組織像について、長嶋は全世界で2001年7月までに報告された病理組織所見の明記されている症例43例を検討し、要約される組織像はほぼ全例に慢性の、時には未だ活動性の炎症像があり、肉芽腫がみられるとしている<sup>17)</sup>。その他、膠原線維の増殖・血管増殖・瘢痕化も認められると言う。本例でもほぼこれに一致する所見であった。

本症の治療は感染症など基礎疾患を持つものでは当然その治療が優先されるが、大部分をしめる特発性あるいは自己免疫性のもものではステロイド治療が行われ

る<sup>18)</sup>。本例は抗核抗体，リウマチ因子，p-ANCAなどの自己抗体が陽性で，いわゆるリウマチ性肥厚性硬膜炎の範疇に入れて良い症例であり，病勢が強く意識障害が出現したので，ステロイドパルス療法を行った。ステロイドに対する反応は非常に良く，多くの神経症状が改善した。

一部の症例では硬膜の肥厚が著しく腫瘤を形成するような場合は手術の適応となる<sup>19)</sup>。しかし，手術はあくまで対症的で根治的ではなく内科的治療が必要であるので，今後は適応が限られて来ると考えられている。

以上，嗄声・嚥下障害といった下位脳神経障害で発症し，日を追って上行，約2週間で第三脳神経（動眼）麻痺をきたし亜急性の経過をとった肥厚性硬膜炎の症例を報告した。

本症は報告例が少なく，病因，病態などが未だ不明確な部分が多い疾患であるが，早期に診断し，治療を行うことにより改善が期待され，あるいは症状の進展を防止できる可能性がある。原因不明の進行する脳神経障害をみたときは本症を鑑別診断に入れ，速やかに造影MRI検査を行うべきであることを強調したい。

## 文 献

- 1) 伊藤 恒，伊東秀文，日下博文：肥厚性硬膜炎—基礎疾患との関連—。神経内科 55：197—202，2001
- 2) 佐々木良元，葛原茂樹：肥厚性硬膜炎—その免疫異常—。神経内科 55：203—206，2001
- 3) Gutmann L, Hable K: Rheumatoid pachymeningitis. Neurology 13：901—905，1963
- 4) Markenson JA, McDougal JS: Rheumatoid pachymeningitis: A localized immune process. Am Intern Med 90：786—789，1979
- 5) 日野英忠，青戸和子：Rheumatoid pachymeningitis. 神経内科 42：70—72，1995
- 6) 西川 節，坂本博昭，岸 廣成，他：リュウマチ因子陽性の肥厚性硬膜炎の1例。脳神経 48：735—739，1996
- 7) 薬師寺祐介，黒原和博，戸田修二，他：MPO-ANCA 関連の脊髄肥厚性硬膜炎の1例。臨床神経学 42：873—877，2002
- 8) 藤田信也，佐伯敬子，小浦方啓代，他：MPO-ANCA 陽性の肥厚性硬膜炎の臨床的検討。臨床神経学 42：1410，2002
- 9) 延原康幸，湊誠一郎，中原啓一，他：脳神経麻痺を呈した肥厚性硬膜炎の2例。臨床神経学 42：665，2002
- 10) 小浦方啓代，佐伯敬子，宮村祥二，他：珪肺症経過中に発症した抗好中球細胞質抗体（MPO-ANCA）関連疾患の2症例。リウマチ 39：841—846，1999
- 11) 杉山泰二，清水 優，星 明彦，他：P-ANCA (perinuclear type antineutrophil cytoplasmic antibody) が陽性を示し，再発性多発性脳神経麻痺を呈した70歳男性。脳神経 51：825—832，1999
- 12) Kono H, Inokuma S, Nakayama H, et al: pachymeningitis in microscopic polyangitis (MPA): a case report and a review of central nervous system involvement in MPA. Clin Exp Rheumatol. 18：397—400，2000
- 13) Funauchi M, Yoo BS, Sugiyama M, et al: A case of rheumatoid meningitis positive for perinuclear antineutrophil cytoplasmic antibody. A Rheum Dis 59：1001—1002，2000
- 14) Takuma H, Shimada H, Inoue Y, et al: Hypertrophic pachymeningitis with anti-neutrophil cytoplasmic antibody (p-ANCA), and diabetes insipidus. Acta Neurol Scand 104：397—401，2001
- 15) 柳下 章：肥厚性脳硬膜炎の画像診断。神経内科 55：225—230，2001
- 16) 宮田和子，藤井滋樹，高橋 昭：肥厚性脳硬膜炎の臨床特徴。神経内科 55：216—224，2001
- 17) 長嶋淑子：肥厚性脳・脊髄硬膜炎の神経病理。神経内科 55：197—202，2001
- 18) 大越教夫：肥厚性脳硬膜炎の内科的治療。神経内科 55：231—236，2001
- 19) 吉田一成：肥厚性脳硬膜炎の外科的治療。神経内科 55：237—240，2001

---

## Hypertrophic Pachymeningitis —a Case Report and a Review of Literatures—

Ai MIHARA<sup>1)</sup>, Kenjiro MASUDA<sup>1)2)</sup>, Junko MIYAGI<sup>1)</sup>, Yasuo GOTODA<sup>1)</sup>, Koichi SATO<sup>1)</sup>  
Junichi NAGATA<sup>1)</sup>, Hajime MIYAKE<sup>2)</sup>, Yoshiyuki FUJII<sup>3)</sup>

1) Division of General Medicine, Tokushima red cross Hospital

2) Division of Neurology, Tokushima red cross Hospital

3) Division of Pathology, Tokushima red cross Hospital

We reported a 65-year-old woman with pachymeningitis. She was admitted to our hospital because of hoarseness and dysphasia. After admission she showed rapid progression of cranial nerve disorders such as facial palsy and ocular motor palsy. The level of consciousness also decreased, and she tended to be somnolent. Inflammatory reaction (CRP, ESR) was strongly positive, RA, ANA and P-ANCA was positive. CSF showed a slight increase of cell count and a markedly high protein level (cell 19/3mm<sup>3</sup>, protein 272mg/dl). Brain MRI showed right-side diffuse dural thickening and enhancement by Gd. She was diagnosed as having hypertrophic pachymeningitis and began to receive steroid-pulse therapy. Her symptoms subsided gradually. After the second pulsed steroid therapy, she developed melena and empyema, necessitating steroid therapy to be suspended. Almost cranial nerve disorders were improved and MRI also disclosed alleviation of dural hypertrophy, but hoarseness and dysphasia remained.

We considered that autoimmune-mechanism may be involved in hypertrophic pachymeningitis in this case, as several autoantibodies have been detected in this case and steroid therapy was effective. Be involved in hypertrophic pachymeningitis. Hypertrophic pachymeningitis must be borne in mind.

Key words: hypertrophic pachymeningitis, autoantibody, disturbance of consciousness, MRI, meningeal biopsy

Tokushima Red Cross Hospital Medical Journal 9 : 92–96, 2004

---