症例

97歳女性，大腸穿孔の１救命例

三木　章大　湯浅　康弘　増田　有理　藏本　俊輔　松本　大資　松岡　裕
富林　敦司　長尾　妙子　石倉　久嗣　沖津　宏　木村　秀　阪田　章聖

徳島赤十字病院　外科

要　旨

当科における高齢者の手術症例は近年増加傾向であるが，開腹手術は過去３年間で，1,340件中24件（1.8%）であった．予後不良とされる大腸穿孔をきたした97歳女性の１救命例について報告する．2012年７月，急性腹症にて転院搬送された．消化管穿孔に伴う汎発性腹膜炎と診断したが本人の意向により緩和治療を行った．３日間の加療にて，症状緩和が得られたが，最終的には家族の説得により，開腹ハルトマン手術を行った．横行結腸に４cm の穿孔部を認め，腹腔内は高度に汚染されていたが，集学的治療により順調に回復し第19病日，軽快転院となった．超高齢者において術後合併症は，軽度でもしばしば致命的となりうる為，周術期管理の重要性は論を待たないが，特に重症例において本人と家族の意向が異なる場合，手術適応の判断に難渋する．本症例のようなケースは今後増加が予想され，方針決定の一助となるものと考える．

キーワード：超高齢者，大腸穿孔，手術適応

目　的

近年の高齢者の増加および手術，麻酔の進歩に伴い80歳以上の高齢者の手術症例も増加しつつある．しかし，90歳以上の超高齢者の開腹手術に経験する機会は多くない．

今回，予後不良の病態とされる，大腸穿孔をきたした97歳女性の１救命例を経験したので報告する．

症　例

症　例：97歳　女性

主　訴：腹痛，嘔気

現病歴：2012年７月19日に，突然発症した腹痛，嘔気で近医受診．腹膜刺激症状認めたため入院，絶食で経過観察としていたが腹部 CT 検査にて腹腔内 free air を認めたため，当院救急搬送となった．

入院時現症：BP：124/70，HR：95，RR：24，SpO2：93（room air），BT：37.3

意識レベル：清明，腹部左側優位に著明な腹膜刺激症状を認めた．

来院時血液検査所見：WBC：2,730と低下，CRP：24.79と高度の炎症を認め，Plt：19.7，フィブリノーゲン：386，PT-INR：1.24と急性期 DIC 診断基準では２点であった[1]．

来院時腹骨盤部 CT 検査所見：下行結腸の内側，腹腔内に腸内容の漏出を認め，消化管穿孔が疑われた（図１）．

経　過：以上の所見より，下部消化管穿孔による，汎発性腹膜炎と診断した．治療方針についてインフォームドコンセントの結果，本人の希望により保存的治

図１

療・積極的症状緩和の方針となり，補液負荷フェンタニル投与，PIPC/TAZ 投与で経過観察となった．保存的加療にて症状は軽快したものの，入院後３日目の血液検査では WBC：5,520と軽度上昇傾向，BUN：37，Crea：0.94，CRP：29.57と腎障害の悪化などがみられた．また経過観察の CT．で腹腔内 free air の増悪をみとめ（図２，３），最終的には家人の説得に本人が応じる形で手術希望があり，緊急開腹術を行った．

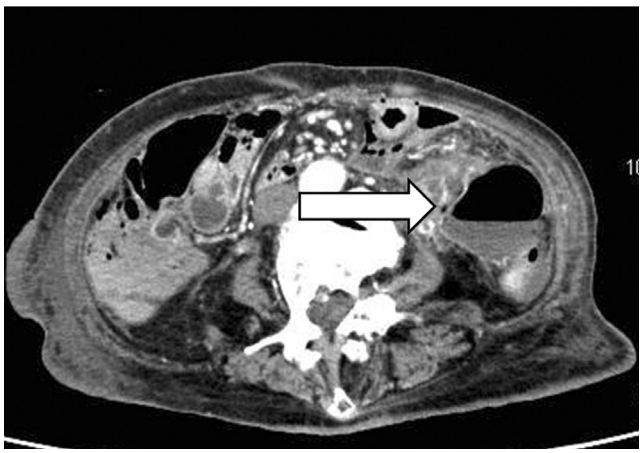

図２

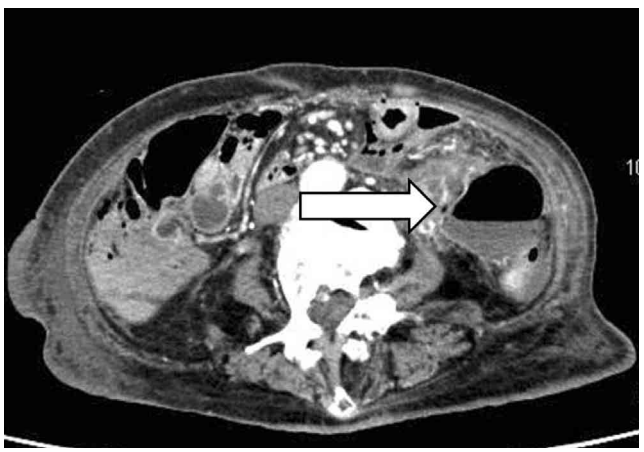

図３

手術所見

正中切開にて開腹．腹腔内には膿性腹水少量と高度炎症を伴った腹膜を認めた．横行結腸周囲に膿汁を認め，左側横行結腸穿孔による汎発性腹膜炎と診断し，ハルトマン手術（結腸左半切除・横行結腸人工肛門造設術）を施行した（図－ope 画像）．

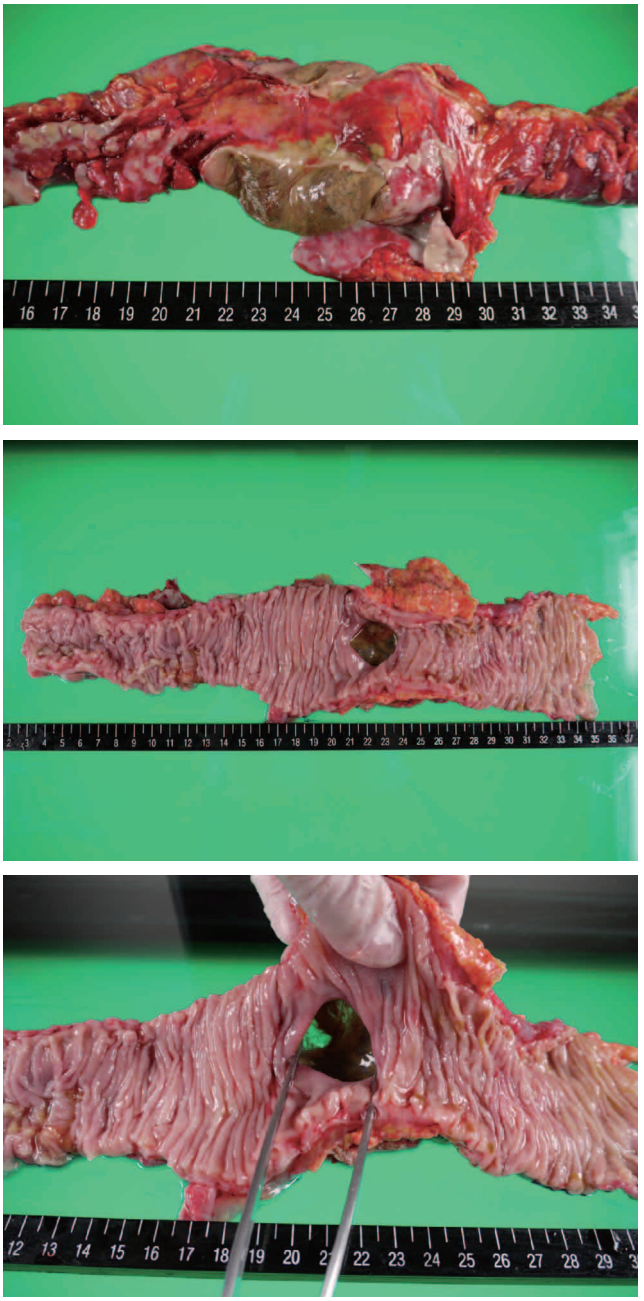

ope 画像

切除標本： 4 cm 径の穿孔を認め，病理組織学的には全層性の潰瘍と腹膜への穿通がみられる．同部には肉下種などの特異的な所見は認めず，非特異的な潰瘍とその穿通の所見であった．

術後経過

術後経過を図４に示す．

術直後から人工呼吸管理を要した．手術当日，高エ

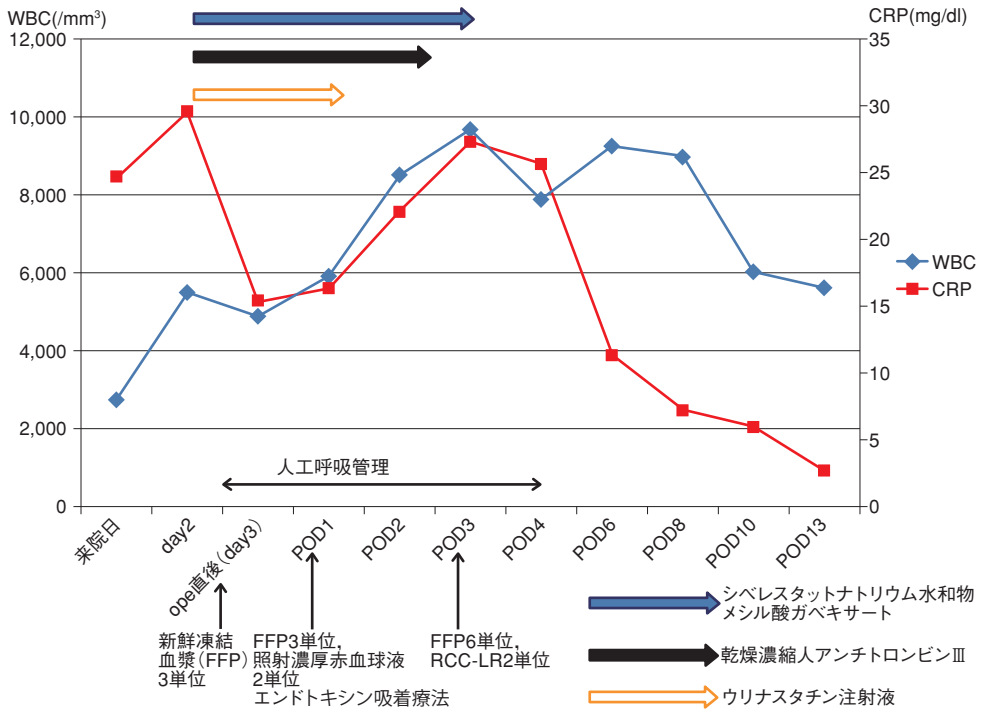

図４　術後経過

ンドトキシン血症に対して血液吸着療法（PMX-20R）を施行した．全身性炎症反応症候群（SIRS）に対してシベレスタットナトリウム水和物を，播種性血管内凝固症候群（DIC）に対しては乾燥濃縮人アンチトロンビン３，メシル酸ガベキサートを使用した．

循環動態，呼吸状態共に安定し，術後第５病日に抜管した．術後13病日には，転院となった．

考　　察

特発性大腸穿孔の概念は1962年に Noussias が提唱したことに始まる[2]．本邦では，坂部らが肉眼的に，乾らが組織学的に定義づけを行い，本邦症例報告の多くはこれらを診断基準としている．男女比は約１：１とほぼ性差がなく，発症年齢は16-90歳まで広く分布しているが，60歳以上が大半を占め，高齢者に多く発症する．好発部位はＳ状結腸が約８割と大部分を占め，穿孔部位は腸間膜対側に発生することが多い．本症は，高頻度に敗血症性 shock を合併し，DIC から MOF へと移行する重篤な疾患であり，未だに死亡率は10～30％と高率である[3]．発症から手術まで16時間以上経過すると死亡率が50％に至るという報告もあり，早期診断と適切な手術形式の選択が重要である[4]．

自験例は90歳以上の超高齢者大腸穿孔の生存例であり，希少な経験であった．医学中央雑誌にて「大腸穿孔」「超高齢者」を key word に検索したところ95歳以上の報告は６例であった．また，認知症の無い超高齢者と家人の治療方針意向が異なったことで治療方針の選択に難渋した１例でもあった．今後はこのような症例は増加することが予想されるが，どんな状況下でも早期に診断，治療することが救命に関して重要であると考えられた．

文　　献

１）第二次多施設共同前向き試験結果報告　急性期 DIC 診断基準　４診断基準．日救急医会誌　2007；18：239

２）Noussias MP：Spontaneous rupture of the bowel. Br J Surg　1962；50：195－８

３）永生高広，高橋学，小笠原和宏，他：超高齢者大腸穿孔の１例．臨外　2008；63：139－41

４）神田光郎，三輪高也，末永昌宏，他：大腸穿孔58例における術前予後不良因子の検討．日腹部救急医会誌　2006；26：381－５

A Case of Successfully Treated Colonic Perforation in a 97-Year-Old Woman

Akihiro MIKI, Yasuhiro YUASA, Yuri MASUDA, Shunsuke KURAMOTO,
Daisuke MATSUMOTO, Yutaka MATSUOKA, Atsushi TOMIBAYASHI, Taeko NAGAO,
Hisashi ISHIKURA, Hiroshi OKITSU, Suguru KIMURA, Akihiro SAKATA

Division of Surgery, Tokushima Red Cross Hospital

Although the frequency of open surgery tends to be higher in super-elderly patients over 90 years of age, we have encountered only 24 such cases among the 1,340 cases (1.8%) in the last 3 years at our hospital. We performed Hartmann's operation without complications for a 97-year-old woman who presented with perforation of the large intestine.

The patient experienced acute abdomen and arrived at our hospital in an ambulance. We diagnosed panperitonitis with gastrointestinal perforation and administered palliative care in accordance with her wishes. Her symptoms improved slightly, however, her family members convinced her to undergo laparotomy. We confirmed a 4-cm perforation in the transverse colon and severe pollution in the abdominal cavity. However, she recovered after receiving postoperative multimodal therapy. On postoperative day 13, she was discharged from the hospital without any complications.

In super-elderly patients, even minor postoperative complications can result in the death of the patient. Thus, the importance of perioperative care cannot be underestimated; however, operation adaptation may be difficult when the intentions of the patient's family are substantially different from those of the patient. We expect the number of such cases to increase in the future; therefore, we report this case, which will serve as a guide for determining the therapeutic strategy in such cases.

Key words: super elderly person, colonic perforation, operation adaptation

Tokushima Red Cross Hospital Medical Journal 18: 84－87, 2013