症例

1歳で発症した遅発性横隔膜ヘルニアの1例

藤井　笑子[1)]　須賀　健一[1)]　大西　敏弘[1)]
中津　忠則[1)]　吉田　哲也[1)]　阪田　章聖[2)]

1）徳島赤十字病院　小児科
2）徳島赤十字病院　小児外科

要　旨

1歳2ヶ月男児の遅発性横隔膜ヘルニアを経験した。主訴は嘔吐であり、胃腸炎として入院し点滴と食事療法で経過観察した。しかし嘔吐が続くため腹部単純X線と胸腹部CT検査を施行し診断に至った。患児は九ヶ月時に肺炎に罹患しているが、その際の胸部単純X線上は横隔膜ヘルニアを疑う像は認めず、今回発症したと考えられた。遅発性横隔膜ヘルニアは出生直後のような重篤な症状を示す事が少なく、診断に苦慮することが多いが、本症の発症時期や症状を検討する必要がある。

キーワード：遅発性横隔膜ヘルニア、胃腸炎

症　例

症　例：平成11年9月16日生まれ、1歳2ヶ月、男児
家族歴：特記すべきことなし
既往歴：9ヶ月時に肺炎に罹患し他院で入院加療される。
現病歴：平成12年12月12日に腹痛を訴え、他院を受診し整腸剤を処方され内服していたが、その夜数回の嘔吐があった。翌日も嘔吐が続くため、再度受診し点滴を受けるが効果なく、12月14日ぐったりしてきたため当院を紹介され加療目的で入院した。
入院時現症：体重8.9kg。体温37.2℃。口唇に軽度のチアノーゼ、顔色は軽度蒼白で咽頭発赤はなし、口腔粘膜は乾燥していた。胸部聴診では異常を認めず。腹部は軽度陥没気味で軟、腸蠕動音は微弱で肝脾腫は認めず、腹部腫瘤は触れなかった。
入院時検査成績：WBC13400／μl（seg 52.8% lym 39.7%），RBC428万／μl，Hb11.4g／dl，Plt33.5万／μl，血糖107mg／dl，CRP 0.4mg／dl 生化学検査では異常を認めなかった。尿検査にも異常を認めず、便培養では一般細菌は陰性でロタ反応も陰性であった。
入院後経過：入院後輸液を開始し、翌日まで絶食にして経過観察したところ嘔気、嘔吐は消失したため、食事を開始した。しかし食べると嘔吐する事が続いた。

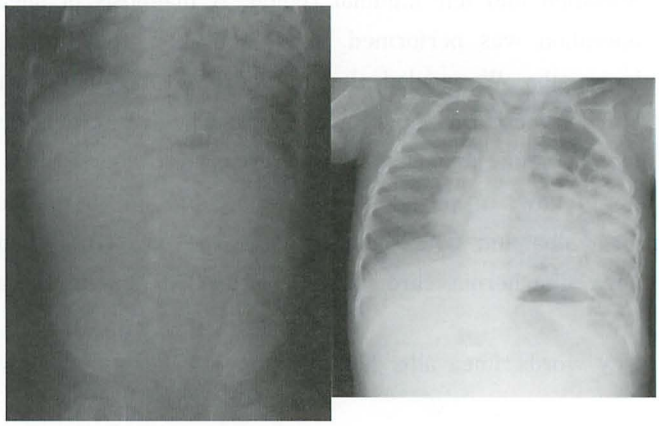

図1　平成12年12月18日（1歳2ヶ月）

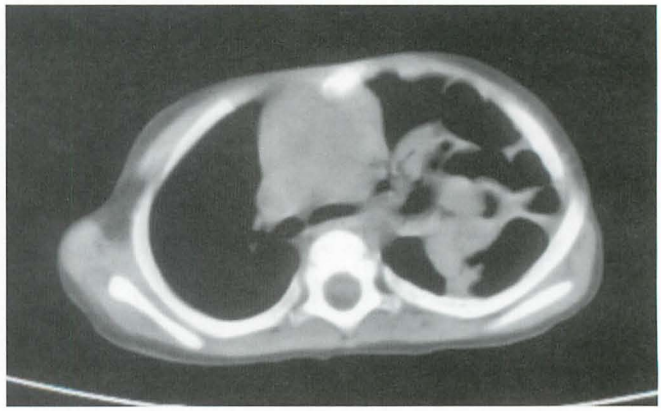

図2

12月18日に腹部単純X線を撮り、左肺野に腸管ガス像を認め（図1）、胸腹部CT検査で左胸腔内に主にcolonと思われる消化管の突出を認めた（図2）。遅発性横隔膜ヘルニアと診断し、同日、当院小児外科にて根治術を施行された。開腹アプローチされ横隔膜左後外側に3cmのヘルニア門を認め、脱出臓器は小腸、大腸であった（図3）。腸回転異常を認めたためLaddの靱帯を切離され右に小腸、左に大腸を還納し欠損孔を修復された。その後、呼吸状態の悪化も生ずることなく12月28日に退院した。

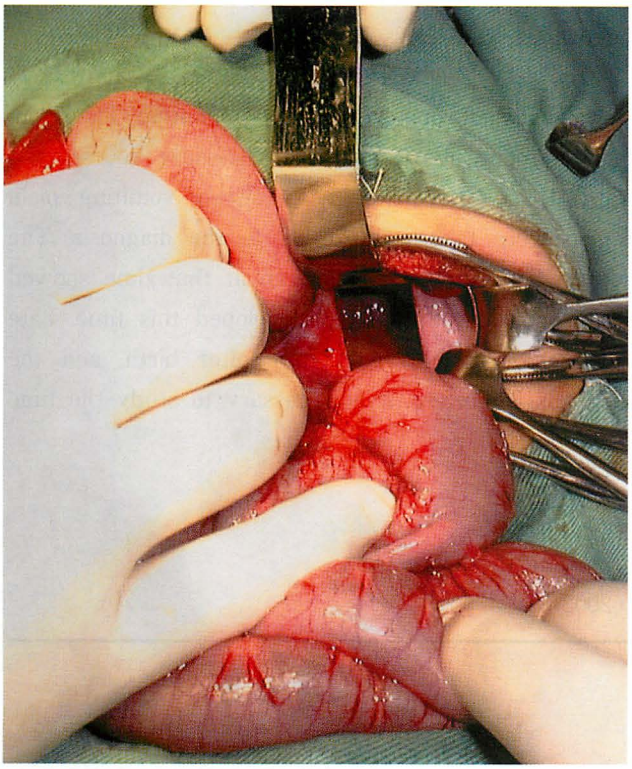

図3　左横隔膜ヘルニア　2000年12月18日　1才　男児

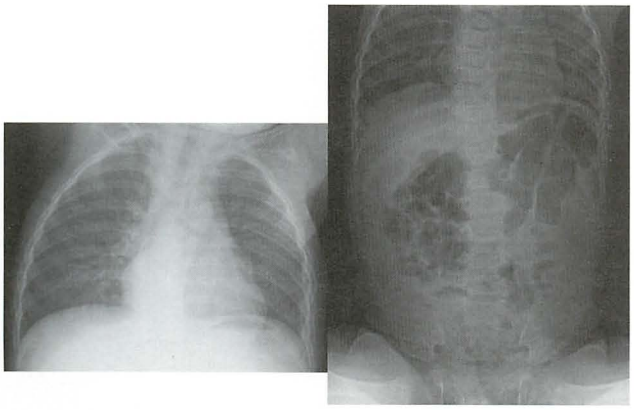

図4　平成11年7月1日（9ヶ月）

考　察

Bochdalek孔ヘルニアは先天性横隔膜ヘルニアでは最も発生頻度が高く、胎生期の胸腹膜孔の閉鎖が左側で遅れる事に加え右側は肝臓により保護されているため左側が4～8倍で多い。また発症時期に関してはBermanらによると生後24時間以内に90%が発症し、遅発性横隔膜ヘルニアの頻度は少なく（5～25%）、生後8週以降の発症は全体の約10%である。[1] 脱出臓器は小腸、大腸の一部が多く呼吸器症状以外に脱出した腸管の通過障害に基づく消化器症状で発症する事もある。[1)~3)] 患児の場合、生後9カ月時に肺炎罹患時の胸部X線像では肺野、横隔膜に異常を認めておらず（図4）、今回の1歳2カ月で発症したと思われる。在胎39週、2885gで出生しているが生直後の呼吸障害は認められていない。その後の発育発達状態も標準であり、ヘルニアの症状は示さなかったため、疾患のある事に気付かれず経過した例であり腸回転異常を伴うものであった。本症の発症の原因は胃腸炎や腸回転異常における腸閉塞の嘔吐のため腹圧が上昇し、かつ胸腔内の陰圧も関係してヘルニアが発生したと考えられた。

遅発性横隔膜ヘルニアは肺低形成の合併も少なく予後は良好であるが本症例は初診時から診断できたわけでない。冬季の乳幼児嘔吐下痢症が流行していた時期であり胃腸炎としての治療を行ったが、しつこい嘔吐は稀ではあるが本症も疑い検査をすすめる必要性を感じた。

結　語

1歳2ヶ月で発症した遅発性横隔膜ヘルニアの1症例を報告した。

腸回転を伴い、消化器症状が主症状であった。遅発性横隔膜ヘルニアは出生直後発症例のような重篤な症状を示す事が少ないが、本症も念頭に置きその特徴について検討することが必要である。

文　献

1）Berman L et al: The latepresenting pediatric Bochdalek hernia: a 20-year review, J Pediatr

Surg, 23：735－739, 1988
2）Hartman GE：Nelson Text book of Pediatrics, 16th ed., p1231－1234, W.B.Saunders Company, Philadelphia, 2000
3）鎌田振吉：横隔膜ヘルニア．小児科診療 62：1801－1806, 1999

A Case of Late Diaphragmatic Hernia that Developed at the Age of One

Shoko FUJII[1], Kenichi SUGA[1], Tosihhiro ONISHI[1], Tadanori NAKATSU[1], Tetsuya YOSHIDA[1], Akihiro SAKATA[2]

1）Division of Pediatrics, Tokushima Red Cross Hospital
2）Division of Pediatric Surgery, Tokushima Red Cross Hospital

We experienced a case of late diaphragmatic hernia in a body of one year and 2 months. The chief complaint was vomiting. The patient was hospitalized for gastroenteritis, and the subsequent course was watched under treatment with drip infusion and diet therapy. However, because of persisting vomiting, plain films of the abdomen and CT of the abdominothoracic region were taken, which led to the diagnosis. The patient contracted pneumonia at the age of 9 months, and plain films of the chest taken at that time showed no signs of diaphragmatic hernia, and therefore, the disease is considered to have developed this time. Late diaphragmatic hernia seldom shows such serious symptoms as observed immediately after birth, and the physician is often perplexed as to what diagnosis should be given. Therefore, it is necessary to study the time of onset of this disease and its symptoms.

Key words：late diaphragmatic hernia, gastroenteritis

Tokushima Red Cross Hospital Medical Journal 7：40－42, 2002