原著

裂孔原性網膜剥離の手術成績

大木弥栄子[1)]　宮本　龍郎[1)]　香留　崇[2)]　矢野　雅彦[1)]

1）徳島赤十字病院　眼科
2）国立高知病院　眼科

要　旨

2004年１月から12月までの１年間に，徳島赤十字病院眼科で強膜内陥術を施行した裂孔原性網膜剥離47例47眼（男性28眼・女性19眼，年齢14～76歳）について，手術成績を検討した．初回復位率は93.6％（44眼），最終復位率は100％（47眼）と良好であった．

当院では，裂孔原性網膜剥離に対して，強膜ジアテルミー，シリコンインプラント，輪状締結術を行っている．本術式は完成された術式であり，習熟した術者が行えば復位率は良好である．

キーワード：裂孔原性網膜剥離，強膜内陥術，復位率

緒　言

裂孔原性網膜剥離に対する手術法は，現在，強膜内陥術と硝子体手術に大別される．徳島赤十字病院眼科では，裂孔原性網膜剥離に対して，強膜内陥術を第一選択として行っている．今回，2004年１月から12月までの１年間に強膜内陥術を施行した症例について検討を行ったので報告する．

対象と方法

2004年１月から12月までに徳島赤十字病院眼科で，裂孔原性網膜剥離と診断され初回から経強膜的手術を施行され，術後３ヶ月以上経過観察が可能であった47例47眼を対象とした．術式は，全例に対し強膜半層切開，ジアテルミー凝固，シリコンタイヤのインプラントを行った．網膜下液排液は46眼に，輪状締結術は41眼に，また必要に応じ，ルームエアを硝子体内に12眼に対して，注入した．

結　果

１．患者背景

症例数は47眼で，患者年齢は14～76（平均年齢53）歳，男性28人，女性19人であった（図）．

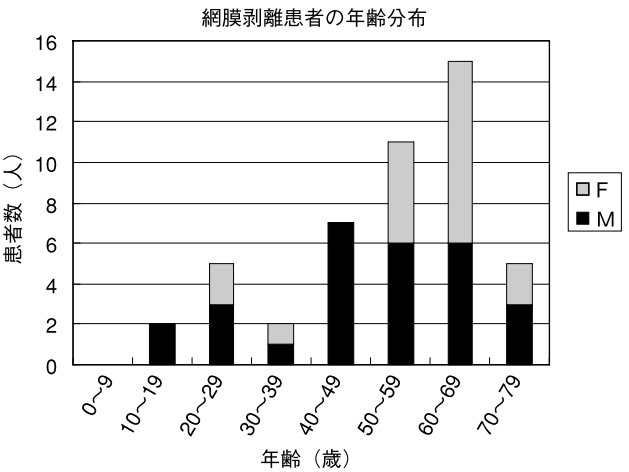

図

２．術前状態・合併症

術前の患眼の状態，合併症として，強度近視が７例，眼内レンズ挿入眼が３例，無水晶体眼が１例，硝子体混濁が３例あった．他，黄斑上膜２例，黄斑円孔１例，強度近視・眼振・網脈絡膜萎縮の合併を１例に認めた（表１）．

３．裂孔の種類

複数の裂孔が認められたものが，13眼あった．

格子状変性巣内の萎縮性円孔が10眼，格子状変性巣辺縁に生じた裂孔が４眼あり，格子状変性巣に関連したものが，最も多かった．格子状変性巣外の弁状・馬蹄形の裂孔が13眼，格子状変性巣外の円孔が５眼，鋸

状円裂孔は１眼であった．裂孔不明は１眼あり，網膜剥離発症の約27年前，外傷による角膜穿孔のため手術の既往があり，散瞳不良となり眼底は透見が困難であった（表２）．

４．初回および最終復位率

初回手術で復位が得られたものは44眼（93.6％）であった．復位しなかった３眼の原因は，硝子体の牽引の増強（１眼），新裂孔（１眼），増殖性硝子体網膜症（１眼）であった．３例全てにエクソプラントを追加し，そのうち硝子体手術を要したものが２例あった．最終的には47眼（100％）が復位した．

５．視力予後

術前に黄斑剥離があった群となかった群に分け，術前・術後の視力の差が，対数視力にて0.2以上の変化を改善・悪化，それ以下を不変として検討した．術後視力は経過観察中の最高視力を採用した．術前黄斑剥離があった群は，16例で，改善は10眼（63％），不変は４眼（25％），悪化は２眼（13％）であった．黄斑剥離がなかった群は31例で，改善１眼（３％），不変は26眼（84％）悪化４眼（13％）であった．

６．合併症

手術中に特記すべき合併症が認められた症例はなかった．

術後合併症として，macular pucker を１例，軽度の硝子体混濁と macular pucker を１例に認めた．長期の下液の残存を２例に認めたが，裂孔は閉鎖していたため経過観察とした．網膜剥離の術後，閉塞隅角緑内障を１例に認め，点滴，内服，点眼にて，眼圧は低下し，約半年後，白内障手術を施行した．稀な合併症であるが，網膜剥離の手術の約１年後にバックル感染による眼内炎を認めた１例に，硝子体手術を施行した．

表１　術前状態・合併症

術前状態・合併症	眼数
強度近視	7
眼内レンズ挿入眼	3
硝子体混濁	3
網膜上膜	2
無水晶体眼	1
黄斑円孔	1
強度近視・眼振・網脈絡膜萎縮	1

表２　原因裂孔の形状

裂孔の形状	眼数
格子状変性巣内の萎縮円孔	10
格子状変性巣辺縁に生じた裂孔	4
格子状変性巣外の弁状・馬蹄形裂孔	13
遊離網膜弁を伴う格子状変性巣外の円孔	5
鋸状縁裂孔	1
多発裂孔	13
裂孔不明	1

表３　術後合併症

合併症	眼数
網膜下液の残存	2
白内障の進行	2
macular pucker	1
硝子体混濁・macular pucker	1
閉塞隅角緑内障	1
眼内炎	1

考　察

裂孔原性網膜剥離の治療は，すべての原因裂孔を閉鎖する事であり，手術方法として，最近では硝子体手術が積極的に行われるようになりつつある．網膜剥離の発症原因を考える上で，硝子体による網膜の牽引は大きな要因の１つであり，硝子体の切除は復位させるために有効な手段である．しかし，手術侵襲による血液網膜関門の破壊，術中の医原性網膜裂孔の形成，再剥離時の増殖性硝子体網膜症への進行などいくつかの欠点も併せもっている．当科では，初回術式として原則的に強膜内陥術を選択し，黄斑円孔剥離，硝子体変性の強い網膜剥離や硝子体混濁の強い症例等については，硝子体手術を選択している．

裂孔原性網膜剥離の手術成績に関して，他施設において初回復位率が80％以上，最終復位率が95％以上と報告されている[1)~8)]．今回の初回復位率93.6％，最終復位率100％という結果は良好であると考えられた．

術後合併症では２例に macular pucker を認め，１例は軽度の硝子体混濁を伴っていたが，視力低下は軽く安定していたため経過観察としている．もう１例では，硝子体手術を施行しているが，約４乳頭径大の大きな裂孔に伴う網膜剥離で術前より硝子体中に多量の

色素上皮細胞を認めており，macular　pucker が発生しやすい例であったと思われる．

術中合併症は，網膜下液の排液時に発生する網膜下出血，裂孔形成などが問題となる事が多い[9]が，今回の検討ではこれらを認めなかった．排液操作は原則として，強膜半層切開床内で強膜を切開し，脈絡膜を露出し，針状電極で創縁を凝固した後に穿刺し行っている．網膜下液が少なく，排液を行わずに裂孔の閉鎖が期待できる場合には施行しなかった．強膜半層切開床内での排液は，排液がほぼ確実に行われ，脈絡膜血管を確認する事ができ，排液時の合併症減少につながっていると考えられる．

今回の検討では，初回・最終復位率とも良好で，再手術を必要とした症例は少なかったと考えられる．網膜復位の原則は，全ての裂孔を閉鎖する事であり，強膜内陥術は安定した術式ではあるが，強膜への侵襲が大きく，再手術の難しさが短所としてあげられる．当科では，裂孔原性網膜剥離に対し，強膜内陥術を第一選択としているが，今後は，術後視機能や合併症などに配慮し，さらに症例を重ね，検討を行いたい．

文　献

1）田近智之，小木曽正博，松村香代子，他：裂孔原性網膜剥離に対する強膜インプラント手術の成績．臨眼　54：1259－1262，2000

2）新田敬子，内藤　毅，塩田　洋，他：徳島大学眼科学教室における最近5年間の網膜剥離手術成績．眼科手術　8：135－137，1995

3）新田敬子，内藤　毅，塩田　洋，他：当教室における最近4年間の網膜剥離手術成績．あたらしい眼科　6：1105－1107，1989

4）山田知之，安原　徹，小泉　閑，他：京都府立医大眼科における網膜剥離の手術成績．眼科臨床医報　96：497－500，2002

5）杉本聡子，小浦裕治，西野耕次，他：高知大学眼科における裂孔原性網膜剥離の手術成績．臨眼　59：677－680，2005

6）板倉宏高，大谷倫裕，岸章　治：網膜剥離における裂孔の形態と手術成績．眼科手術　16：559－562，2003

7）仙波晶子，久保田敏昭，鬼塚尚子，他：国立病院長崎医療センターにおける裂孔原性網膜剥離の手術成績．眼科手術　16：113－116：2003

8）竹林　宏，田中　稔，河瀬泰子，他：裂孔原性網膜剥離の硝子体手術成績．眼科手術　15：241－244，2002

9）横山光伸，出田秀尚，廣瀬晶一，他：強膜インプラントによる網膜剥離手術の合併症．眼科手術　11：383－385，1998

Operative Results for Rhegmatogenous Retinal Detachment

Yaeko OHGI[1], Tatsuro MIYAMOTO[1], Takashi KATOME[2], Masahiko YANO[1]

1) Division of Ophthalmology, Tokushima Red Cross Hospital
2) Division of Ophthalmology, Kochi National Hospital

The results of surgery were examined for scleral buckling carried out on 47 eyes affected by rhegmatogenous retinal detachment in 47 patients (28 males and 19 females; aged 14 to 76) at the Department of Ophthalmology of the Tokushima Red Cross Hospital during the one-year period from January through December 2004. The reattachment success rate after the first buckling procedure was 93.6% (44 eyes), and the final reattachment rate was 100% (47 eyes). Thus the operative results were excellent.

At the hospital, scleral diathermy, silicone implantation and encircling are carried out to treat rhegmatogenous retinal detachment. This procedure has been established and is expected to allow high reattachment rates if performed by experienced surgeons.

Key words: rhegmatogenous retinal detachment, scleral buckling, reattachment rate

Tokushima Red Cross Hospital Medical Journal 11: 33−36, 2006