

原著 当院における薬剤溶出性ステント留置後遅発性及び晩期血栓症の検討

三並 智子 日浅 芳一 細川 忍 當別當洋平 陳 博敏
馬原啓太郎 宮崎晋一郎 小倉 理代 宮島 等 弓場健一郎
鈴木 直紀 高橋 健文 岸 宏一 大谷 龍治

徳島赤十字病院 循環器科

要 旨

背景：薬剤溶出性ステント（DES）は、2004年8月より日本においても一般的に使用されるようになった。DESは、ステント再狭窄に対する予防効果が認められている一方で、慢性期にステント血栓症を起こすことが報告されている。

方法と結果：当院で2004年6月から2007年6月にDESを留置した1,573症例のうち、6ヶ月以上経過し、遅発性及び晩期ステント血栓症により急性心筋梗塞を起こした4症例について検討した。4症例の平均年齢は72.8±8歳で、男性は3症例（75%）であった。リスクファクターとしては、高血圧が3例、糖尿病が3例、喫煙が3例、高脂血症が2例であり、病変部位としては、LADが3例、LCXが1例であった。4症例の平均DES留置期間は17.5ヶ月で、3例が消化管出血や術前であるという事由で抗血小板薬を中止していた。

結論：DES留置例では、抗血小板療法中止に際しては、ヘパリンの使用が必要であり、致死的な出血でない限り、抗血小板薬の継続が望ましいと考えられた。

キーワード：薬剤溶出性ステント、ステント血栓症、抗血小板療法、急性心筋梗塞

はじめに

薬剤溶出性ステント（Drug Eluting Stent:DES）は、2004年8月より、日本においても一般に使用されるようになった。DESは薬剤によりステント表面の新生内膜増殖を長期間抑制し、再狭窄の発生を減少させる。しかし一方で、血管平滑筋の増殖を抑制し、内膜の新生を遅延させるため、慢性期にステント血栓症を起こすことが報告されている。その結果、長期的には通常の金属ステント（Bare Metal Stent:BMS）よりDESの方が血栓閉塞による急性心筋梗塞の発症や死亡率が高かったという報告が欧米から発表された^{1),2)}。

今回我々は2004年6月から2007年6月までの3年間にDESを留置した1,573症例を対象に、当院におけるDES留置後の遅発性血栓症について検討したので報告する。

対象及び方法

2004年6月から2007年6月までの3年間に、当院で

DESを留置した1,573症例を対象とした。留置後6ヶ月以上経過し、ステント血栓症による心筋梗塞の発症について全症例を問診またはアンケートにより調査した。対象症例のうち、遅発性のステント血栓症により急性心筋梗塞を起こした4症例において、年齢、性別、冠危険因子、DES留置期間、抗血小板薬中止の有無とその期間について、それぞれ検討した。

結 果

表1に、遅発性ステント血栓症を発症した4症例の患者背景を示した。

4症例の平均年齢は72.8±8歳で、男性は3症例（75%）であった。リスクファクターとしては、高血圧が3例、糖尿病が3例、喫煙が3例、高脂血症が2例であり、病変部位としては、LADが3例、LCXが1例であった。4症例の平均DES留置期間は17.5ヶ月で、3例が消化管出血や術前であるという事由で抗血小板薬を中止していた。1例のみが、2剤の抗血小板薬内服中に、ステント血栓症を発症した。また、いずれの症例でも、急性冠動脈症候群の急性期にDESは留置

表1 遅発性ステント血栓症を発症した4症例

症例	年齢	性別	冠危険因子	主病変	DES 留置期間	抗血小板薬中止の有無とその期間
1	70	男性	高血圧, 糖尿病 高脂血症, 喫煙	LAD# 7	10ヶ月	バイアスピリン中止 (20日間)
2	80	男性	糖尿病, 喫煙	LCX # 11	24ヶ月	バイアスピリン中止 (1年半)
3	71	男性	高血圧, 喫煙	LAD# 7	22ヶ月	バイアスピリン中止 (12日間)
4	70	女性	高血圧, 糖尿病 高脂血症	LAD# 6	14ヶ月	バイアスピリン100mg プレタール200mg 内服中

せず、待機的にDESを留置したか、もしくは確認造影時の再狭窄に対してDESを留置した症例であった。

当院での遅発性ステント血栓症の代表例として、抗血小板薬の中止後にステント血栓症を発症した症例、抗血小板療法継続中にステント血栓症を発症した症例をそれぞれ1例ずつ示す(表1 症例3と症例4)。

症例3

症例：71歳，男性

冠危険因子：69歳から高血圧，69歳まで喫煙

冠動脈治療歴：2005年10月6日に冠動脈造影を施行したところ，#6 90%，#7 75%，#2 75%と狭窄を認めため，#6，#7に対して10月14日に待機的インターベンションを行った．#6に対してCypher™3.5×13mmを，#7に対してCypher™2.5×18mmを留置した(図1)．残存枝右冠動脈#2に対しては，11月10日にCypher™3.5×18mmを留置した．2006年9月に施行した確認造影検査ではステント留置部の再狭窄は認められず，薬物治療で経過観察し，以後無症状で経過していた．

2007年8月6日に，近医で前立腺癌に対する手術を受けるため，7月30日より抗血小板薬の内服を中止していた．8月10日午前6時頃胸痛が出現し，心電図で急性心筋梗塞が疑われたため当院へ救急搬送された．12誘導心電図：正常洞調律，V1-5でST上昇を認めた．

経過：急性心筋梗塞として，8月10日に緊急冠動脈造影検査を施行した．#7で100%のステント血栓を認めた(図2)．血栓吸引後に3.0mmのバルーンで高圧拡張を行い，再開通に成功した．

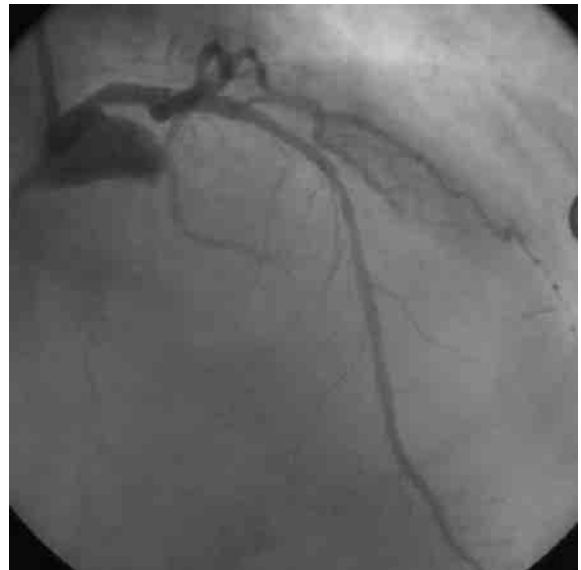


図1 ステント留置時(症例3)

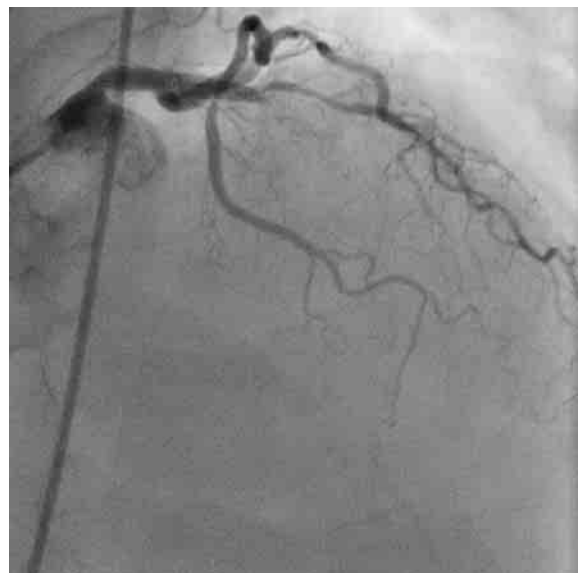


図2 ステント血栓症発症時(症例3)

症例 4

症例：70歳，女性

冠危険因子：高血圧，糖尿病

冠動脈治療歴：2006年2月1日の朝より胸部不快感を自覚し，夕方より症状が増悪したため近医を受診し，急性心筋梗塞を疑われ当院に紹介された．緊急冠動脈造影を施行したところ，#1 100%，#6 75%，#7 50%，#11 50%，#13 25%と狭窄認めため，#1に対してVision™3.0×23mmを留置した．#6に対して，3月14日に待機的インターベンションを施行し，Cypher™2.5×18mmを留置した（図3）．2006年12月21日に施行した確認造影検査では再狭窄は認められなかった．

2007年5月1日，胸痛を自覚し，近医より急性心筋梗塞を疑われ当院に救急搬送された．抗血小板薬は，バイアスピリン100mg・プレタール200mgをいずれも継続中であった．

12誘導心電図：正常洞調律，V1-5でST上昇を認めた．

経過：来院時心原性ショックの状態であり，緊急冠動脈造影を施行したところ，#5 75%，#6 99%，#7 50%と狭窄を認めた（図4）．気管内挿管を行い，人工呼吸管理のもと，IABP挿入後にインターベンションを施行した．#5から#6にかけて，Driver™

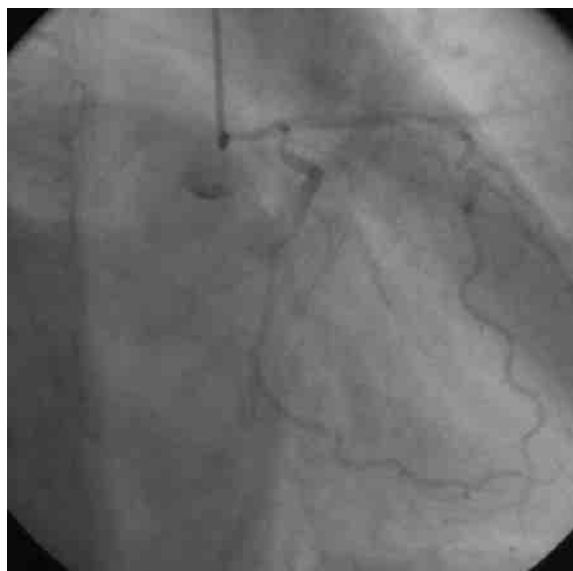


図3 スtent留置時（症例4）

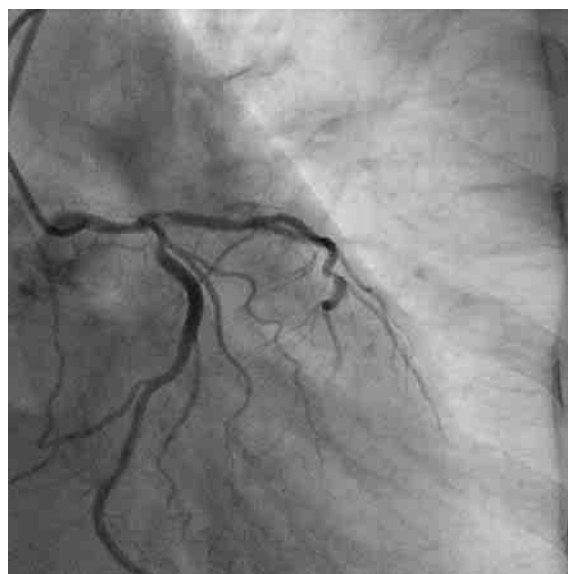

図4 スtent血栓症発症時（症例4）

3.0×18mmを留置した．その後も心不全状態にあり，人工呼吸器，IABP挿入下にICUで血行動態の管理を行った．その後，肺炎，深部静脈血栓症等合併し，徐々に血圧低下，5月16日永眠した．

考 察

ARC (Academic Research Consortium) の基準ではDES留置後30日以降1年以内のstent血栓症をlate stent thrombosis (LST)，1年以降のstent血栓症をvery late stent thrombosis (VLST)と定義する．今回検討した4例のうち，1例がLST，3例がVLSTであった．また，1例は2剤の抗血小板薬を内服していたが，3例は術前などの事由で抗血小板薬を中止しており，DESの遅発性血栓症と抗血小板薬中止が関連している可能性が示唆された．

一方，症例4では抗血小板薬内服中にLSTを発症していた．抗血小板薬内服中に血栓症が起こる原因として，糖尿病患者に関しては，抗血小板薬に対する耐性についての報告がある³⁾．クロピドグレル治療後には血小板再活性化によるクロピドグレル無反応が起こることが知られているが，この報告では糖尿病患者はクロピドグレル反応群と比較して無反応群で有意に多く，かつDES留置後のstent血栓症発症は，クロピドグレル無反応群で有意に高かったとされている．

その他，溶出した薬剤に対するアレルギーや，遅発

性のステント圧着不良，再生した内皮細胞の機能低下，なども血栓症の原因として考えられる．また，抗血小板療法中でも，複数のステントやステント長の長いものを留置した例では血小板の活性化が出現することがあるとも言われており，抗血小板療法に対する抵抗性と遅発性血栓症との関与についてはさらなる研究，検討が必要であると言える．

American College of Cardiology (ACC)，American Heart Association (AHA)は，ステント留置後の抗血小板療法に関して，次のような勧告を出した．①DES留置前に抗血小板薬を12ヶ月継続できるかどうか十分に検討すること，継続が難しい場合はDES以外の治療を選択すること．②12ヶ月以内になんらかの血管内または外科的治療を行う患者にはBMSを留置するか，またはバルーン拡張術による治療を行うこと．③抗血小板薬の必要性，また中止した場合のリスクを患者に対して十分に説明すること．④他科の医師から抗血小板薬の中止を指示されても，中止する際には専門医に相談すること．⑤外科医も抗血小板薬の中止に際しては循環器科医師に相談し，適切な管理について協力すること，などである⁴⁾．

以上のように，遅発性血栓症は，必ずしも抗血小板薬の内服中止後に発症するわけではなく，抗血小板薬を長く内服していても発症することもある．DES留置例では，術前の抗血小板療法中止に際しては，ヘパリンの使用が必要であり，致死的な出血の無い限り，抗血小板薬の継続が望ましいと考えられた．

おわりに

DES留置後に遅発性血栓症による急性心筋梗塞症を

発症した4症例について検討した．DES留置後に全ての抗血小板薬を中止する際には，血栓症の発症を念頭におく必要があり，術前の抗血小板療法中止の際には，ヘパリンの使用が必要と考えられる．

文 献

- 1) Jensen LO, Maeng M, Kaltoft A et al: Stent thrombosis, myocardial infarction, and death after drug-eluting and bare-metal stent coronary interventions. *J Am Coll Cardiol* 50: 463-470, 2007
- 2) Lagerqvist B, James SK, Stenestrand U et al: Long-term outcomes with drug-eluting stents versus bare-metal stents in Sweden. *N Engl J Med* 356: 1009-1019, 2007
- 3) Buonamici P, Marcucci R, Migliorini A et al: Impact of platelet reactivity after clopidogrel administration on drug-eluting stent thrombosis. *J Am Coll Cardiol* 49: 2312-2317, 2007
- 4) Grines CL, Bonow RO, Casey DE Jr et al: Prevention of premature discontinuation of dual antiplatelet therapy in patients with coronary artery stents: a science advisory from the American Heart Association, American College of Cardiology, Society for Cardiovascular Angiography and Interventions, American College of Surgeons, and American Dental Association, with representation from the American College of Physicians. *Circulation* 115: 813-818, 2007

Late Stent Thrombosis Following Drug-eluting Stent Implantation A Single-center Experience

Tomoko MINAMI, Yoshikazu HIASA, Shinobu HOSOKAWA, Yohei TOBETTO, Hirotochi CHEN,
Keitaro MAHARA, Shinichiro MIYAZAKI, Riyo OGURA, Hitoshi MIYAJIMA, Kenichiro YUBA,
Naoki SUZUKI, Takefumi TAKAHASHI, Koichi KISHI, Ryuji OHTANI

Division of Cardiology, Tokushima Red Cross Hospital

BACKGROUND: The risk of late stent thrombosis (LST) following drug-eluting stent (DES) implantation may extend beyond the initial period after successful implantation.

METHODS: We evaluated the incidence, timing, and clinical outcomes of patients who presented with DES-related late (> 6 months) angiographic thrombosis. Between 6/2004 and 6/2007, a total of 1573 patients underwent DES implantation (Cypher stent) at our institution. Dual antiplatelet therapy was recommended for 3 months.

RESULTS: We identified four patients (0.3% of the total patients treated with DES) with definite LST. Their mean age was 72.8 +/- 8 years. 3 patients (75%) were male and 75% (3/4) had diabetes. All patients were presenting acute myocardial infarction. Cardiovascular mortality was 25% (1/4). All cases of LST, except one, occurred after antiplatelet treatment was discontinued due to gastrointestinal bleeding or operation of non cardiovascular surgery.

CONCLUSION: We found that LST occurred infrequently (0.3%) beyond the period recommended for dual anti-platelet pharmacotherapy. Major adverse cardiac events following LST are substantial at 6 months and thus deserve careful clinical attention. Discontinuation of antiplatelet therapy is not recommended for the reason of minor bleeding.

Key words: drug-eluting stent, late stent thrombosis, antiplatelet therapy, acute myocardial infarction

Tokushima Red Cross Hospital Medical Journal 13:27-31, 2008
