症例

巨大精巣癌の１例

奈路田拓史[1)]　笠井　利則[1)]　上間　健造[1)]　山下　理子[2)]　藤井　義幸[2)]

１）徳島赤十字病院　泌尿器科
２）徳島赤十字病院　病理部

要　旨

症例は35歳，男性．2008年６月初診．主訴は巨大な右陰嚢部腫瘤．７-８年前より右陰嚢部の腫大に気づいていた．徐々に増大し，初診時は成人頭大．視触診・エコー検査で右精巣腫瘍と診断．LDH 7913(110-220)，HCGβ 16.70(<0.1)，AFP 13.89（1.09-8.04），躯幹CTと骨シンチでは明らかな転移を認めず．2008年７月に右高位精巣摘除術を行った．摘除精巣は23×17×17cm，1836gであった．組織診断は，Germ cell tumor（one histological type）of the testis, Seminoma，pT２であった．術後にHCGβとAFPが正常化したため，病理追加切り出しを行ったが，Seminoma以外の組織像は認めず．病期はpT2N0M0S3，Stage ISと診断した．追加治療なしで経過観察を選択した．現在，術後，１年５ヶ月を経過したが，再発転移を認めていない．

キーワード：巨大精巣癌，胚細胞腫瘍，セミノーマ

はじめに

精巣癌(胚細胞腫瘍)自体はまれな疾患ではないが，巨大な精巣癌は，本邦では60例ほどしか報告されていない．巨大精巣癌は明確に定義されていないものの，400g（正常精巣の約20倍）以上と考えられているようである．われわれは，23×17×17cm，1836gの右巨大精巣癌の症例を経験したので報告する．

症　　例

患　者：35歳，未婚男性
主　訴：陰嚢部腫瘤
合併症：なし
既往歴・家族歴：特記事項なし
現病歴：７-８年前から右陰嚢内容の腫大に気づいていたが放置．徐々に増大し，日常生活や仕事上に支障をきたすようになった．上記主訴にて，2008年６月に近医外科受診し，精巣腫瘍が疑われたために，2008年６月に当院泌尿器科紹介初診．視診・触診・陰嚢部超音波検査にて右精巣腫瘍と診断した．
現　症：身長171cm，体重64kg，体温36.5℃．陰嚢部の腫瘤は成人頭大であった（図１）．疼痛や圧痛はな

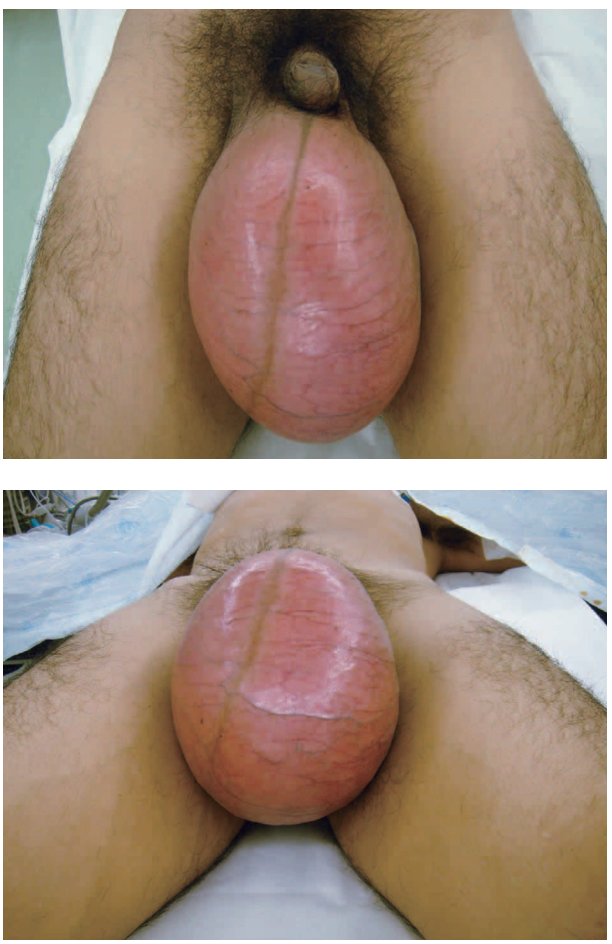

図１　初診時の陰嚢部所見（右精巣腫瘍）

かった．触診では，右精索への浸潤はないと判断した．表在性リンパ節は触知しなかった．

血液検査所見：WBC 6810/mm^3（Neu 62.3%），RBC 577×10^4/mm^3，Hb 18.1g/dl，Ht 51.9%，Plt 26.7×10^4/mm^3，CRP 0.03mg/dl，LDH 7913U/l（110-220），AFP 13.89ng/ml（1.09-8.04），HCGβ 16.70 ng/ml（<0.1）．

尿検査所見：異常なし．

画像所見：病期診断目的のCT・骨シンチでは，後腹膜リンパ節転移は認めなかった．また，肺・肝・骨などの遠隔転移も認めなかった．

診断および臨床経過：2008年７月に右高位精巣摘除術を施行した．腫瘍は陰嚢壁との癒着はなく，剥離は容易であった．術中所見でも，腫瘍の精索への浸潤がないと判断した．摘出腫瘍は23×17×17cm，1836gであった（図２）．腫瘍割面は充実性，不均一，肉眼的に正常精巣組織は認められなかった（図３）．病理組織診断は，Testicular cancer，germ cell tumor，one histological type，seminoma，pT２であった（図４，５，６）．AFP染色は陰性，STC(－)であった．術前の画像診断，腫瘍マーカーの結果もあわせて，病期診断は，pT2N0M0S3, stage ISと診断した．術後に，LDH，AFP，HCGβは正常化した．術後経過は良好であった．術後にPET-CTも撮影したが，明らかな転移巣

図２　摘出精巣腫瘍

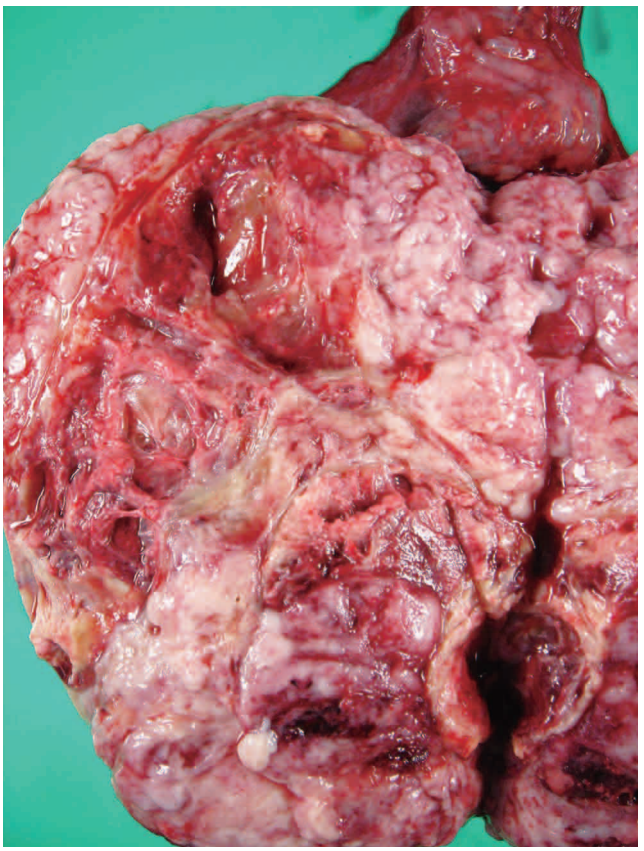

図３　摘出精巣腫瘍（割面）

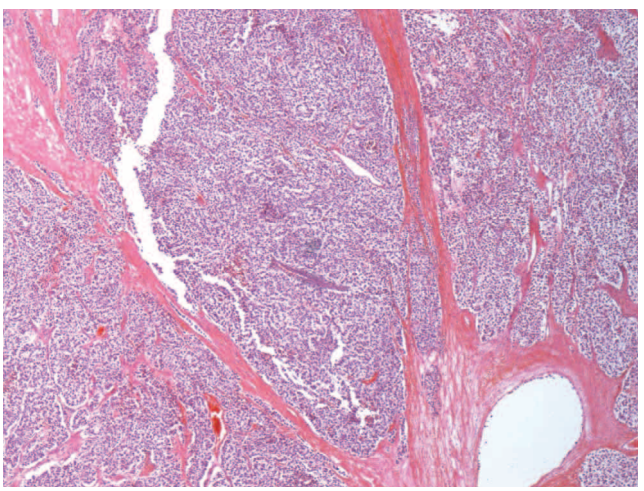

図４　右精巣癌組織像（H.E.染色，20×）

は認めなかった．腫瘍摘出後に，AFP・HCGβが正常化したことより，摘出腫瘍の病理再検討を行ったが，非セミノーマ性胚細胞腫瘍成分やSTCは認めなかった．術後4ヶ月で，陰嚢局所は腫脹なく，QOL（quality of life）は向上した（図7）．摘出腫瘍の病理組織診断と病期診断の結果から，術後補助療法は実施せず，無治療経過観察中である．

考　察

巨大精巣癌の明確な定義はないが，正常精巣の約20倍，400g以上の精巣癌を，巨大精巣癌として扱うことが多いようである．本邦では60例以上が報告されており，セミノーマで最大のものは約8000g，非セミノーマで最大のものは約7000gの症例が報告されているが[1]，いずれも手術前に化学療法が実施されており，腫瘍の大きさ（重量）は，化学療法前の推定のものである．海外の報告は多くはないが，摘出した精巣腫瘍の大きさとして，29×20×16cm，4850gの4kgを超える報告がある[2]．

過去においては，巨大な精巣癌は，転移ポテンシャルが低く，遠隔転移を起こさず，局所で緩徐に発育す

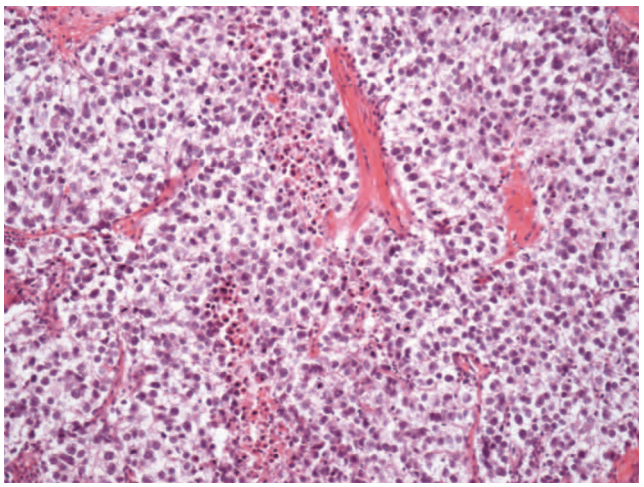

図5　右精巣癌組織像（H.E.染色，100×）

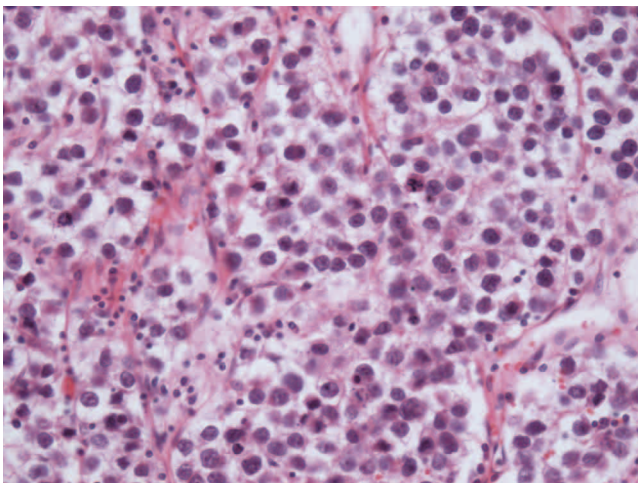

図6　右精巣癌組織像（H.E.染色，200×）

図7　術後4ヶ月の陰嚢部所見

る傾向があるがゆえに，巨大化すると考えられ，セミノーマの報告が多く[3]，予後は比較的良好と考えられてきた．最近では，非セミノーマの巨大精巣癌も報告され，診断時に陰嚢皮膚へ浸潤している症例[4]や，すでに転移を有する進行癌[1),5]も報告されている．現在は，腫瘍重量・腫瘍の大きさと予後の間に相関はなく，病期診断に応じて，治療方針を決定する必要があると考えられている．

停留精巣など，非触知精巣に発生する精巣癌は，症状がないまま，気づかないままに巨大化する可能性はあると考えられる．停留精巣に発生した巨大精巣癌の報告も散見される[1),6]．陰嚢内の精巣から発生する精巣癌は，患者自身がみて触知できるにも関わらず，巨大になるまで放置される理由は，受診までの期間が長いことがあげられる．病態を認識している患者側の不安や心配，困惑や気おくれが，受診を阻む理由であったり，知識の欠如や重大に考えていないことなどが指摘されている[2]，未婚症例が多いようである．その他には，転移が早期には起こらず，局所症状以外の臓器症状が出にくいために，巨大化するまで受診を躊躇する可能性なども考えられる．

自験例も，本人がソケイヘルニアと自己判断して放置していた．腫瘤の大きさが日常生活の支障となり，近医外科を受診した．初診医が精巣腫瘍の可能性を指摘したのが，泌尿器科受診理由であった．

当初は，AFP と HCGβ の軽度高値があり，非セミノーマ性胚細胞腫瘍の可能性（非セミノーマ性胚細胞腫瘍の混在）も考慮していた．組織診断は，pure seminoma，STC（－）であった．術後，AFP，HCGβ とも正常化したために，再度，摘出組織で病理学的再検討を行ったが，seminoma 以外の組織は認められなかった．再検討でも STC（－）であった．最終的に，精巣癌，セミノーマ，pT2N0M0S3，stage ⅠS と診断した．

自験例は，組織検索で，セミノーマ以外の腫瘍成分が証明されなかったために，stage Ⅰセミノーマとして，術後の治療方針を検討した．当科では，精巣胚細胞腫瘍，stage Ⅰ（セミノーマ症例・非セミノーマ症例）に対して，サーベイランスを行った症例を報告した[7]．Stage Ⅰセミノーマに対する高位精巣摘除術後の方針は，予防的放射線予防照射か，サーベイランスかは議論の余地があると思われる．放射線治療による固形癌の発生する危険性や，サーベイランスによる再発率が約20％であることなどがあげられる．サーベイランスの80％は不必要な治療を受けずにすむことになるが，20％は再発（転移）を認めた時点で，放射線治療や化学療法（抗癌剤治療）が必須となる，場合によってはその後，転移巣に対する手術治療が必要となり，患者側には大きな治療侵襲を強いることになる．pT2 は再発転移を起こす risk factor のひとつである．

患者と家族には上記の内容を説明した上で，サーベイランスを選択した．手術から１年は，３ヶ月ごとの CT チェックと腫瘍マーカーチェックを行った．初回治療（右高位精巣摘除術）から，１年５ヶ月が経過したが，明らかな再発転移は認めていない．しかしながら，セミノーマの stage Ⅰサーベイランス群の再発転移時期の中央値は13-17ヶ月，２年以降の遅発再発転移率は4.8％とされており[7]，今後も，Close follow up は必須である．術後に陰嚢部の腫瘤が消失したことで QOL は向上し，追加治療を実施せず経過した１年５ヶ月間は，現時点では，有益であったと考えられるが，現状が維持できるかどうかは，まだしばらく，定期的な通院とチェックが必要であり，その旨，本人・家族にも十分説明している．

ま と め

35歳の巨大精巣癌の症例を経験した．高位精巣摘除術を施行した．腫瘍は1836g であった．病理診断は Testicular cancer, one histological type, seminoma, pT２であった．臨床病期は pT2N0M0, stage Ⅰ S で，サーベイランスを選択した．術後１年５ヶ月経過したが，再発や転移を認めていない．手術により，QOL が向上した．

文　献

1）Kin T, Kitsukawa S, Shishido T et al：Two cases of giant testicular tumor with widespread extension to the spermatic cord：usefulness of upfront chemotherapy. Hinyokika Kiyo 45：191－194，1999

2）Tomaskovic I, Soric T, Trnski D et al：Giant testicular mixed germ cell tumor：a case report. Med Princ Pract 13：111－113，2004

3）Saiko Y, Suzuki A, Saito I et al：Giant semi-

noma of the left testis : a case report. Hinyokika Kiyo 38 : 85－87, 1992
4) Hyouchi N, Yamada T, Takeuchi S et al : Giant testicular tumor associated with scrotal gangrene : a case report. Hinyokika Kiyo 43 : 237－240, 1997
5) Fujita K, Tsujikawa K, Murosaki N et al : A giant testicular tumor detected with dyspnea due to lung metastases : a case report. Hinyokika Kiyo 47 : 599－604, 2001
6) Hirai K, Kita K, Mikata K et al : Giant seminoma in abdominal retention of the testis manifested with unilateral leg pain : a case report. Hinyokika Kiyo 51 : 471－474, 2005
7) 笠井利則，奈路田拓史，上間健造，他：Stage Ⅰ精巣胚細胞腫瘍でサーベイランスを選択した2例．徳島赤十字病医誌 12 : 127－132, 2007

Giant testicular cancer : A case report

Takushi NARODA[1], Toshinori KASAI[1], Kenzo UEMA[1], Michiko YAMASHITA[2], Yoshiyuki FUJII[2]

1) Division of Urology, Tokushima Red Cross Hospital
2) Division of Pathology, Tokushima Red Cross Hospital

A 35-year-old man visited our hospital for gradual swelling of his right scrotal contents for the past 7 - 8 years. We diagnosed a right testicular tumor this size of which was about the size of an adult head. Lactate dehydrogenase level was 7,913 U/L, alpha-fetoprotein level was 13.89 ng/ml, and human chorionic gonadotropin beta subunit level was 16.70 ng/ml. Computed tomography and bone scintigraphy did not reveal any abnormal findings. Right high orchiectomy was performed in July 2008. The size of the resected tumor was 23×17×17 cm, and its weight was 1,836 g. The pathological diagnosis was testicular carcinoma, germ cell tumor, one histological type, seminoma, pT2. The levels of alpha-fetoprotein and human chorionic gonadotropin beta subunit were normalized after surgery. Pathoclinical stage was pT2N0M0S3, stage ⅠS. The patient received no further therapy. There has been no recurrence or metastasis 17 months after the operation.

Key words : Giant testicular cancer, Germ cell tumor, Seminoma

Tokushima Red Cross Hospital Medical Journal 15 : 95－99, 2010