症例

術前化学療法が奏効したAFP産生胃癌の2例

辻　真一郎[1)]　沖津　宏[1)]　松本　大資[1)]　古川　尊子[1)]　木原　歩美[1)]
松岡　裕[1)]　浜田　陽子[1)]　湯浅　康弘[1)]　石倉　久嗣[1)]
木村　秀[1)]　阪田　章聖[1)]　藤井　義幸[2)]　山下　理子[2)]

1）徳島赤十字病院　外科
2）徳島赤十字病院　病理部

要　旨

Docetaxel＋TS-1＋CDDP（DCS）による術前化学療法が奏効したAFP産生胃癌を報告する．【症例1】66歳男性．AFP 333ng/ml，cT2N3M1で，DCSによる術前化学療法施行．PRを得，AFPも45ng/mlと低下し胃全摘施行．術後病理組織ではypT0N1M0で原発巣はGrade 3の効果，リンパ節はGrade 2であった．一部AFP染色陽性であった．TS-1術後補助療法を行い再発はない．【症例2】61歳男性．AFP 1021ng/ml，cT4N1M0で，DCSの術前化学療法を施行．PRでAFPも128ng/mlで胃切除施行．ypT3N2M0でリンパ節転移はあったがGrade 2でAFP染色陽性であった．再発なくTS-1術後補助療法を行っている．【まとめ】AFP産生進行胃癌に対し，DCSによる術前化学療法が有効であると考えられた．

キーワード：AFP産生胃癌，術前化学療法，Docetaxel，TS-1，CDDP

はじめに

Alpha-fetoprotein（以下，AFP）産生胃癌は肝転移やリンパ節転移を来たしやすく予後不良な疾患群であると考えられている．今回，我々は進行胃癌に対し化学療法が著効した2例を経験したので報告する．

症 例 1

症　例：66歳，男性
主　訴：体重減少
既往歴：HBs抗原陽性のため，定期経過観察中であった．
現病歴：平成18年2月，腹部超音波検査を施行し，腹腔内リンパ節腫大を指摘された．腹部CTでは肝腫瘤は指摘できず，肝十二指腸間膜，傍大動脈リンパ節腫大を認めた．上部消化管内視鏡検査で胃噴門部直下に4 cm大の1型腫瘤を認め生検でgroup Vの診断の後，精査加療目的で当科紹介となった．
現　症：身長178cm，体重72kg．貧血黄疸なし．腹部は平坦，軟で理学所見に特記すべき所見はなかった．
初診時血液検査所見：血液一般検査，生化学検査所見に異常所見はなかった．腫瘍マーカーはAFPが333ng/mlと上昇していた．
腹部造影CT所見：＃12，＃16b1リンパ節腫大を認めた．肝臓に腫瘤性病変は認めなかった（図1a，b）．
腹部造影MRI所見：CTと同様にリンパ節腫大を認め，肝臓に腫瘍性病変も認めなかった．
上部消化管内視鏡検査所見：胃噴門直下に4 cm大の1型腫瘤を認めた（図3a）．生検でpapillary adenocarcinomaの診断を得た（図4a）．
上部消化管透視検査：噴門部直下に約4 cm大の腫瘤を認めた．

以上より，噴門部進行胃癌，2型，4×3 cm，cT2（MP）N3M1（LYM＃16）：Stage Ⅳと診断した．根治切除は困難と考え，化学療法を選択した．regimenは（表1）のごとくでTS-1/CDDP/TXT療法を行った．血液毒性はGrade 1であったもののGrade 3の悪心が出現したため化学療法は2週目で中止した．
化学療法後の画像検査所見：内視鏡検査で1.5×1 cm大に縮小（縮小率87.5%）（図3b），リンパ節は＃12，＃16b1ともPRが得られ，それぞれ60%，91%の縮小率であった（図2a，b）．

a

b

図 1

a

b

図 2

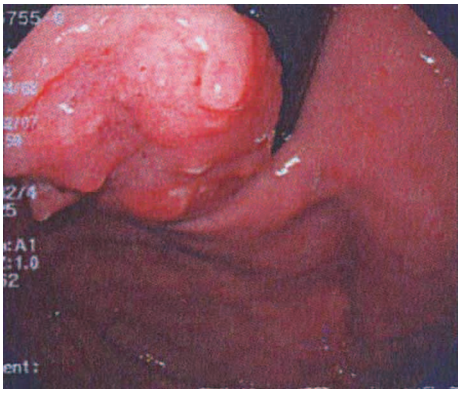

a

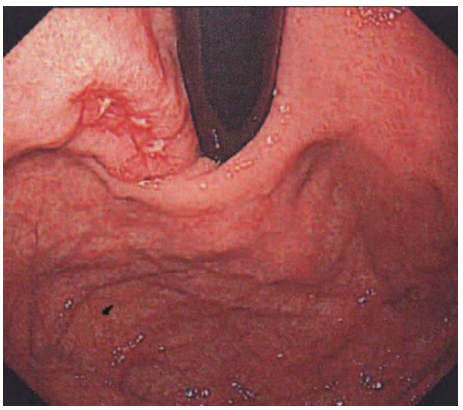

b

図 3

手術所見：腹部正中切開で開腹．＃16リンパ節を検索するも腫大はなかった．しかし，肝十二指腸間膜リンパ節は腫大し，瘢痕様の硬化を認めた．これらの郭清を伴う胃全摘術を行った．術後経過は良好で第13病日軽快退院となった．

切除標本所見：２型，2.5×２cm であった（図５）．

病理組織学的検査所見：原発巣は癌組織の遺残はなく組織学的に Grade３の治療効果が得られた（図３b）．また，郭清リンパ節のうち，＃12リンパ節は瘢痕化し，＃７リンパ節の１/７個のみ腫瘍の残存を認めたが grade２の効果が得られた．また，これらは AFP 染色で陽性であり，病理組織学的にも AFP 産生胃癌のリンパ節転移と診断した（図４b）．さらに，ypT0N1M0 であった．

症 例 2

症　例：61歳，男性

主　訴：腰痛

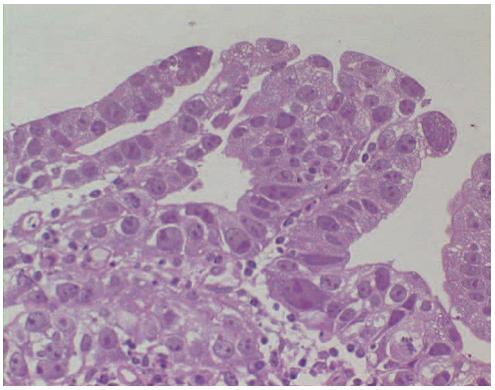

a

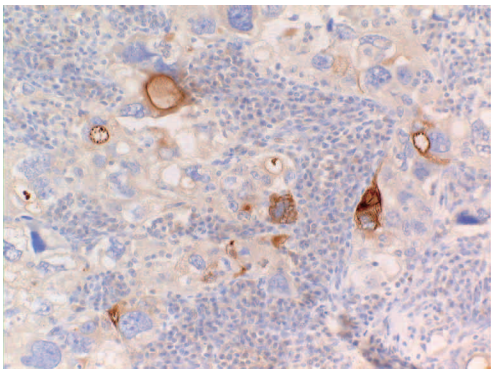

b

図 4

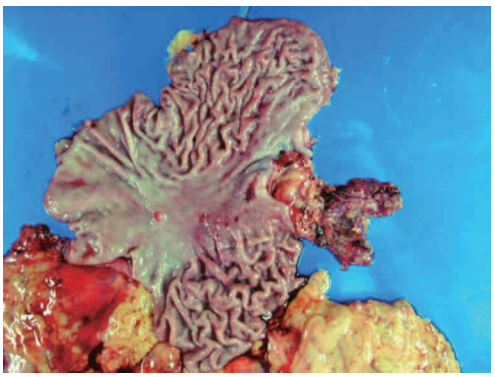

図 5

表 1

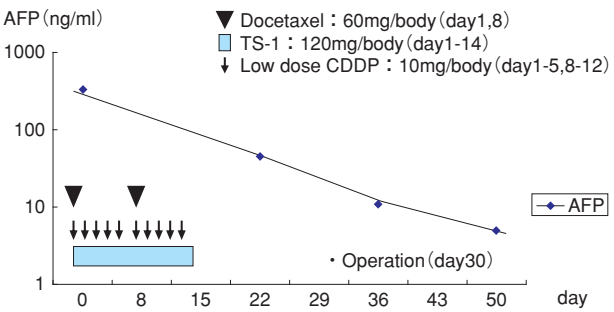

既往歴：特記事項なし

現病歴：2009年９月に腰痛あり精査を受けた．上部消化管内視鏡を施行され前壁～胃体部中部前壁に２/３周以上を占める２型腫瘍を認め当院紹介となった．

現　症：身長166cm，体重44kg．貧血あり，黄疸なし．腹部平坦軟，右腹部に腫瘤触知する．表在リンパ節触知しなかった．

初診時血液検査所見：貧血，炎症反応高値，腫瘍マーカー，CEA，CA19-9，AFP の上昇が認められる．AFP は1021ng/ml であった．

腹部造影 CT 所見：胃体部を中心に後壁の一部を除いてびまん性に広がる著明な壁肥厚を認める．周囲脂肪識内にリンパ節腫大を認める（図６a，b）．

上部消化管内視鏡検査所見：幽門輪口側の前壁～胃体中部前壁を首座に小弯大弯側に拡がる２型腫瘤を認めた（図８a）．生検で papillary adenocarcinoma の診断を得た（図９a）．

上部消化管透視検査：体部小弯を主体に大きな隆起性病変を認める．

以上より，進行胃癌，１型，４×３cm，cT4b（SI）N1M0：Stage Ⅲb と診断した．根治切除は困難と考え，術前化学療法を選択した．Regimen は症例１と同様に，（表２）の如くで TS-1/CDDP/TXT 療法を行った．有害事象は見られず，治療前にあった貧血も改善した．

化学療法後の画像検査所見：内視鏡検査では原発巣は縮小傾向を示し（図８b），CT では治療前に見られたリンパ節腫大は縮小している（図７）．

手術所見：上腹部正中切開で開腹．開腹時腹水なし，肝転移なし，播種なし．＃３，４d のリンパ節サイズの大きいもので８mm 程度であったが，白色調を帯び転移が疑われた．これらの郭清を伴う幽門側胃切除を行った．術後経過は良好で第11病日軽快退院となった．

切除標本所見：３型，６×５cm であった（図10）．

病理組織学的検査所見：リンパ節転移が認められたが変性強く，Grade２の効果を得ることが出来た．腫瘍細胞の一部は AFP 染色陽性であり，病理学的にも AFP 産生胃癌のリンパ節転移と診断した（図９b）．また，ypT3（SS）N2M0：Stage Ⅲa であった．

a

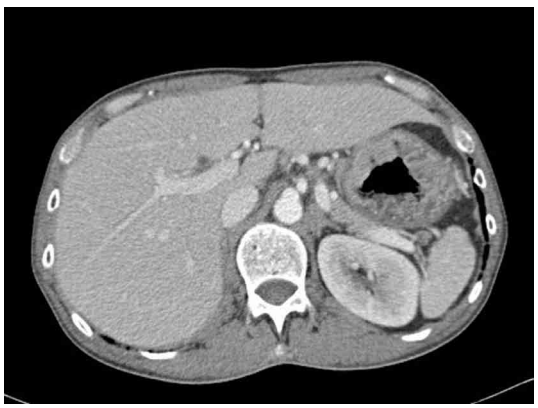

b

図 6

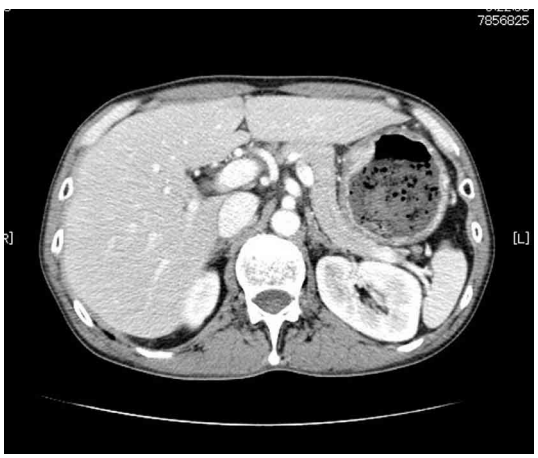

図 7

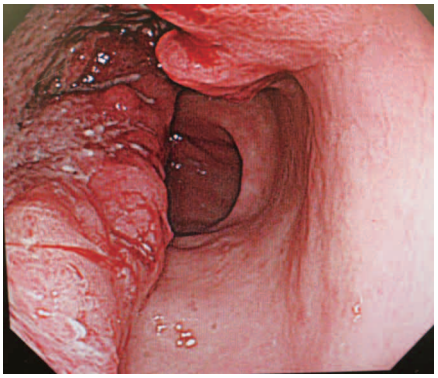

a

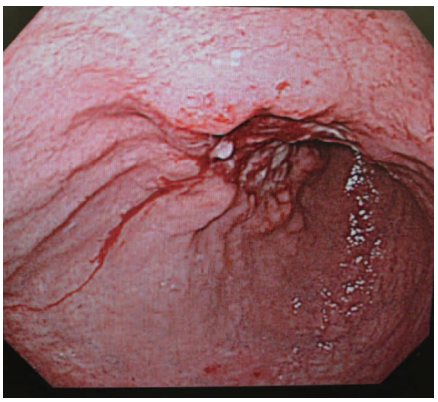

b

図 8

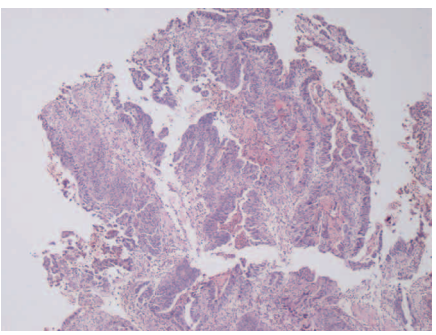

a

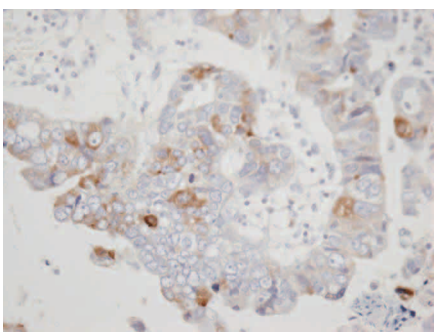

b

図 9

図10

表 2

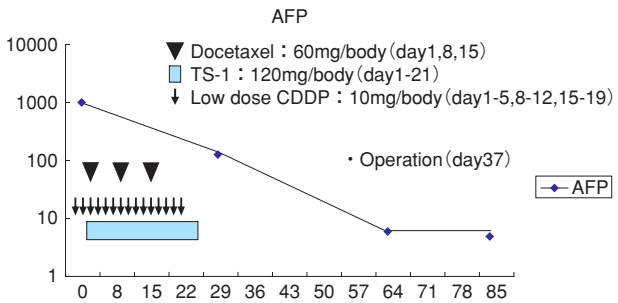

考　　察

AFP 産生胃癌は1970年に Bourreille ら[1]の報告以来，予後不良の悪性腫瘍として知られている．AFP 産生胃癌を定義する明確な基準は定められていないが，過去の報告例をもとにすると，術前から血清 AFP が高値で胃癌の消長と相関を示し，免疫組織学的に癌細胞で AFP 産生を確認できたものを AFP 産生胃癌としている[2]．その頻度は全胃癌の２～９％程度[3]で Chang ら[4]は AFP 胃癌の特徴として早期胃癌が少ないこと，肉眼的には Borrmann２，３型で stage の進行した症例が多いことを挙げている．

一方，AFP 産生胃癌は早い時期から肝転移を生じるものが多く，同時性，異時性を合わせると約60～70％と陽性率が高い[5]．また，平均生存期間は7.3ヵ月[6]～13.5ヵ月[7]と報告され予後規定因子でもあることから積極的な肝転移の検索が必要である．HBs 抗原陽性とのことで，症例１では，当初原発性肝癌による AFP 上昇も考え造影 CT，MRI，腫瘍シンチなども行ったが肝腫瘤は同定できず，臨床的に前述の AFP 産生腫瘍に合致したため，AFP 産生腫瘍に矛盾しないと考えた．

一方，治療に関し特にリンパ節転移や肝転移の陽性率が高いため，外科切除以外の補助療法が重要である．今回の２症例でも発見時に肝転移は認めなかったものの進行胃癌であり，全身化学療法を行った．

AFP 産生胃癌では一般的に化学療法に対する感受性は高いとされておりさまざまな使用薬剤・使用経路による報告がなされているが標準的な regimen は確立されていない．過去の報告例をみると AFP 産生胃癌に対する TS-1 を用いた化学療法の本邦報告例は単剤がほとんどで，併用療法に関し CDDP を用いた報告が散見されるのみである[8]．一方，進行再発胃癌に対する化学療法について近年 TS-1 を key drug としてさまざまな併用療法が検討されており，TS-1/CDDP 療法の奏効率76.2％[9]，TS-1/TXT の奏効率71.4％[10]といずれも高い奏効率が報告されている．Docetaxel は微小管の重合促進脱重合阻害作用により，細胞周期 G2/M 期に阻害作用を有し，他剤と交叉耐性のない期待される薬剤で，単剤でも進行・再発胃癌に対する後期第２相試験での奏効率は23.7％と報告されている[11),12]．

本例では biochemical modulation を期待して TS-1 と CDDP を併用した．一方 Docetaxel を追加した理由として，前述の通り抗腫瘍機序が異なり，単剤でも効果が証明されていること，5-FU 系薬剤との組み合わせにより，相乗効果が認められていることが挙げられる[13),14]．

今回の２症例では画像や AFP 値で著明な抗腫瘍効果が確認でき，病理学的にも原発巣は CR が得られ，今後本治療が AFP 産生胃癌に対し有効な治療法となりえることが考えられた．TS-1 単剤による補助療法を行った．症例１では術後４年４ヵ月以上，症例２では術後９ヵ月以上経過した現在も再発徴候は認めていない．今後も引き続き長期的な経過観察が必要である．

文　献

1）Bourreille J, Metayer P, Sauger F et al：Existence d'alpha-foetoproteine au coursd'um cancer secondaire du foied'originegastrique. Presse Med 78：1277－1278，1970

2）高橋　豊，北村徳治，沢口　潔，他：AFP 産生胃癌における肝転移に対する臨床病理学的検討．日消外会誌　16：395，1983

3）村上義昭，大東誠司，河毛伸夫，他：α-fetoprotein（AFP）産生胃癌の１例　本邦報告114例の検討．広島医　38：1204－1208，1985

4）Chang YC, Nagasue N, Abe S et al：Comparison between the clinicopathologic features of AFP-positive and AFP-negative gastric cancers. Am J Gastroenterol　87：321－325，1992

5）国枝克行，佐治重豊，川口順敬，他：血清 α-fetoprotein 陽性胃癌の臨床病理学的特徴と増殖活性，基底膜形成に関する検討．日消外会誌　30：2231－2238，1997

6）西尾幸男，裏川公章，中本光春，他：α-fetoprotein（AFP）産生胃癌９例の検討．日臨外医会誌　50：1176－1180，1989

7）小林泰三，広瀬和郎，新本修一，他：TAE が著効した AFP 産生胃癌肝転移再発の１例．癌と化療 23：1705－1708，1996

8）平田大三郎，岡信秀治，久賀祥男，他：TS-1/CDDP 併用化学療法が著効した多発肝転移をともなう AFP 産生胃癌の１例．日消誌　102：1523－1528，2005

9）Ohtsu A, Boku N, Nagashima F et al：A phase Ⅰ/Ⅱ study of S-1 plus cisplatin（CDDP）in patients（pts.）with advanced gastric cancer（AGC）. Proc ASCO　20：165a，2001

10）Yoshida K, Hirabayashi N, Toge T et al：Phase Ⅰ study of combination therapy with S-1 and docetaxel（TXT）for advanced or recurrent gastric cancer. Anticancer Res　24（3b）：1843－1851，2004

11）田口鐵男，坂田　優，金丸龍之介，他：進行・再発胃癌に対する RP56976（Docetaxel）後期第Ⅱ相臨床試験：多施設共同研究（A グループ）．癌と化療　25：1915－1924，1998

12）磨伊正義，坂田　優，金丸龍之介，他：進行・再発胃癌に対する RP56976（Docetaxel）後期第Ⅱ相臨床試験：多施設共同研究（B グループ）．癌と化療　26：487－496，1999

13）Ajani JA：Docetaxel in combination for gastric cancer. Gastric Cancer　5（Suppl 1）：31－34，2002

14）Takahashi I, Emi Y, Kakeji Y et al：Increaced antitumor activity in combined treatment TS-1 and docetaxel. A preclinical study using gastric cancer xenografts. Oncology　68：130－137，2005

Two Cases of alpha-Fetoprotein-Producing Gastric Cancer Responding Well to Preoperative Chemotherapy

Shinitiro TSUJI[1], Hiroshi OKITSU[1], Daisuke MATSUMOTO[1], Takako FURUKAWA[1], Ayumi KIHARA[1], Yutaka MATSUOKA[1], Yoko HAMADA[1], Yasuhiro YUASA[1], Hisashi ISHIKURA[1], Suguru KIMURA[1], Akihiro SAKATA[1], Yoshiyuki FUJII[2], Michiko YAMASHITA[2]

1) Division of Surgery, Tokushima Red Cross Hospital
2) Division of Pathology, Tokushima Red Cross Hospital

We recently encountered 2 cases of alpha-fetoprotein (AFP)-producing gastric cancer responding well to preoperative chemotherapy with docetaxel+TS-1+CDDP (DCS therapy). [Case 1] The patient was a 66-year-old man. The AFP concentration was 333 ng/mL, and the tumor was rated as cT2N3M1. Preoperative chemotherapy (DCS therapy) was applied. The response was partial remission (PR), and the AFP level decreased to 45 ng/mL. Subsequently, total gastrectomy was carried out. The resected tumor was histopathologically rated as ypT0N1M0, with the primary lesion showing Grade 3 response and lymph nodes showing Grade 2 response. AFP staining was partially positive. Adjuvant TS-1 therapy was carried out. To date, no sign of recurrence has been noted. [Case 2] The patient was a 61-year-old man. The AFP concentration was 1021 ng/mL and the tumor was rated as cT4N1M0. Preoperative chemotherapy (DCS therapy) was applied. The response was PR, and the AFP level decreased to 128 ng/mL. Gastrectomy was performed subsequently. The resected tumor was rated as ypT3N2M0 and was lymph node metastasis-positive, but Grade 2 response was noted and AFP staining was positive. At present, the patient is receiving postoperative adjuvant therapy with TS-1, without any sign of recurrence. [Conclusion] DCS therapy seems to provide a valid means of preoperative chemotherapy for patients with AFP-producing advanced gastric cancer.

Key words: AFP-producing gastric cancer, preoperative chemotherapy, Docetaxel, TS-1, CDDP

Tokushima Red Cross Hospital Medical Journal 16: 99−105, 2011