石巻赤十字病院誌　**25**, 17-23, 2022.

症例報告

腹腔鏡手術時にダグラス窩に腫瘤を認め，異所性成熟嚢胞性奇形腫と診断された１例

橋本　亮平[1)2)]，黒澤　靖大[2)]，森　亘平[2)]，工藤　友希乃[2)]，佐々木　里美[2)]，
市川　さおり[2)]，吉田　祐司[2)]

[1)]大崎市民病院　産科婦人科，[2)]石巻赤十字病院　産婦人科

A Case of Ectopic Mature Cystic Teratoma in the Douglas Pouch Diagnosed during Laparoscopic Surgery

Ryohei Hashimoto[1)2)], Yasuhiro Kurosawa[2)], Kohei Mori[2)], Yukino Kudo[2)], Satomi Sasaki[2)], Saori Ichikawa[2)] and Yuji Yoshida[2)]

[1)]Department of Obstetrics and Gynecology, Osaki Citizen Hospital
[2)]Department of Obstetrics and Gynecology, Japanese Red Cross Ishinomaki Hospital

要旨： 成熟嚢胞性奇形腫（Mature cystic teratoma：以下 MCT）が卵巣外に生じる頻度は 0.4% と極めて稀である．
症例：40 歳．両側 MCT（右 30 mm，左 50 mm）として当科フォロー中．増大傾向にあり手術方針とした．腹腔鏡下で左卵巣に 70 mm 大の腫瘤を認めたが，右卵巣は萎縮しており腫瘤を認めなかった．右卵管は水腫化し卵管采を欠いていた．ダグラス窩に 40 mm 大の嚢胞性腫瘤を認めた．腹腔鏡下左付属器摘出術，ダグラス窩腫瘤摘出術を施行した．病理組織診断は MCT であった．
異所性 MCT の起源は ① 異所性卵巣，② 卵巣 MCT の auto-amputation 後の生着，③ 始原生殖細胞の異所性生着の 3 つの可能性が述べられている．本例は腹腔内所見から ② に該当すると考えられた．術前の認識は難しく，本症例のように術中に初めて気づかれる場合が殆どである．本症例のように萎縮した側の対側に腫瘍が生じている場合，術中の判断で付属器摘出術を付属器腫瘍摘出術に変更するなど柔軟な対応が必要である．

Key words： 奇形腫，teratoma，ダグラス窩，卵巣腫瘍，捻転

緒　　言

成熟嚢胞性奇形腫（Mature cystic teratoma：以下 MCT）は卵巣腫瘍全体の約 20% を占め，臨床に於いて遭遇頻度の高い疾患である[1)]．成熟嚢胞性奇形腫は卵巣以外に大網，ダグラス窩，後腹膜など異所性に発生することがあるが極めて稀である．

今回，両側卵巣 MCT を疑い腹腔鏡下手術を施行し，片側がダグラス窩に生着した異所性 MCT であった 1 例を経験したため文献学的考察を加え報告する．

症　　例

患者：40 歳，2 妊 2 産．身長 155 cm，体重 74 kg，

連絡先：橋本　亮平　大崎市民病院
〒 989-6183　大崎市古川穂波三丁目 8 番 1 号
E-mail：r.hashimoto.tohoku@gmail.com

BMI 30.9.

既往歴：高血圧（内服加療中），尿管結石，中耳炎

手術歴，家族歴，生活歴特記事項なし．

現病歴：

X 年 Y 月左下腹部痛を主訴に近医を受診し，左付属器領域に 50 mm 大の腫瘤を指摘され精査目的に当科紹介受診．骨盤部造影 MRI で左付属器領域 50 mm 大，右付属器領域に 30 mm 大の嚢胞性腫瘤が指摘された．いずれも T1 強調画像，T2 強調画像ともに高信号であり，脂肪抑制画像で低信号を呈することから両側卵巣 MCT と考えられた．以後経過観察されていた．

X+1 年 Z 月，再度骨盤部造影 MRI を施行し，左 70 mm，右 30 mm と左側腫瘤の増大傾向を認めた．内部の信号は前回の撮影時と同等であった（図 1）．腫瘍マーカーは CEA 0.9 ng/mL，CA19-9 20.0 U/mL，CA125 8.5 U/mL，SCC 1.3 U/mL と正常範囲内であった．X+1 年 Z+1 月に腹腔鏡下左付属器摘出術，右卵巣腫瘍摘出術を企画した．

腹腔鏡手術時所見

左卵巣は鶏卵大に腫大していた．左卵管・骨盤漏斗靱帯に異常所見なし．右卵巣は萎縮様であり腫瘤を認めなかった（図 2A）．右卵管は水腫化し，右卵管采は欠損していた（図 2B）．右骨盤漏斗靱帯には異常所見なし．萎縮した右付属器からダグラス窩に向かって索状構造を認め（図 2C），その延長線上に 40 mm 大の腫瘤が認められた（図 2D）．腫瘤は子宮背側，S 状結腸間膜と膜状に癒着していた（図 2E）．

腹腔鏡下左付属器摘出術，ダグラス窩腫瘤摘出術を施行した．手術時間 174 分，出血量少量であった．術後経過は良好であり術後 3 日目に退院となった．

病理組織所見

左卵巣腫瘤は卵巣組織の内部に嚢胞を有し，毛包，脂腺，脂肪組織，平滑筋で構成され，卵巣 MCT と診断された．ダグラス窩腫瘤には骨組織と毛幹，変性した脂肪

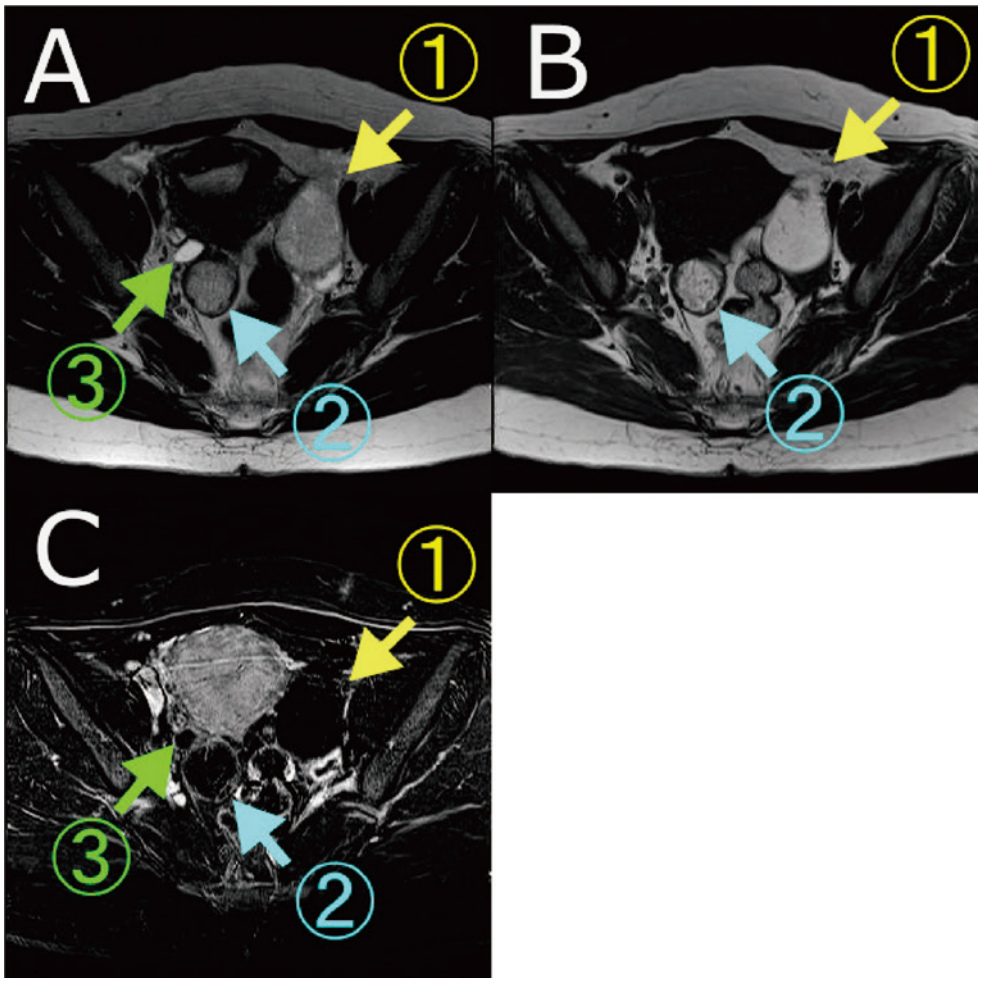

図 1. 術前 MRI：（A：T2 強調画像，B：T1 強調画像，C：脂肪抑制造影 T1 強調画像）
① 左卵巣腫瘤　② ダグラス窩腫瘤　③ 右卵巣
造影 T1 強調画像では，② ③ は連続的に造影されている．

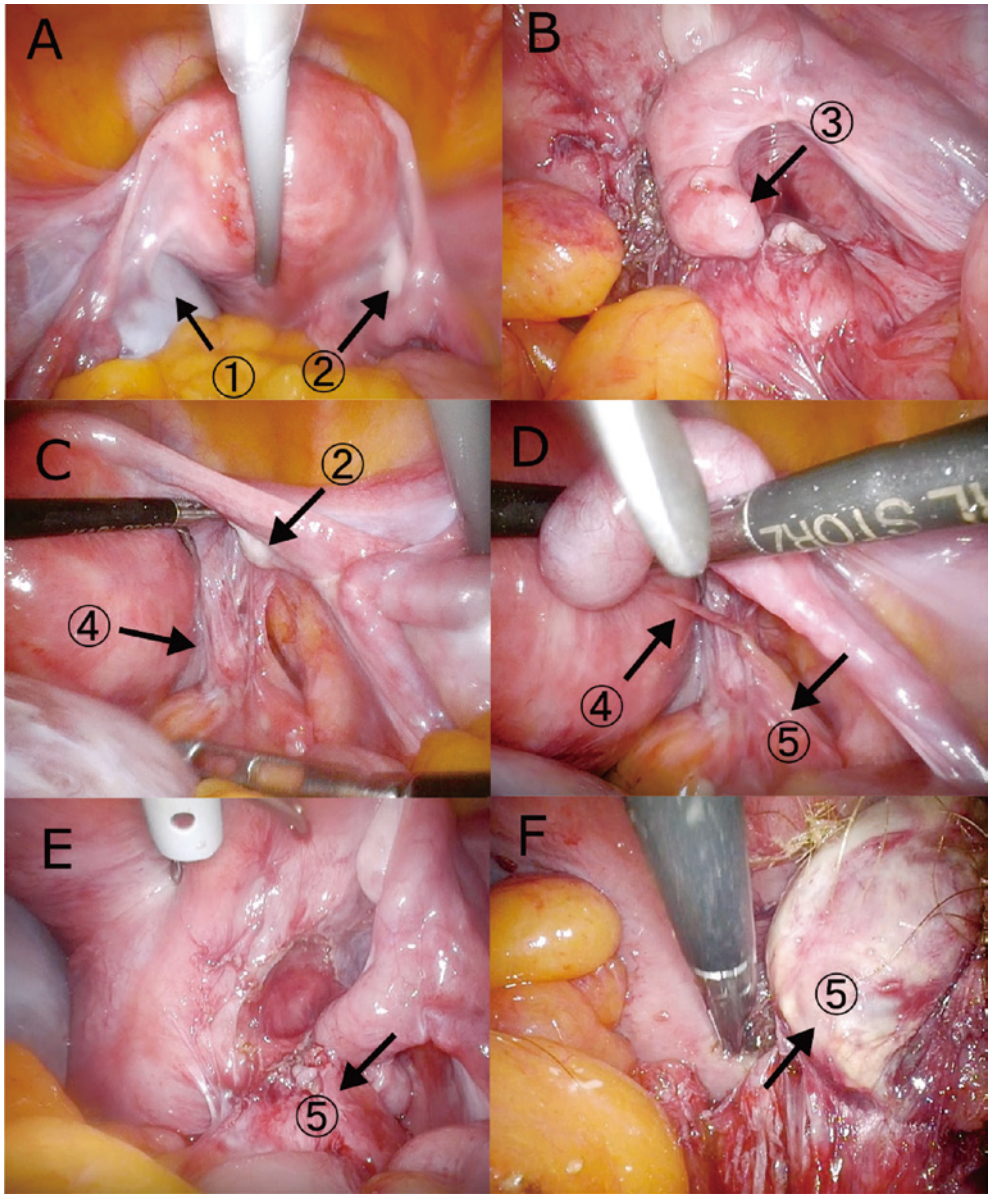

図 2. 術中所見
① 左卵巣腫瘍　② 萎縮した右卵巣　③ 水腫化し卵管采を欠く卵管　④ 右卵巣，右卵管からダグラス窩へ伸びる索状構造　⑤ ダグラス窩腫瘤

組織が含まれていた．著明な石灰化を認め，陳旧化したMCT と診断された．内部に卵巣組織は認めなかった（図3）．

考　　察

MCT は通常は成熟性腺から発生し，殆どは卵巣由来である．卵巣外に見られる頻度は 0.4% と非常に稀である[2]．

成因については，① 異所性卵巣（ectopic ovary）由来 ② 卵巣成熟嚢胞性奇形腫の auto-amputation 後の生着，③ 異所性に生着した始原生殖細胞由来，の 3 つの可能性が述べられている．

① 異所性卵巣（ectopic ovary）とは，文献により若干定義が異なるものの，卵巣組織が卵巣固有靱帯・子宮広間膜・骨盤漏斗靱帯との連続性を持たず確認されるものとされている．Lachman ら（1991）は異所性卵巣の成因を 1. 骨盤内手術後の移植（post-surgical implant），2. 腹腔内炎症後の移植（post-inflammatory implant），3. 胎生期の発生異常（true/embryologic）と分類した[4]．現時点でも明確な診断基準は確立されておらず，馬淵ら（2008）は卵巣特異的な組織（卵胞）の確認を原

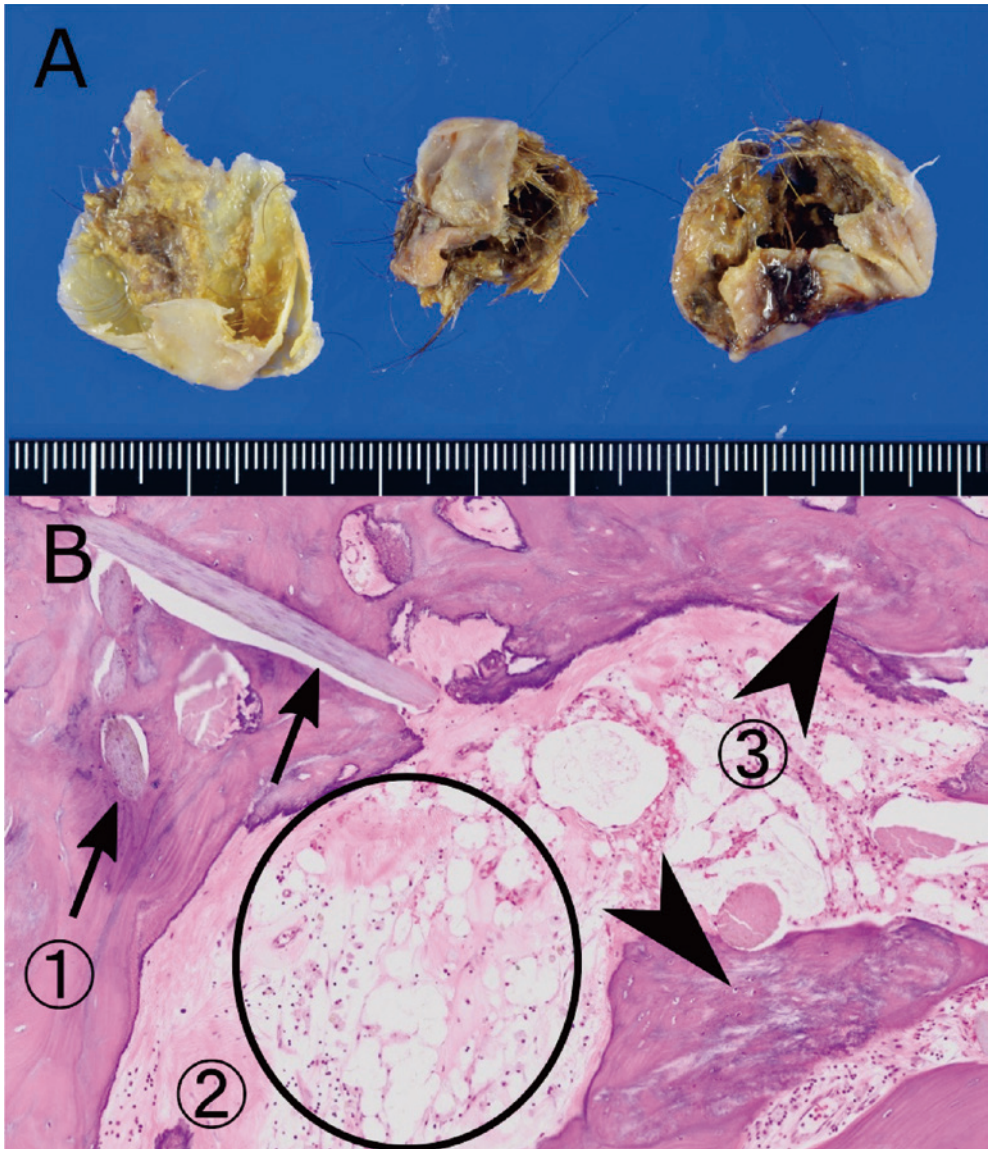

図 3.　病理組織所見
（A）マクロ：脂肪成分，毛髪が認められた．
（B）ミクロ（HE 染色）：毛幹（①），変性した脂肪（②），骨（③）を認めた．

則としつつも肉眼的所見，臨床経過を考慮し総合的な判断が望ましいと記述している[11]．発生学的異常による異所性卵巣に起因する場合には，併存奇形として同側卵管や卵巣動静脈，尿路系に異常を認める場合があるとされている[5]．

② Auto-amputation は Thornton ら（1881）が提唱した概念である[6]．卵巣成熟嚢胞性奇形腫の 16.1% で捻転が生じると言われており，急性の場合腫瘍は壊死してしまうが，緩徐に生じる場合には周辺組織に癒着し，側副血行路を得て生着すると考えられている[25]．

Auto-amputation の診断には周辺組織との癒着，正常より小さい卵巣，腫瘍内の正常卵巣の確認が重要とされている．加えて，Kakuda ら（2015）は，卵管の異常（捻転による断裂，卵管采欠如による盲端，水腫様変化）も診断に有用であるとしている[9]．

③ 胎生期において原始胚細胞は妊娠 4 週の卵黄嚢内に出現し，腸間膜を通じて胎生 6 週に後腹膜の胚上皮へ移行する．その後卵巣・精巣の性腺に分化するが，この胚細胞が異所性に生着することがあり，これを発生母地として成熟嚢胞性奇形腫が生じることがある．体軸正中が主要な好発部位とされる[7]．

本症例では ① 術中所見（右卵巣の萎縮，右卵管采の

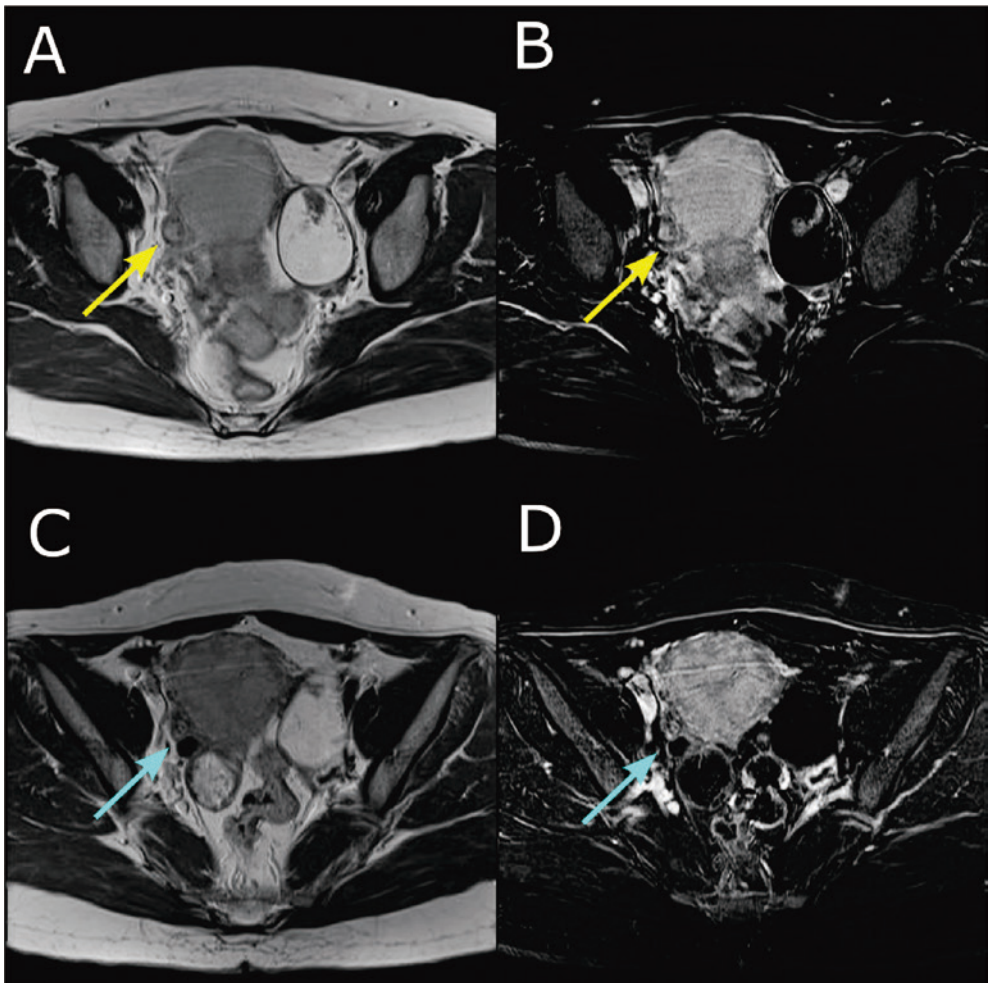

図 4.　A, B：初診時 MRI，C, D：フォローアップ時 MRI（A, C：FLAIR，B, D：脂肪抑制造影 T1 強調画像）

欠損，右付属器からダグラス窩への索状構造），② 病理組織学的診断（卵胞なし）から右卵巣に生じた成熟嚢胞性奇形腫が auto-amputation を来し，ダグラス窩に生着したと考えられた．

腹腔内の異所性成熟嚢胞性奇形腫に関する Kanneganti ら（2021）のレビューによれば，発生部位は大網が最も多く 55.7%（39 例），次いでダグラス窩または仙骨子宮靱帯が 22.6%（16 例），その他は上腹部 14.3%（10 例），付属器領域 4.29%（3 例），膀胱子宮靱帯または子宮漿膜 2.86%（2 例）であった．成因は auto-amputation が 38.7%（31 例），始原生殖細胞の異所性生着が 17.5%（14 例），異所性卵巣由来が 10%（8 例），不明が 21.2%（21 例）であった[8]．

ダグラス窩，仙骨子宮靱帯に生じた異所性成熟嚢胞性奇形腫は，腹腔鏡手術の普及に伴い 2010 年以降報告例が増加しており，医学中央雑誌，Pubmed で調べうる限りでは本症例の他に 49 例を確認することが出来た．内訳は異所性卵巣由来が 7 例[9)-16)]，auto-amputation が 24 例[9)10)17)-29)]，異所性の生殖細胞由来が 9 例[9)10)25)30)-33)]，不明が 9 例[9)34)] であった．異所性卵巣由来とされたものの内訳は，post-surgical implant が 2 例，true（embryoic）が 5 例であった．

片側の付属器欠損や萎縮は左 17 例，右 12 例（本症例を含む）に認められた．

これらの症例報告において，異所性卵巣由来とされた 7 例の内 5 例で片側の卵巣欠損や萎縮を認め，「異所性卵巣」由来の成熟嚢胞性奇形腫と「異所性」の成熟嚢胞性奇形腫は少なからず混同されていると考えられる．

本症例は右卵巣の萎縮，右卵管の水腫様変化，右卵管采の欠損を認め，ダグラス窩腫瘤はこれらと索状構造で連続し，周辺組織との癒着を認めた．ダグラス窩腫瘤と左卵巣腫瘤とは独立しており，右卵巣由来の可能性が強く示唆された．病理組織診断において内部に卵巣組織は認めなかったが，これまでに報告された auto-amputation 24 症例の内，卵巣組織が検出された症例は 11 例に留まっていることも考慮し，総合的に検討すると，右卵

巣に生じたMCTがauto-amputationを来し，ダグラス窩に生着したという仮説が最も妥当と考えられる．

本症例において捻転，生着が生じた時期を推測するのは不可能であるが，初診時と約1年後のフォローアップ時のMRIを比較すると，ダグラス窩腫瘤の位置，サイズに有意な差は認められず，当科初診時以前に生じていたと考えるのが妥当である．

フォローアップ時のMRIではダグラス窩腫瘤に隣接して右卵巣を認め，腫瘤と連続的に造影されていたことから右卵巣にMCTが生じていると想定したが，初診時のMRIを後方視的に検討すると，右側の腫瘤は左側と比較し子宮体部からの連続性に乏しく腫瘤とは別の部位に萎縮した右卵巣様の構造が認められることから，異所性である可能性を術前に認識することは可能であったと考えられた（図4）．

また，術後の卵巣機能温存を考慮すると，本症例は術中に左付属器摘出術から左卵巣腫瘍摘出術に変更することが望ましかったと考えられる．

結　　語

ダグラス窩に成熟嚢胞性奇形腫を認めた1例を経験した．

異所性成熟嚢胞性奇形腫の術前診断は難しく，手術時に初めて認識される場合が殆どであるが，卵巣外にある可能性もあると考えて入念な術前検討を行うことや，術中に判明した場合にも，所見に応じて術式を変更するといった柔軟な対応の必要性を痛感した1例であった．

文　　献

1）日本産科婦人科学会・日本病理学会編：卵巣腫瘍・卵管癌・腹膜癌取扱い規約　病理編．金原出版，東京，2016.

2）Peterson WF, Prevost EC, Edmunds FT, et al.：Benign cystic teratomas of the ovary；a clinico-statistical study of 1,007 cases with a review of the literature.　Am J Obstet Gynecol **70**(2)：368-382, 1955.

3）Ushakov FB, Meirow D, Pru D, et al.：Parasitic ovarian dermoid tumor of the omentum-A review of the literature and report of two new cases.　Eur J Obset Gynecol Reprod Biol **81**(1)：77-82, 1998.

4）Lachman MF, Berman MM：The ectopic ovary.　A case report and review of the literature.　Arch Pathol Lab Med **115**(3)：233-235, 1991.

5）Wharton LR：Two cases of supernumerary ovary and one of accessory ovary with an analysis of previously reported cases.　Am J Obstet Gynacol **78**：1101-1109, 1959.

6）Thornton K：Dermoid cyst.　Am J Obstet **19**：697, 1881.

7）Oosterhuis JW, Stoop H, Honecker F, et al.：Why human extragonadal germ cell tumours occur in the midline of the body：old concepts, new perspectives.　Int J Androl **30**(4)：256-263, 2007.

8）Kanneganti A, Bhadiraju P, Tong PSY：Extragonadal teratomas in women and adolescent girls：A systematic review.　Eur J Obstet Gynecol Reprod Biol **262**：134-141, 2021.

9）Kakuda M, Matsuzaki S, Kobayashi E, et al.：A Case of Extragonadal Teratoma in the Pouch of Douglas and Literature Review.　J Minim Invasive Gynecol **22**(7)：1311-1317, 2015.

10）Atileh LA, Khalifeh N：A Large Parasitic Dermoid Cyst in The Pouch of Douglas, A Torsion Complication? Indonesian Journal of Obstetrics and Gynecology **9**(3)：169-172, 2021.

11）馬淵泰士，古川健一，若狭朋子：異所性卵巣から発生した成熟嚢胞性奇形腫の1例．産婦人科の進歩 **60**(2)：65-69, 2008.

12）佐藤賢一郎，岩渕有紗，水内英充他：妊娠に合併した異所性卵巣成熟嚢胞性奇形腫の1例．産科と婦人科 **80**(7)：941-945, 2013.

13）吉田瑶子，今井紀昭，大野息吹他：異所性卵巣より発生した成熟嚢胞性奇形腫の1例．青森県臨床産婦人科医会誌 **28**(2)：115-119, 2014.

14）Lee CY, Ku YL, Cheng YT, et al.：True Ectopic Ovary with Mature Cystic Teratoma.　J Minim Invasive Gynecol **26**(2)：348-349, 2019.

15）山内貴志人，上田　和，加藤さや子他：腹腔鏡手術にて診断した異所性成熟奇形腫の1例．千葉県産科婦人科医学会雑誌 **14**(1)：7-10, 2020.

16）岡田さおり，岡本真実子：2つある副卵巣の一方に成熟嚢胞性奇形腫が発生した1例．日産婦内視鏡学会雑誌 **37**(1)：166-170, 2021.

17）田島敏秀，河西明代，小野寺成実他：ovarian autoamputationによりDouglas窩に移植された左卵巣原発成熟嚢胞性奇形腫の1例．日本産科婦人科学会東京地方部会会誌 **59**(1)：99-103, 2010.

18）横田めぐみ，落合大吾，天方朋子他：Ectopic ovaryの1例．日本産科婦人科学会埼玉地方部会誌 **40**：21-25, 2010.

19）Nishio E, Hirota Y, Yasue A, et al.：Two cases of ectopic ovary and one case of potential ectopic ovary.　Reprod Med Biol **10**(1)：51-54, 2010.

20）片岡宙門，木村知美，佐賀絵美他：腹腔鏡下手術で異所性卵巣が疑われ病理組織検査で診断が確定した副卵巣の一例．産婦人科の実際 **64**(2)：241-244, 2015.

21）春山真紀，折田有史，堂地　勉：Auto-amputation後にダグラス窩に生着したと思われる異所性成熟嚢胞奇形腫の1例．鹿児島産科婦人科学会雑誌 **25**：39-42, 2017.

22）多賀紗也香，伊藤雅之，宮本瞬輔他：右卵巣からの脱落が疑われたダグラス窩成熟嚢胞性奇形腫の一例．

日本産科婦人科内視鏡学会雑誌 **33**(2)：213-217, 2017.
23) John BM：Ectopic Ovary With Dermoid Cyst as a Result of Possible Asymptomatic Autoamputation. J Hum Reprod Sci **10**(3)：226-230, 2017.
24) 小椋淳平，山ノ井康二，平山貴裕他：術前に予測して鏡視下に摘出しえた，ダグラス窩に見られた卵巣外成熟嚢胞性奇形腫の一例．日産婦内視鏡学会雑誌 **33**(2)：282-287, 2017.
25) 太田絵美，西村宙起，尾身牧子他：性腺外成熟奇形腫の2例．東京産科婦人科学会会誌 **67**(4)：652-656, 2018.
26) 加藤果野子，永石匡司，前林亜紀他：偶然発見された parasitic dermoid cyst の1例．東京産科婦人科学会会誌 **68**(3)：474-479, 2019.
28) 平川威夫, 田村良介, 横山美奈子他：腹腔鏡下に診断・摘出し得た遊離卵巣嚢腫の一例．秋田県産科婦人科学会誌 **24**：59-62, 2019.
29) Daccache A, Feghali E, Assi R, et al.：Unplanned adnexectomy for ovarian cystadenoma with undiagnosed autoamputation of the contralateral ovary, lessons learned from medical mistakes. Facts Views Vis Obgyn **13**(2)：187-190, 2021.
30) 森定　徹，石谷　健，小宮山慎一他：ダグラス窩に発生した成熟嚢胞性奇形腫の一例．栃木県産婦人科医報 **26**(2)：110-112, 1999.
31) 中島陽子，秋野亮介，三村貴志他：Douglas 窩に発生した成熟嚢胞性奇形腫の1例．東京産科婦人科学会会誌 **63**(4)：724-727, 2014.
32) 澤田茉美子，武内享介，吉田　愛他：腹腔鏡により治療を行ったダグラス窩腹膜発生の成熟嚢胞性奇形腫の1例．産科と婦人科 **84**(10)：1241-1244, 2017.
33) Sethi P, Purkait S：Mature Cystic Teratoma of Douglas' Pouch：A Rare Entity. Cureus **11**(8)：e5515, 2019.
34) Jain PG, Shukla A, Raikwar P：Parasitic dermoid cyst. Int J Med Heal Res **3**(9)：90-92, 2017.