鳥取赤十字医誌　第31巻，15－17，2022

（症　　例）

梨状窩瘻による小児深頸部膿瘍の１例

三橋　耕平[1)]　　竹内　英二[1)]　　中森　基貴[2)]　　近藤　天也[2)]　　竹内　裕美[2)]

鳥取赤十字病院　頭頸部外科センター[1)]
耳鼻咽喉科[2)]

Key words：梨状窩瘻，深頸部膿瘍

は　じ　め　に

深頸部膿瘍は扁桃や唾液腺，歯牙等の感染が頸部の間隙に波及することで膿瘍を形成する疾患である．深頸部膿瘍のうち，小児の発症は４％程度と稀[1)]であり，部位は咽頭後間隙や扁桃周囲間隙が多い[2)]．今回われわれは梨状窩瘻によるものと考えられた小児の深頸部膿瘍を経験したため報告する．

症　　例

症例：11歳，女児

主訴：発熱，咽頭痛

現病歴：10日前に近医で溶連菌による咽頭炎と診断されセフカペンピボキシルを10日間内服していた．38℃台の発熱が出現したため近隣の総合病院を受診した．頸部造影CTで深頸部膿瘍を指摘され，精査加療目的に当科を紹介受診となった．

生活歴：特記すべきことなし

既往歴：特記すべきことなし

身体所見：体温38℃．両側口蓋扁桃は腫大，発赤は認めなかった．左前頸部に腫脹を認め，同部の熱感と圧痛を伴っていた．

血液検査データではWBC 18,650/μℓ，CRP 4.1㎎/dℓと上昇を認め，甲状腺機能検査でTSH 0.025μIU/mℓ，free T4 1.66㎎/dℓとTSHの低下を認めた．

局所所見：喉頭内視鏡検査で，左下咽頭および披裂部に発赤と腫脹を認めた（図１）．

頸部造影CT所見：左梨状窩から甲状腺左葉上極に連続する，辺縁に造影増強効果を伴い，内部は均一な低吸収域の不整な腫瘤陰影を認め深頸部膿瘍を疑った（図２）．

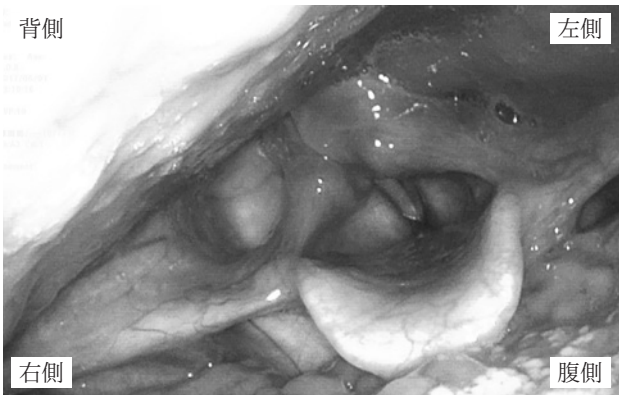

図１　初診時　喉頭内視鏡所見

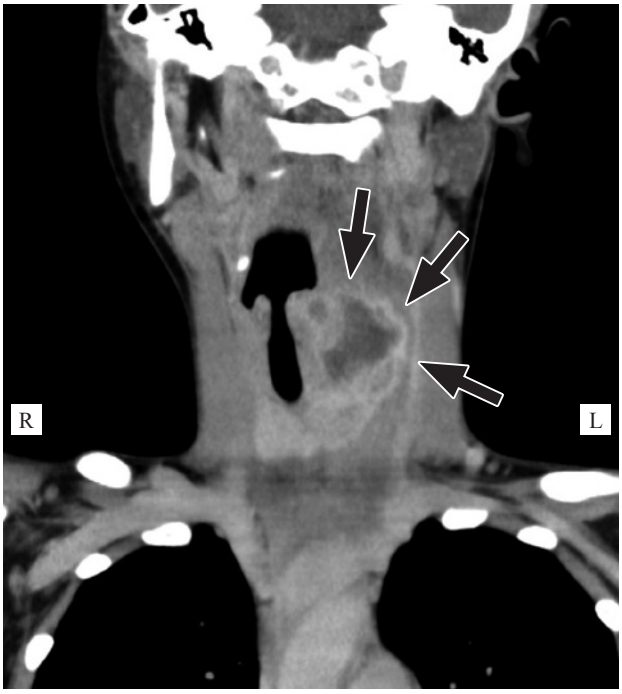

図２　初診時　頸部造影CT

経　　過

臨床所見，画像所見より左梨状窩瘻による深頸部膿瘍と診断し，初診日に全身麻酔下に手術を行った．手術は左頸部の腫脹部位に皮膚割線に沿って約４㎝の皮膚切開を行い，切開排膿を行った．創は開放創とした．

術後１日目に解熱した．同日に飲水を開始したが誤嚥や創部からの水分の流出を認めなかった．術後５日目の血液検査データでWBC 8,580/μℓと基準値内にあることを確認し，食事を開始した．

術後11日目に創を閉鎖し，術後13日目に退院となった．

術後19日目に下咽頭食道嚥下造影検査を行ったところ，左梨状窩より尾側に伸びる瘻管を認めた（図３）．

術後20日目，血液検査データでTSH 1.876μIU/mℓ，free T4 0.86㎳/dℓでTSHとfree T4の正常化を確認した．

術後36日目に喉頭内視鏡検査で下咽頭を観察し，左下咽頭に梨状窩瘻孔を確認した（図４）．

以上より左梨状窩瘻による深頸部膿瘍と診断した．若年女性のため審美性に配慮した手術加療が望ましいと考え，経口切除が可能な大学病院へ紹介した．

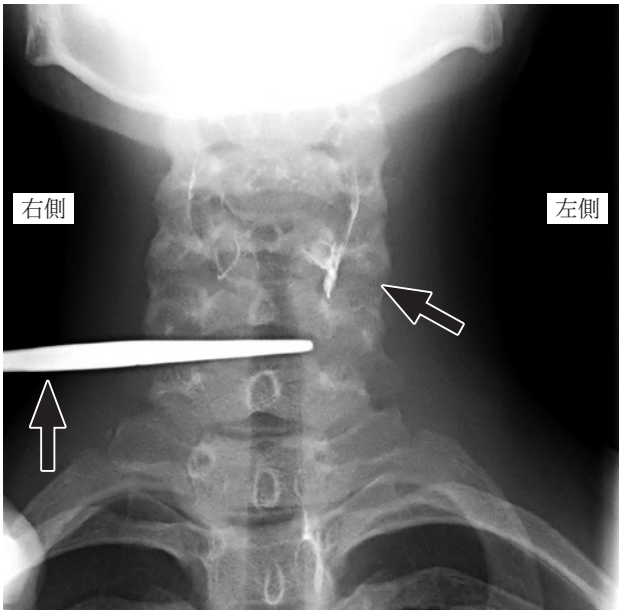

図３　術後19日目　下咽頭食道嚥下造影検査

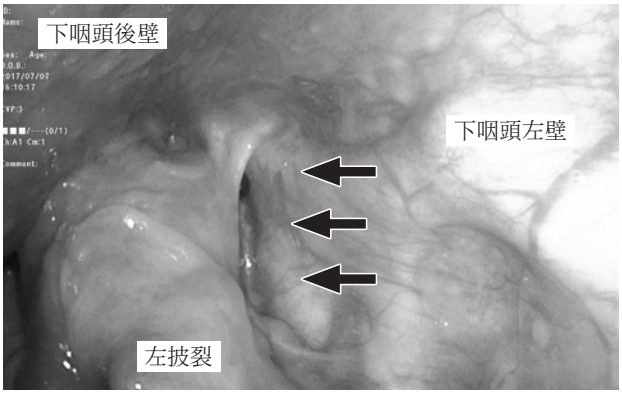

図４a　術後36日目　喉頭内視鏡所見

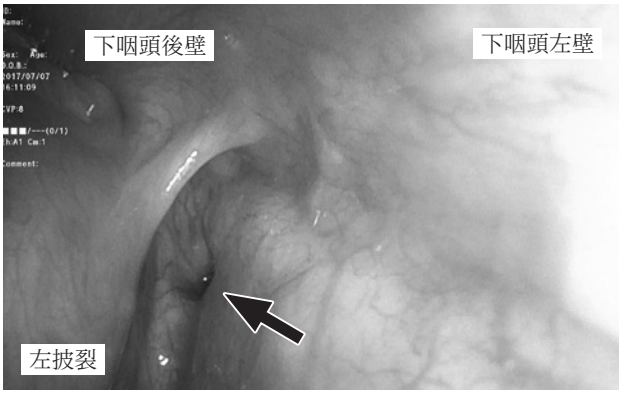

図４b　術後36日目　喉頭内視鏡所見（拡大図）

考　　察

深頸部膿瘍は頸部の筋膜の間隙に感染をきたし，膿瘍が貯留したものをさす．深頸部膿瘍全体に占める小児の割合は４％程度と稀である[1]．多くは細菌感染を契機として発症するが，有本らの小児深頸部膿瘍の検討報告によれば先天性梨状窩瘻を基礎疾患とするものは56例中３例であり[3]，本症例は深頸部膿瘍のなかでも稀な症例であったといえる．

下咽頭梨状窩瘻は1973年にTuckerらによって報告された第３または第４咽頭嚢に由来する先天性の内瘻で[4]，化膿性甲状腺炎や頸部膿瘍の原因となる．多くは幼少期に発症し，性差はなく，患側は90％以上が左側である[5~8]．

診断には喉頭内視鏡検査で下咽頭を観察して瘻孔の開口部を確認するか，下咽頭食道造影検査で下咽頭から尾側に伸びる瘻管を確認する必要がある．しかし，急性期には局所炎症による粘膜腫脹をきたして，瘻管開口部の観察や造影検査による瘻管確認は困難な場合が多い．本症例も急性期には瘻管開口部を確認できず，炎症所見が改善した後に開口部を観察して確定診断とした．

本疾患に対する根治的治療は瘻管の完全摘出である．しかし，感染による癒着や切開排膿操作によって瘻管の同定は困難となることに加え，瘻管遺残は再発につながる．さらに手術操作による反回神経麻痺のリスクもあり，容易な手術とは言い難い．

近年では内視鏡的に瘻管開口部を焼灼する治療や[9, 10]，経口的摘出術の報告もある[11]．本症例のような若年患者においては，根治性のみならず審美性についても配慮を行った治療を選択していく必要性があると思われた．

文　　献

1）大畑　敦　他：深頸感染症69例の臨床的検討．日耳鼻　109 (7) : 587－593, 2006.

2）清水博之　他：小児の深頸部感染症．JOHNS 25 (11) : 1653―1656, 2009.

3）有本友季子：深頸部膿瘍：小児における留意点．口咽科　26 (1) : 7―11, 2013.

4）Tucker HM . et al : Fourth branchial cleft（paryngeal pouch）remnant. Trans Am Acad Opthalmol Otolaryngol 7 (5)：368－371, 1973.

5）Miyauchi A. et al : Piriform sinus fistula : an underlying abnormality common in patients with acute suppurative thyroiditis. World J Surg 14 (3) : 400－405, 1990.

6）Ford GR. et al : Branchial cleft and pouch anomalies. J Laryngol Otol 106 (2) : 137－143, 1992.

7）Garrel R. et al : Fourth branchial Pouch sinus : From diagnosis to treatmemt. Otolaryngol Head Ncck Surg 134 (1) : 157－163, 2006.

8）丹生健一　他：右下咽頭梨状窩瘻による急性化膿性甲状腺炎．耳喉頭頚　61 (6) : 445－448, 1989.

9）Jordon JA. et al : Endoscopic cauterization for treatment of fourth branchial cleft sinuses. Arch Otolaryngol Head Neck Surg 124 (9) : 1021－1024, 1998.

10）Kim KH. et al : Pyriform sinus fistula : Management with chemocauterization of the internal opening. Ann Otol Rhinol Laryngol 109 (5) : 452－456, 2000.

11）小山哲史　他：梨状窩瘻に対し経口的内視鏡補助下に瘻孔摘出術を施行した１例．日本気管食道科学会会報　67 (2) : s54, 2016.