■症例報告　高松赤十字病院紀要 Vol. 8：109－114，2020

顔面外傷部に生じたリンパ管型皮膚ノカルジア症の１例

高松赤十字病院　皮膚科

石井　芙美，細川洋一郎，蓮井　謙一，芦田日美野，濱田　利久

要　旨

症例は80歳，男性．特記すべき既往歴なし．散歩中にアスファルト舗装の道路で転倒し鼻部挫創を受傷した．縫合処置施行され，７日後に抜糸して一旦終診としていた．受傷14日後より受傷部位である鼻部を中心に周辺の発赤・腫脹が拡大し，オトガイ下リンパ節は手拳大に腫脹し，発熱を伴った．病理組織は非特異的化膿性炎症の像で，組織培養にて*Nocardia brasiliensis*（以下*N. brasiliensis*）を検出した．リンパ管型皮膚ノカルジア症と診断し，ST合剤内服開始するも肝障害出現したため，ミノサイクリンの内服に変更．その後もミノサイクリンの内服を継続し，治療開始から３カ月経過した時点で鼻部の瘢痕治癒，リンパ節縮小を得られたため，抗菌薬の内服を終了とした．

キーワード

ノカルジア症，リンパ管型，外傷歴

はじめに

ノカルジア症は土壌や野菜などの植物，水などの日常的な環境に存在する好気性グラム陽性桿菌である*Nocardia.sp*による感染症である．肺，中枢神経，皮膚などに病変を形成することが知られており，そのうち経皮的にノカルジアが感染して発症する原発性皮膚ノカルジア症と内臓病変から播種により生じる続発性皮膚ノカルジア症に大別される．内臓ノカルジア症が免疫抑制状態の患者に多いのに対し，皮膚ノカルジア症は免疫抑制のない健常者にも発症し，幅広い年齢層にみられる．今回明らかな免疫不全を有しない高齢者の外傷後に発症した皮膚ノカルジア症の１例を経験したので報告し，近年報告された本症報告40例と合わせて検討した．

症　　例

患者：80歳，男性

主訴：顔面腫脹・疼痛，発熱

既往歴： 心房細動，一過性脳虚血

アレルギー歴：特記事項なし

家族歴：特記事項なし

現病歴：

11月下旬にアスファルト舗装の道路で転倒し，当院救急搬送された．鼻右側に挫創あり，洗浄したのち縫合処置施行した．受傷７日後に一部びらんが残存するも，ほぼ上皮化しており，抜糸し，終診とした．受傷14日後より顔面腫脹が出現した．受傷16日後に前医受診し，顔面蜂窩織炎を疑われ，同日当科紹介受診した．

現症：体温38.0℃．両頬部全体に腫脹，熱感，潮紅あり．鼻部も全体的に腫脹し，鼻尖部に膿苔があった．鼻部を中心に強い自発痛があった（図１(a)）．

臨床検査所見：

WBC14.3 × 10^3/μl，Neu%84.4％，RBC4.78 × 10^6/μl，Hb13.0g/dl，Plt200 × 10^3/μl，TP7.2g/dl，Alb3.6g/dl，AST19U/L，ALT10U/L，LD234U/L，CRP9.37mg/dl，BUN13.3mg/dl，Cre1.00mg/dl

治療および経過（図２）：

初診時，抗酸菌感染症も鑑別にレボフロキサシンを内服開始とした．初診２日後に再診され，鼻尖部中心に鼻瘤状に肉芽腫性腫瘤が増大し，顔面全体の潮紅，腫脹も増強し，オトガイ下リンパ節

も著明に腫脹していた（図１(b)）．血液検査にて WBC 19.25 × $10^3/\mu l$，CRP 22.06mg/dl と炎症反応高値のため，入院加療に切り替えた．臨床経過，初診時の創部培養でグラム陽性桿菌を検出したことから，ノカルジア感染症を念頭に ST（スルファメトキサゾール・トリメトプリム）合剤の内服を開始した．また，嫌気性菌をカバーするためにクリンダマイシンの点滴も併用した．入院２日目の血液検査にて肝機能障害出現し，ミノサイクリンに内服を変更した．炎症反応低下，解熱も得られ，初診より９日後に退院した．初診から25 日目に創部・組織培養で，*N. brasiliensis* が同定された．25 日目に鼻部はほぼ瘢痕治癒したが，オトガイ下リンパ節腫脹，周囲の皮下硬結が残存していたためミノサイクリンを継続した．93 日目にリンパ節も触知しなくなったため，ミノサイクリンを内服終了した．臨床像，培養結果，臨床経過からリンパ管型皮膚ノカルジア症とした．

病理学的所見（図３）：

好中球・形質細胞が密に浸潤し，真皮全層に浮腫が目立ち，化膿性炎症の像であった．切片中に明らかな菌塊を示す所見はなかった．

(a)

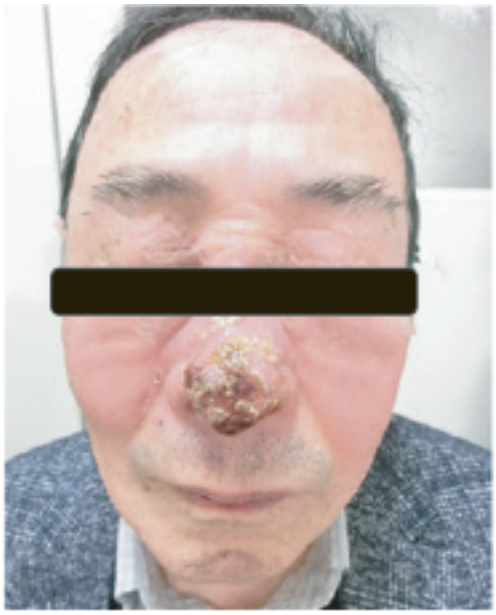

(b)

図１　臨床写真
(a) 初診時
(b) 初診から２日後

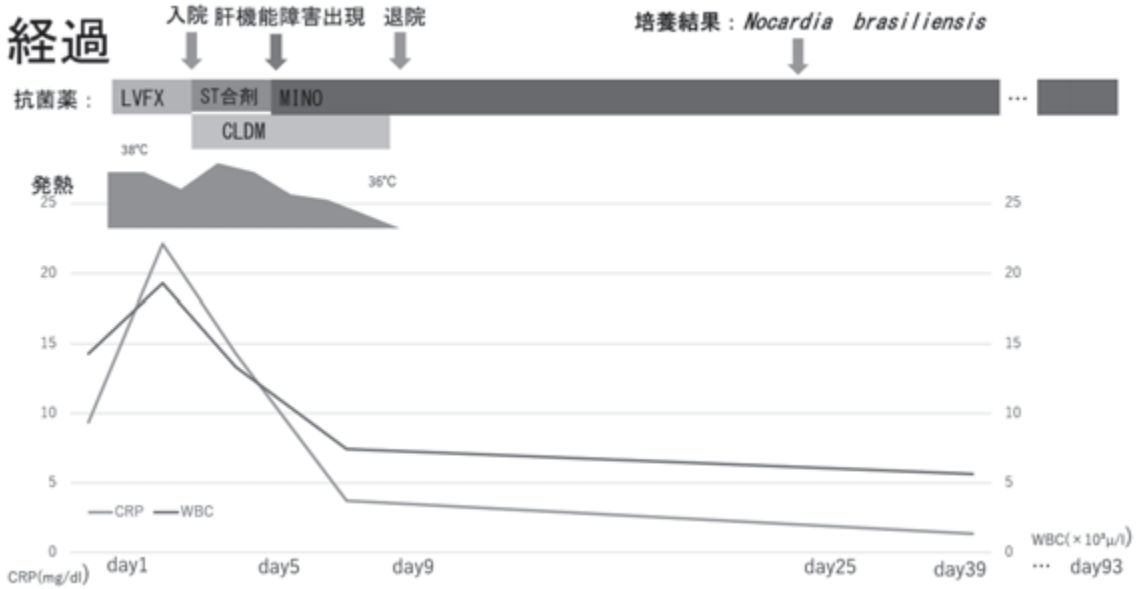

LVFX：レボフロキサシン　ST：スルファメトキサゾール・トリメトプリム
MINO：ミノサイクリン　CLDM：クリンダマイシン

図２　経過表

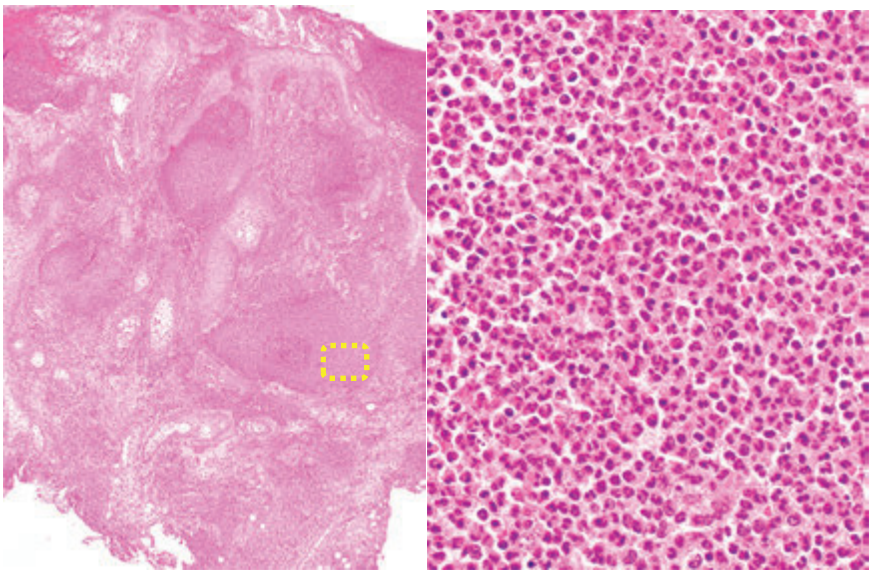

図３　病理所見
稠密な好中球・形質細胞浸潤があり，明らかな菌塊成分は認めなかった．

考　　察

Nocardia. sp は土壌や野菜などの植物，水などの日常的な環境に存在する好気性グラム陽性桿菌である．全身の種々の臓器に病変をきたし，多臓器感染が 32%，単一感染では肺（39%），中枢神経（９%），皮膚（８%）の順に多いとされる[1]．皮膚病変は経皮的にノカルジアが感染して発症する原発性皮膚ノカルジア症と内臓病変から播種により生じる続発性皮膚ノカルジア症に大別される．原発性皮膚ノカルジア症は臨床的に慢性進行性の経過で局所の硬結・瘻孔形成・硫黄顆粒排出を特徴とする菌種型，亜急性の経過で外傷部位に限局し，硫黄顆粒は存在しない限局型，急性の経過で原発巣からリンパ行性に転移巣を形成し，所属リンパ節腫脹を伴うリンパ管型の３型に分類される[2]．医学中央雑誌にて検索した 2009 年～2020 年の本邦報告例（会議録除く）に自験例を

加えて，計 40 例を検討した（表１）．男性 28 例，女性 12 例で臨床型はリンパ管型が 19 例（47.5％）で最多，次いで 13 例（32.5％）が限局型であった．65 歳以上が 28 例（70％），外傷歴があるのは 31 例（77.5％），免疫抑制剤の内服をしているのは 35.0％（14 例），発症部位は四肢や顔面の外傷を受けやすい部位での発症がほとんどを占めていた．受傷から発症までの中央値としてはリンパ管型が 14 日，限局型が 105 日，菌種型が６年であった．今回の検討例では *N. brasiliensis* が起因菌として 24 例（60％）で最多であった．効果があった治療としては ST 合剤内服が 13 例と一番多く，次いでミノサイクリン内服が９例であり，治療期間はリンパ管型は５日間～21 カ月（中央値：３カ月），限局型は 20 日～9.5 カ月（中央値：3.6 カ月），菌種型は７日間～21.5 カ月（中央値：8.5 カ月）であった．自験例においても治療期間は約３カ月であり，既存の報告と同様であった．今回の検討とノカルジア症の治療期間に関しては明確な報告はなく，患部の瘢痕治癒を目安に１～３カ月程度の治療期間を要している症例が多く報告されている．ノカルジア症は一般的に免疫低下患者への感染が多いが，原発性皮膚ノカルジア症は外傷を契機として免疫抑制のない健常者に発症する例も多い．治療は ST 合剤が第一選択であるが，自験例のように ST 合剤の副作用により他剤に変更した症例も散見された[3)-6)]．他にミノサイクリン，アミカシン，イミペネムなどが有効とされる．しかし，菌種によって薬剤感受性が異なるため，菌種の同定および薬剤感受性試験により治療を決定することが必要である．ノカルジア属細菌は通常の細菌と比べて生育が遅いため最低１～２週間程度まで観察を必要とし，一般的な細菌感染症の治療に抵抗性の皮膚軟部組織感染症に遭遇した際には皮膚ノカルジア症も念頭におき，検査室と連携することが重要である．

表１　2009-2020 原発性皮膚ノカルジア症本邦報告 40 例
（医学中央雑誌：会議録除く，自験例含む）

		リンパ管型	限局型	菌種型	その他（不明含む）	合計
	文献	(3)-(20)	(15)，(21)-(31)	(32)-(35)	(19)，(36)-(38)	
症例数		19例	13例	4例	4例	40例
男女比		14：5	10：3	2：2	2：2	28：12
年齢	65歳≦	12例	13例	0例	3例	28例
	15歳－64歳	3例	0例	4例	１例	8例
	＜15歳	4例	0例	0例	0例	4例
外傷	（あり：なし）	17：2	11：2	3：1	0：4	31：9
場所	顔面	3例	4例	0例	2例	9例
	上肢	9例	5例	2例	1例	17例
	下肢	6例	3例	1例	0例	10例
	その他	1例	1例	1例	1例	4例
基礎疾患	（あり：なし）	14：5	11：2	2：2	3：1	30：10
免疫抑制剤	あり：なし：不明	6：12：1	6：7	0：4	2：2	14：25：1
受傷から発症までの期間（中央値）		14日	105日	6年		
菌種	*N. brasiliensis*	14例	6例	2例	2例	24例
	N. farcinica	1例	0例	0例	1例	2例
	N. transvalensis	0例	1例	1例	0例	2例
	その他	1例	4例	1例	1例	7例
	不明	3例	2例	0例	0例	5例
治療	MINO	5例	2例	2例	1例	10例
	MINO＋ST合剤	1例	2例	0例	0例	3例
	ST合剤	8例	5例	1例	0例	14例
	切除・デブリードマン	1例	2例	1例	0例	4例
	その他	4例	2例	0例	3例	9例

MINO：ミノサイクリン　ST 合剤：スルファメトキサゾール・トリメトプリム合剤

おわりに

皮膚ノカルジア症の臨床像は多彩であり，外傷部位に遅発性に生じる場合もあるため，治療抵抗性の皮膚軟部組織感染症の治療にあたる際には皮膚ノカルジア症も念頭に置く必要がある．

●文献

1）Ambrosioni J, Lew D, Garbino J et al: Nocardiosis: updated clinical review and experience at a tertiary center. Infection 38：89-97，2010.

2）布袋祐子：ノカルジア症．MB Derma，206：39-44，2013.

3）濱崎正康，石垣大介，佐竹寛史　他：上肢に発症した原発性リンパ管型皮膚ノカルジア症の１例．東北整災誌 63（１）：66-69，2020.

4）福島佳子，蒲澤美代子，石藤智子　他：多発皮下膿瘍を呈した *Nocardia farcinica* による皮膚ノカルジア症の１例．臨皮 74：353-357，2020.

5）中村裕美，西島千博，稲沖真　他：*Nocardia brasiliensis* による皮膚ノカルジア症の１例．皮膚臨床 61（10）：1571-1574，2020.

6）吉原知里，村山友梨，菊池瑞穂　他：直接塗抹検査で速やかに診断された小児の皮膚ノカルジア症の１例．和歌山医学 70（１）：17-20，2019.

7）安藤はるか，山内輝夫，北見由季　他：左上肢に生じた *Nocardia brasiliensis* によるリンパ管型原発性皮膚ノカルジア症の１例．臨床皮膚 72（10）：815-820，2018.

8）楠本百加，中西佑季子，松本優香　他：腎移植後の患者に生じた右大腿皮膚ノカルジア症．皮膚病診療 40（７）：675-678，2018.

9）福田朝子，竹内理恵，肥田時征　他：壊疽性膿皮症との鑑別に苦慮した原発性皮膚ノカルジア症の１例．皮膚臨床 60（８）：1194-1198，2018.

10）北原博一，佐藤友隆，矢口貴志　他：環指の腫脹で指輪抜去に難渋した皮膚リンパ管型 *Nocardia brasiliensis* 感染症の１例．皮膚臨床 59（13）：2033-2036，2017.

11）河相美奈子，大東淳子，曽我富士子　他：原発性皮膚ノカルジア症．皮膚病診療 37（10）：937-940，2015.

12）一野名晶美，丸田直樹，中川雄仁　他：皮膚ノカルジア症．皮膚病診療 36（10）：907-910，2014.

13）池谷由貴，畑康樹，山本奈緒　他：*Nocardia brasiliensis* による膿瘍型皮膚ノカルジア症と考えた１症例．Med. Mycol. J 55（１）：J19-J23，2014.

14）北田真平，正田悦朗，円山茂樹：*Nocardia brasiliensis* によるリンパ管型皮膚ノカルジア症の１例．中部整災誌 56（３）：739-740，2013.

15）若林正一郎，岩澤真理，外川八英　他：*Nocardia brasiliensis* による皮膚ノカルジア症の３例．臨床皮膚 67（４）：341-346，2013.

16）白井礼子，井上卓也，大津正和　他：*Nocardia brasiliensis* によるリンパ管型皮膚ノカルジア症の１例－早期診断における Gram 染色，Kinyoun 染色の有用性－．西日皮膚 73（５）：493-496，2011.

17）園山悦子，則岡有佳，坂井浩志　他：全身性エリテマトーデス患者に生じた原発性皮膚ノカルジア症の１例．皮膚臨床 53（６）：883-886，2011.

18）田口皓一郎，久保田一生，伊藤裕子　他：小児の原発性皮膚ノカルジア症の１例．小児科診療 74（２）：322-326，2011.

19）内藤洋子，大野貴司，岩月啓氏：免疫低下患者に生じた原発性皮膚ノカルジア症．臨皮 64（９）：700-703，2010.

20）吉田和恵，布袋祐子，佐藤友隆　他：*Nocardia brasiliensis* による皮膚ノカルジア症の小児例．臨床皮膚 63（２）：145-147，2002.

21）高橋彩，高村さおり，寺木祐一：交通事故による顔面外傷部に生じた皮膚ノカルジア症の１例．皮膚臨床 61（12）：1913-1916，2019.

22）佐々木良子，持田耕助，古結英樹　他：Isaacs 症候群患者に発症した皮膚ノカルジア症．皮膚臨床 60（７）：1138-1141，2018.

23）佐々木優，吉田哲也，斎藤優子　他：鼻背部に生じた *Nocardia brasiliensis* による皮膚ノカルジア症．皮膚病診療 39（３）：251-254，2017.

24）桑代麻希，永瀬浩太郎，三砂範幸　他：黒色菌糸症と壊死性筋膜炎様の臨床を呈した原発性皮膚ノカルジア症を併発した１例．西日皮膚 78（４）：386-390，2016.

25）Nakamura Kenta, Kamijo Fuminao, Negishi Tatsuya et al: Primary cutaneous nocardiosis caused by Nocardia concava. The journal of Dermatology 42（11）：1121-1122, 2015.

26）山口奈央，木村聡子，川上民裕　他：手掌に生じた皮膚ノカルジア症．皮膚病診療 37（11）：1065-1068，2015.

27）竹井賢二郎，高原正和，永江航之　他：バラの棘による外傷を契機に発症した限局型皮膚ノカルジア症の１例．西日皮膚 77（２）：142-145，2015.

28）高村直子，堀内義仁，千葉由幸：*Nocardia brasiliensis* による限局型皮膚ノカルジア症の１例．皮膚臨床 56（12）：1955-1958，2014.
29）伊方敏勝，増口信一，石原剛：皮膚ノカルジア症再発の１例．皮膚臨床 53（２）：291-294，2011.
30）任惠美：皮膚ノカルジア症の１例．与謝の海病院誌８：54-56，2011.
31）亀頭晶子，北野文朗，森川博文　他：*Nocardia brasiliensis* による限局型皮膚ノカルジア症の１例．臨床皮膚 64（６）：431-434，2010.
32）千田聡子，藤本栄大，藤本典宏　他：手に生じた皮膚ノカルジア症の１例．臨床皮膚 70（12）：926-931，2016.
33）鈴木智香子，下山陽也，五ノ井透　他：臀部に生じた原発性皮膚ノカルジア症（菌腫型）．皮膚病診療 38（１）：29-32，2016.
34）小嶌綾子，松村由美，荒川明子　他：発症から診断確定まで６年間を要した *Nocardia brasiliensis* による原発性皮膚ノカルジア症の１例．臨床皮膚 66（３）：258-261，2012.
35）藏岡愛，山岡俊文，竹中基　他：左肘部に見られた菌腫型 *Nocardia transvalensis* 感染症の１例．日皮会誌 119（２）：197-203，2009.
36）Oda Rentaro, Sekikawa Yoshiyuki, Hongo Igen: Primary Cutaneous Nocaridiosis in an Immunocompetent Patient. Intern Medicine 56（４）：469-470, 2017.
37）錦織恵美，菅井亮平，寺田裕美　他：*Nocardia farcinica* による多発性皮下膿瘍の１例．皮膚臨床 57（13）：2073-2077，2015.
38）Ohmori Shun, Kobayashi Miwa, Yaguchi Takashi et al: Primary cutaneous nocardiosis caused by Nocardia beijingensis in an immunocompromised patient with chemotherapy for advanced prostate cancer. the Journal of Dermatology 39（８）：740-741, 2012.