人工股関節全置換術後に臼蓋スクリューが骨盤内に迷入した一例

姫路赤十字病院　整形外科　　山下　勝成・阪上　彰彦
心臓血管外科　　毛利　　亮・金光　仁志

キーワード：人工股関節全置換術，臼蓋スクリュー，外腸骨動脈

論文要旨：

【症例】80代，女性．X-19年に前医で左変形性股関節症に対し左人工股関節全置換術を施行された．X年９月に誘因なく左鼠径部痛が出現し，前医を受診した．単純Ｘ線・CT検査で臼蓋スクリューの骨盤内への逸脱を認めたため当科紹介となった．起立などの動作時に左鼠径部痛を認めたが，独歩は可能であった．造影CT検査でスクリュー先端部が左外腸骨動脈に接していることが判明した．心臓血管外科にコンサルトし，異物除去術を施行した．【手術所見】心臓血管外科医師により左傍腹直筋アプローチで後腹膜腔に進入した．左外腸骨動脈にスクリュー先端部が癒着していたため剥離し摘出した．【考察】臼蓋スクリューの突出等により血管損傷を生じるリスクがあるとされるが，スクリューが骨盤内に迷入したという報告は少ない．今回，スクリューが骨盤内に迷入した症例に対し，外腸骨動脈からの剥離を行い安全にスクリューを抜去することができた．骨盤内に突出したスクリューは血管に強く癒着している可能性があり，抜去や再置換術を行う際には細心の注意を払う必要があると考える．

本文：

【はじめに】

人工股関節全置換術（以下，THA）における合併症の一つとして，臼蓋スクリューの突出等による血管損傷が報告されているが，スクリューが骨盤内に迷入したという報告は少ない．今回，THA後に臼蓋スクリューが骨盤内に迷入し，抜去に外腸骨動脈からの剥離を要した一例を経験したため報告する．

【症例】

患者：80代，女性．

主訴：左鼠径部痛

現病歴：X-19年に他院で左変形性股関節症に対しTHAを施行された．X年に誘因なく激しい左鼠径部痛が生じ同病院を受診した．単純Ｘ線・CTで臼蓋スクリューの骨盤内への逸脱を認め，精査加療目的に当院を紹介受診した．

既往歴：特になし．

初診時現症：激しい左鼠径部は改善しており独歩は可能であったが，座位で膝上げを行った際や座位から立ち上がる際に左鼠径部痛を認めた．安静時痛はなく，可動域検査で疼痛の出現を認めなかった．左鼠径部に発赤，熱感，腫脹，圧痛などを認めなかった．

血液検査所見：白血球数 5000/μL，CRP 0.08mg/dLと炎症所見を認めなかった．

両股関節単純Ｘ線：臼蓋スクリューのカップからの逸脱を認めた（図１a,b）．

CT：骨盤内に迷入したスクリューを認め，先端部が左外腸骨動静脈と接していた（図２a,b，図３）．

治療方針：迷入したスクリューが疼痛の原因となっている可能性があり，またそのまま放置すると将来的に外腸骨動静脈を損傷し大出血を来す可能性が考えられた．一方でスクリューを抜去するには後腹膜腔からのアプローチが必要で

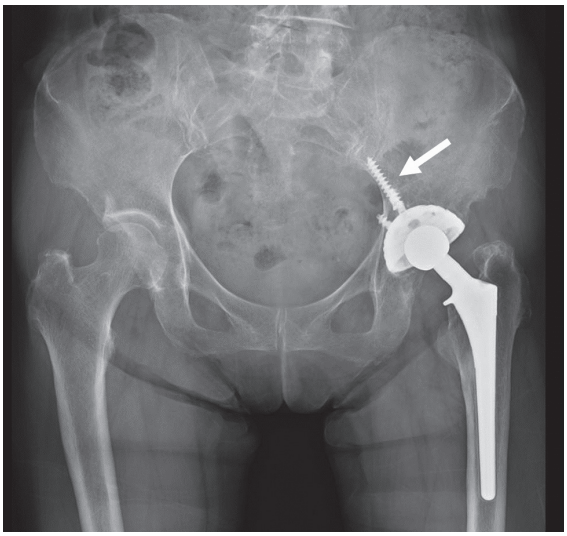

図１ａ　両股関節正面単純Ｘ線像

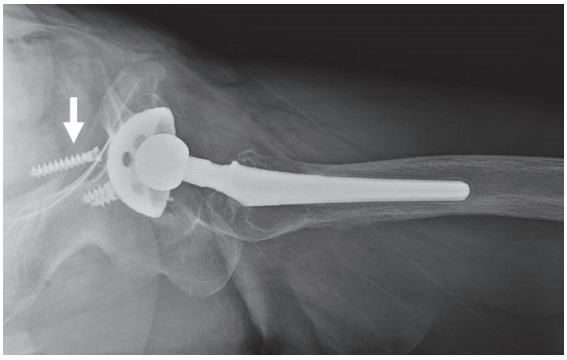

図１ｂ　左股関節軸位単純Ｘ線像
臼蓋スクリューの逸脱を認める（矢印）.

あり，スクリューが外腸骨動静脈に癒着している場合には血管損傷のリスクを伴うことが予想された．心臓血管外科にコンサルトし，人工血管を準備した上で安全にスクリューを抜去することが可能であると判断した．患者にスクリュー抜去あるいは経過観察という選択肢を示して説明し，前者を希望されたため異物除去術を行う方針となった.

手術所見：心臓血管外科医師により左傍腹直筋アプローチで後腹膜腔内に進入した．左外腸骨動脈を確認し，左外腸骨動脈・静脈間の剥離を進めスクリューを同定した．スクリューは先端部で左外腸骨動脈と瘢痕組織により癒着していた（図４a）．瘢痕組織を切離してスクリューを動脈から剥離し（図４b），摘出した．腹直筋後鞘・前鞘を縫合し閉創を行い終了した.

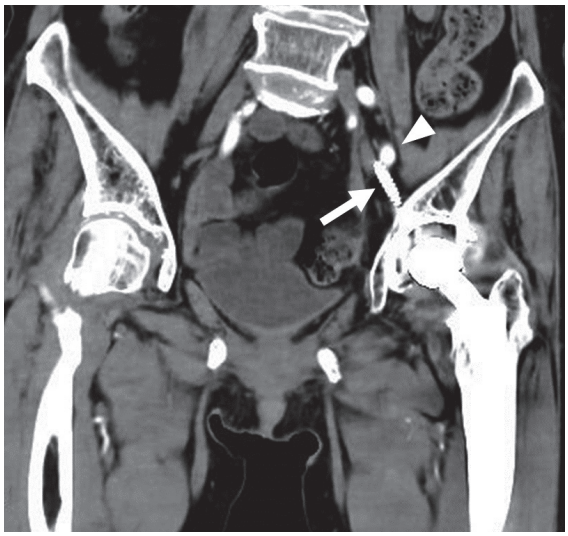

図２ａ　骨盤部造影CT像　体軸断面

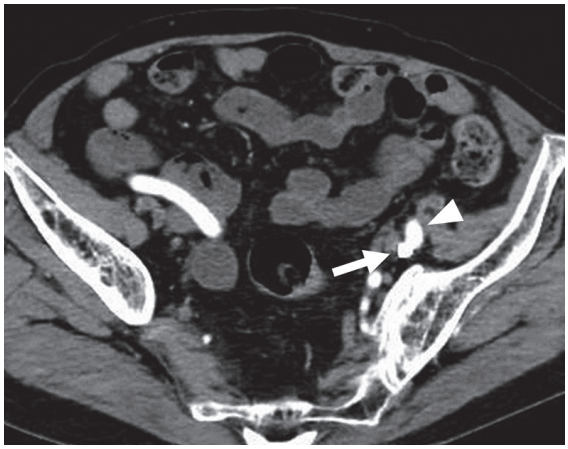

図２ｂ　骨盤部造影CT像　冠状断面
スクリュー（矢印）の先端部が左外腸骨動脈（矢頭）に接している.

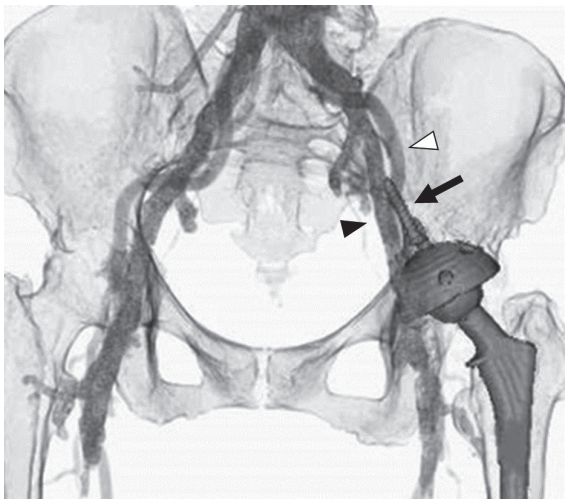

図３　骨盤部造影3D-CT像
スクリュー（矢印）の先端部が左外腸骨動脈（白矢頭）と左外腸骨静脈（黒矢頭）に接している.

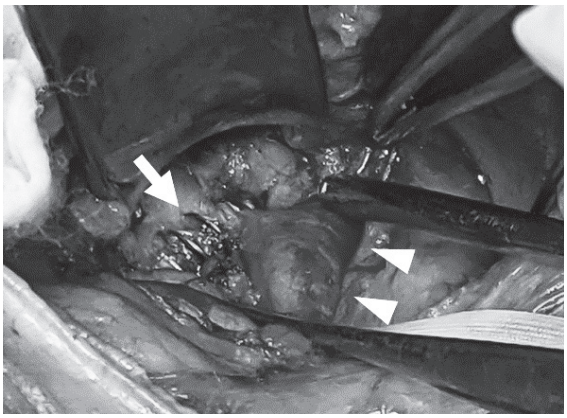

図４ａ　術中写真　スクリュー（矢印）の先端部が左外腸骨動脈（矢頭）に癒着している.

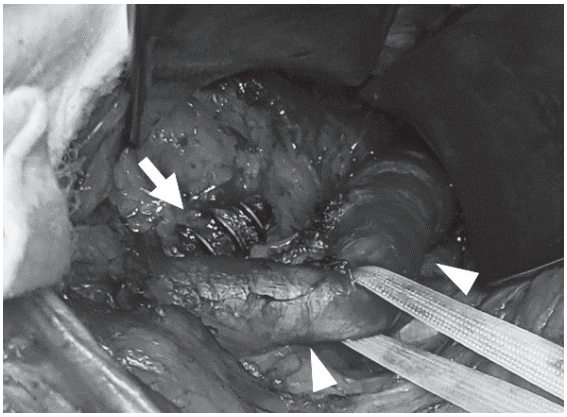

図４ｂ　術中写真　剥離後.

術後経過：手術翌日より歩行可能であり，術後７日目に自宅退院となった．術後２週の外来受診時には軽度の創部痛を認めるのみであった.

【考察】

THAにおける合併症の一つとして挙げられる血管損傷は，頻度は比較的低いものの致命的な合併症に至ることが多いとされている．Slullitel らはTHA再置換術を行った2524例中９例（0.35％）に予期せぬ大出血を認め，９例中４例（44％）が死亡したと報告している[2]．HwangはTHAの際に骨盤内に突出した臼蓋スクリューにより外腸骨静脈を損傷し，術後に多量の骨盤内出血による出血性ショックを来した一例を報告している[1]．Wasielewskiらは臼蓋スクリューの設置部位について屍体を用いて調査を行い，臼蓋の前上方や前下方・中心部はそれぞれ外腸骨動静脈，閉鎖動静脈・神経が近くにあり損傷のリスクが高く，一方臼蓋の後上方および後下方は長さ25mm以内のスクリューであれば安全であると報告している[3]．平良らはTHA後のカップの弛みによりスクリューが骨盤内に突出した症例に対し，後腹膜アプローチでスクリューを外腸骨動静脈から剥離し抜去後に，再置換術を行ったと報告している[6]．また木原らはTHA後にカップが脱転し，再置換術の際に骨盤内に突出したスクリューが外腸骨動脈に癒着していた２例を報告しており，うち１例は人工血管への置換を要したとしている[5]．自験例ではスクリューは外腸骨動脈に癒着しており，剥離することで抜去可能であった.

一方，スクリューが臼蓋カップから逸脱し骨盤内に迷入したという報告は少ない．秋田らはTHA術中にスクリューが骨盤内に迷入した１例を報告しており，迷入した原因の考察として，スクリューを極端な斜位で無理に挿入したことで，スクリューヘッドが変形しカップを貫通した可能性を挙げている[4]．しかし同じ製品で実験したところ貫通が確認されることはなく，ほかに同製品での不具合報告もなかったとしている．自験例に使用された製品は，スクリューヘッド径7.6mmに対しスクリューホール径6.8mm，センターホール径8.4mmと，センターホールはヘッドよりも大きい設計であった（図５）．自験例の術前CTではセンターホールのすぐ近傍に逸脱したスクリューヘッドが位置しており，また抜去したスクリューのヘッドに



図５　自験例に使用されたカップ・スクリューと同型の製品

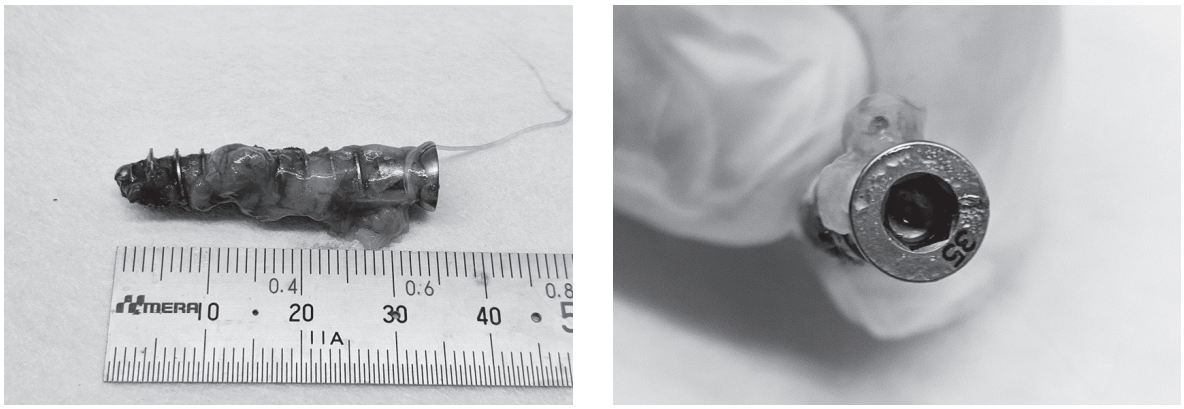

図６a,b　摘出したスクリュー

は変形や破損を認めなかった（図６）．以上のことから，センターホールを通じてスクリューが骨盤内に挿入された可能性が考えられた．センターホールに誤挿入を防ぐためのマークを加えるなど，製品側の工夫も予防策として考慮される．

【結語】

今回，THA後に臼蓋スクリューが骨盤内に迷入した一例を経験した．迷入の原因として，カップ後方のスクリューホールから挿入されるべきスクリューがセンターホールを通じて骨盤内に挿入されたことが推察された．心臓血管外科の協力を得て外腸骨動脈からの剥離を行い安全にスクリューを抜去することができた．骨盤内に突出したスクリューは血管に強く癒着している可能性があり，抜去や再置換術を行う際には，血管損傷のリスクを考慮し細心の注意を払う必要があると考える．

参考文献：

１）Hwang SK. Vascular injury during total hip arthroplasty: the anatomy of acetabulum. Int Orthop. 1994;18:29-31

２）Slullitel PA, Llano L, Garcia-Avila C, et al. Unaddressed arterial injuries in revision total hip arthroplasty: mortality outcomes of a low-prevalence complication. Int Orthop. 2020;44（1）:23-29

３）Wasielewski RC, Cooperstein LA, Kruger MP, et al. Acetabular anatomy and the transacetabular fixation of screws in total hip arthroplasty. J Bone Joint Surg Am. 1990;72（4）:501-8.

４）秋田護, 田中信明, 大幸俊三. 人工股関節全置換術中にスクリューが骨盤内に迷入した一例. Hip Joint. 2011；11 vol.371：922-924

５）木原伸介, 西山隆之, 藤代高明ほか. 人工股関節の弛みにより骨盤内に突出したスクリューの抜去に外腸骨動脈からの剥離を要した２例. 臨床雑誌　整形外科. 2011；62巻９号：995-997

６）平良優次，三ツ木直人，瀧　直也ほか. 骨盤内に突出した臼蓋スクリューを外腸骨動静脈から直視下に剥離して抜去しカップ再置換術をおこなった１例. 神奈川整形災害外科研究会雑誌. 2011；24：181-184