結腸脂肪垂と腹膜前脂肪腫が嵌頓していた大腿ヘルニアの1例

篠田　智仁　　佐野　文　　清水　里香　永田　幸聖　　櫻谷　卓司　　井川　愛子
高山赤十字病院　外科

抄　　録：症例は66歳女性．数日前より右鼠径部の腫瘤に気がつき当院を受診した。右鼠径部には臥位でも触知する弾性軟なピンポン球大の腫瘤を認めた。腹部単純CT検査で右大腿静脈内側に脂肪濃度腫瘤を認め右大腿ヘルニアの診断で手術の方針となった。手術は腹腔鏡下大腿ヘルニア修復術（TAPP）を施行した。右大腿ヘルニアを認め上行結腸脂肪垂の嵌頓を認めた。また、腹膜前脂肪腫も大腿ヘルニアに嵌頓している状態であった。腹膜切開を行い鼠径靭帯の一部切除し大腿ヘルニア門を拡張することで腹膜前脂肪腫の摘出が可能となった。ポリプロピレン製メッシュを留置しヘルニア修復とした。腹膜を介して異なる空間に位置する結腸脂肪垂と腹膜前脂肪腫の２種の脂肪組織が大腿ヘルニアに脱出し嵌頓していた。
術後経過良好で、術後第２病日に退院となった。術後３ヶ月経過するも再発所見はなく経過している。 腹膜を介して異なる空間に位置する脂肪組織が嵌頓した大腿ヘルニアに対してTAPPで修復しえた１例を経験したため文献学的考察を加えて報告する。

索引用語：大腿ヘルニア、脂肪垂，腹膜前脂肪腫、腹腔鏡下ヘルニア修復術、TAPP

Ⅰ　はじめに

鼠径部ヘルニアにおいて大腿ヘルニアは嵌頓を生じやすいことが知られている。大腿ヘルニア嵌頓内容の多くは小腸か大網であることが多い。大網以外の脂肪組織が脱出することもあるが２つの異なる空間の脂肪組織が脱出し嵌頓する症例はこれまでに報告がない。今回腹腔内の結腸脂肪垂及び腹膜前脂肪腫が脱出嵌頓した大腿ヘルニアの１例を経験し腹腔鏡下に修復しえたため症例掲示とともに文献学的考察を加えて報告する。

Ⅱ　症例報告

１．症例
１）患者：66歳．女性。
２）主訴：右鼠径部の膨隆
３）既往歴：特記事項なし。
４）家族歴：特記事項なし。
５）現病歴：数日前からの右鼠径部膨隆を主訴に当科を受診した。CT検査で脂肪組織の脱出した右大腿ヘルニアの診断で待機的な手術の方針となった。
６）来院時現症：身長148cm、体重47kg、BMI 21.5。立位及び臥位でも変化のない右鼠径部のピンポン球大の腫大を認めた。発赤や圧痛は認めなかった。用手的還納を試みるも還納できなかった。

２．検査所見
１）腹部CT検査：右鼠径部で右大腿静脈の内側に液貯留と小石灰化を伴った脂肪組織の脱出を認める（Fig. 1）。

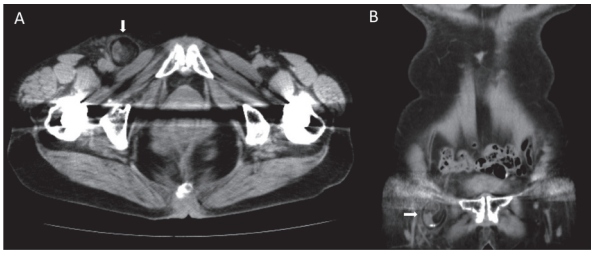

Figure. 1：腹部骨盤 CT 検査（A：水平断、B：冠状断）右鼠径部において右大腿静脈の内側に液貯留と小石灰化を伴った脂肪組織の脱出を認める（白矢印）。

２）血液検査：特記すべき異常所見は認めず。

３．治療方針
ヘルニア内容が大網の非還納性右大腿ヘルニアの診断で腹腔鏡下大腿ヘルニア修復術（TAPP：Transabdomoinal preperitoneal approach）を計画した。

４．手術所見

全身麻酔の下、仰臥位に手術を開始した。臍部からOpen法で12mmトロッカーを挿入して、腹腔内を10mmHgに設定して気腹を開始した。右腹部の臍部と同じ高さ、及び左腹部の臍部より５横指尾側に５mmトロッカーをそれぞれ穿刺留置し計３ポートとした。腹腔内を観察し右大腿ヘルニアに上行結腸の脂肪垂が脱出嵌頓している所見が確認された（Fig. 2A）。脂肪垂と腹膜の癒着もあり脂肪垂を引き出すことに難渋した。脂肪垂を引き出した後、大腿ヘルニア嚢を牽引するも腹腔側へ引き出すことはできなかった。鼠径部外側より腹膜切開を開始，右大腿ヘルニア周囲も腹膜を環状切開した（Fig. 2B）。まだ右鼠径部では腫瘤が触知されたため，右大腿ヘルニア内に腫瘤が嵌頓していると考えた。鼠径靭帯を一部切開し３cm程度の腫瘤を除去。表面は平滑で弾性軟な腫瘤であったため脂肪腫と診断した（Fig. 2C）。大腿輪は1.5cmの開大認めた（Fig. 2D）。脂肪腫の摘出により右鼠径部の腫瘤は消失した．Myopectineal orificeを含む十分な剥離を行なったのち，ポリプロピレン製メッシュを挿入しタッカーで下腹壁動静脈の内外側、腹直筋後面、Cooper靭帯に固定した。切開した腹膜を吸収糸で連続縫合し閉鎖した。手術時間は99分、出血量は少量であった。

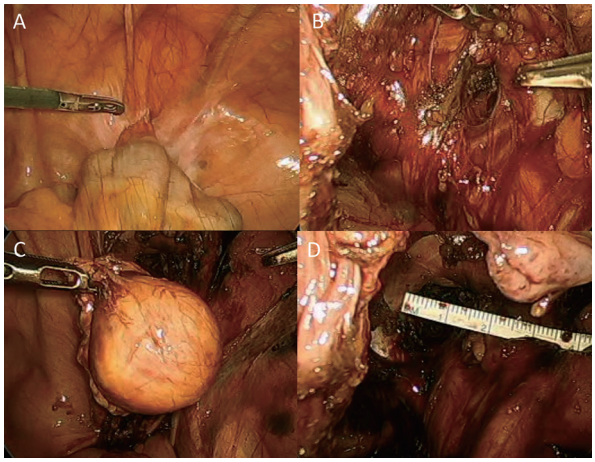

Figure. 2：手術所見
A：上行結腸の脂肪垂が右大腿ヘルニアに嵌頓していた。B：右大腿輪の環状切開を行い大腿輪の開大を確認した。腹腔内からは脂肪腫の存在は確認できなかった。C：右大腿ヘルニアより 3cm 程度の脂肪腫を摘出した。D：右大腿ヘルニア門は 1.5cm の開大を認めた（鼠径靭帯の一部切除後）。

５．術後経過

経過良好で術後２日目に退院となった．鼠径部の症状は消失し，術後３ヶ月再発を認めていない。

Ⅲ　考察

大腿ヘルニアは全鼠径ヘルニアの約４％を占め[1]、出産や骨盤底筋群の筋力低下のため中年以降の女性に多いとされている[2]。ヘルニア内容物は80～90%が大網や小腸であり[3]、まれに卵巣や虫垂などが嵌頓する場合がある[4]。大腿輪が狭小かつ強靭なため嵌頓率は30～70%と高く[5]、嵌頓で発見される頻度が高いヘルニアである。嵌頓すると腸閉塞症状を示すことが多い一方で、本症例のように腸閉塞症状を伴わないヘルニア嵌頓症例は、ヘルニア内容として卵巣・大網・膀胱・脂肪垂・Richter型腸管嵌頓などの可能性も考慮しなければならない[6]。

結腸脂肪垂と腹膜前脂肪腫の異なる２箇所の脂肪組織が嵌頓していた大腿ヘルニアの症例は本邦において報告はなく非常に稀な症例である。脂肪垂の嵌頓していた症例は本邦で2例の報告がある[7，8]。いずれも女性であり盲腸及びS状結腸の脂肪垂の嵌頓を認めた。術前診断は大腿ヘルニアの虫垂嵌頓及び大網嵌頓と考えて腹腔鏡手術を行い、術中所見で結腸脂肪垂の嵌頓が確認された。脂肪垂は下部結腸を除く全結腸に存在し、大腸漿膜下組織と連続し腹腔内に突出する漿膜に覆われた脂肪組織である。脂肪垂はS状結腸や盲腸に多く認められ、自由ヒモに沿って通常２列に存在する。脂肪垂の人体における働きは不明である。

また、鼠径部のヘルニア内容として脂肪腫を認めることもあるが、近年ヘルニア嚢を認めない腹膜前脂肪腫の脱出であるsacless sliding fatty inguinal hernia：SSFIHが注目されており本邦でも３例の報告がある[9] [10] [11]。SSFIHの頻度は欧米では6.2-8.1%とされ[12] [13]、本邦単施設でも1.8%と報告されている[11]、SSFIHを形成する要因としては，精索・円靭帯脂肪腫が33.8%、腹膜前脂肪腫を内容とする大腿ヘルニアが30.1%、腹膜前脂肪を内容とする内鼠径ヘルニアが22.8%であったと報告されている[12]。

大腿ヘルニア嵌頓のCTによる術前診断率は

88%である[10]。脂肪垂の嵌頓に関しては前述の２症例と同様本症例でも術前診断はできず、脂肪垂の術前診断は困難と考えられる。またSSFIHも身体所見のみで鑑別することは困難で超音波やCT等の画像検査でヘルニア嚢のない腹膜前脂肪塊を確認する必要があるが、確定診断をつけることは非常に難しい。本症例でも手術後に再度CTを見直したが、術前に結腸脂肪垂と腹膜前脂肪腫の２箇所の脂肪組織が嵌頓していることを診断することは困難であった。

鼠径ヘルニアの手術は鼠径法、開腹法、腹腔鏡下手術がある。腹腔鏡を用いた鼠径ヘルニア修復術は、1982年にGerらがにより報告されたのが最初であり[14]、以降改良の上現在では腹膜外から鼠径部に到達する手技（totally extraperitoneal approach : TEP）と腹腔内から鼠径部に到達する手技（transabdominal preperitoneal approach : TAPP）の２種類が標準術式として確立されている。腹腔鏡下鼠径ヘルニア修復術は、整容性や低侵襲性、また、高い診療報酬点数ということもあり近年施行症例数が増加している[11]。

腹腔鏡下手術は腹腔内から詳細な観察ができること、大腿ヘルニアや閉鎖孔ヘルニアへのアプローチが良好であるというメリットがあげられるが，腸管嵌頓症例や嵌頓によるイレウス併発症例には操作困難となる場合も多い[9]。本症例はヘルニア内容が脂肪の脱出であると術前診断しており腹腔鏡アプローチを選択した。大腿ヘルニア嵌頓の際に嵌頓解除のため鼠径靭帯の一部切除を行うことがあるが、腹腔鏡下でも同様の操作は可能であった。本症例のような脂肪垂や脂肪腫嵌頓症例であれば手術操作に支障きたすような腸閉塞所見を認めることはないため腹腔鏡下手術は有用であると考える。

Ⅳ　結語

鼠径ヘルニアにおいて脂肪組織の嵌頓は術前にいずれの脂肪組織であるかを診断することは困難である。しかし、腹腔鏡下手術で腹腔内から観察することで詳細な観察が可能であり、脱出組織の判別が可能となる。また腹腔鏡下手術は脂肪組織の嵌頓した鼠径ヘルニアであれば腸閉塞所見等なく、手術操作に支障きたすことがないため有用であると考える。

Ⅴ　引用文献

１）中嶋 昭、佐藤 康、他：成人鼠径・大腿・閉鎖孔ヘルニア嵌頓の手術
手術 65: 1001-1006, 2011

２）沖永功太：ヘルニアの外科治療 大腿ヘルニア
外科診療 35: 565-571, 1993

３）葉山牧夫、久保雅俊、他：大腿ヘルニア嵌頓症例の臨床的検討
臨床外科 65: 703-707, 2010

４）安本明浩、徳村弘実、他：MRにて術前診断した右大腿ヘルニア内虫垂嵌頓の１例
日臨外会誌 71: 235-238, 2010

５）榊原幸雄：４大腿ヘルニア診断と治療の問題点
沖永功太編、ヘルニアのすべて、へるす出版、東京、1995, p123-127

６）水崎 馨、斉藤英一：大腿ヘルニア内蜂窩織炎性虫垂嵌頓の１例
日消外会誌 39: 1741-1746, 2006

７）Nobutoshi S., Kotaro E., et al. : Laparoscopic repair of an irreducible femoral hernia containing an epiploic appendage of the sigmoid colon
Asian J Endosc Surg 13(2) : 231-233, 2019

８）關口奈緒子、太田勝也、他：盲腸脂肪垂が嵌頓した大腿ヘルニアに対して腹腔鏡下手術が有効であった１例
日外科系連会誌 44(5): 1004-, 2019

９）明石論：鼠径ヘルニア再発と誤認したヘルニア嚢を認めない鼠径部ヘルニアの1例
日臨外会誌 78: 448-450, 2016

10）貝羽義浩、小笠原紀信、他：TEPを施行したヘルニア嚢を認めない鼠径部ヘルニアの1例
日臨外会誌 79: 943-946, 2018

11）宮本篤、山添真志、他：腹腔鏡下により診断・治療したsacless sliding fatty inguinal herniaの一例

和歌山医学　71(2): 64-66, 2020
12）Holinsky C, Simone S : Clinically diagnosed groin hernias without a peritoneal sac at laparoscopy – what to do?
Am J Surg 199: 730-735, 2010
13）Nasir AO, S Tormey, et al : Lipoma of the cord and round ligament: an overlooked diagnosis?
Hernia 9: 245-247, 2005
14）Ger R : The management of certain abdominal herniae by intra-abdominal closure of the neck of the sac
Ann R Coll Surg Engl 64: 342-344, 1982