アミド型麻酔薬に即時型アレルギーを生じた２例

上原絵里子[1)]，花城ふく子[1)]，渕辺　誠[2)]，福島聡一郎[2)]，大湾美香子[2)]

[1]沖縄赤十字病院　皮膚科，　[2]麻酔科

要　旨

41歳女．既往で食物・薬剤アレルギーなし．頸管無力症のため腰椎麻酔下に膣式手術を施行した．高比重ブピバカイン（製品名マーカイン）を注入17分後より血圧低下が出現し，その５分後には40台まで低下した．意識レベルはクリアで，昇圧剤使用し血圧回復ののち手術施行された．同剤のプリックテストは陰性で，スクラッチテストは陽性．リドカインの皮膚テストは陰性．32歳女．既往でリドカインのアナフィラキシーあり．またアセトアミノフェンのアレルギーあり．右踵骨骨折整復固定目的で，ロピバカイン（製品名アナペイン）による伝達麻酔施行した．麻酔開始２分後に咽頭，眼瞼に掻痒感が出現した．その後眼瞼浮腫が増悪したため，全身麻酔に変更した．プリックテストでロピバカインが陽性，皮内テストでブピバカイン疑陽性．アミド型麻酔薬アレルギーは非常にまれであるが，文献的考察も含め報告する．

Key Words：ブピバカイン，ロピバカイン，即時型アレルギー，皮内反応，プリックテスト

（はじめに）

局所麻酔薬は化学構造の違いからエステル型とアミド型の２つに分類される．

日本で使われる局所麻酔薬は全部で14種類あり，多くはアミド型である[1)]．

アミド型局所麻酔薬は，エステル型に比べ抗原性が低く，比較的安全性の高い局所麻酔薬として知られているが，本邦でもアナフィラキシーを発症した症例が複数報告されている．このたび，ブピバカイン，ロピバカインに即時型アレルギーを発症した２例を経験したため，文献的考察も含め報告する．

（症例）

症例１：41歳女性．主訴は腰椎麻酔後の血圧低下，口唇腫脹，咳嗽，大腿の紅斑．

家族歴は特記すべきことなく，食物・薬剤アレルギーなし．

既往歴は，頸管無力症のため，４回の頸管縫縮術．

今回，５回目の頸管縫縮術目的で，腰椎麻酔が施行された．

１％リドカイン（キシロカイン）５mlずつ，塩酸ブピバカイン（マーカイン）投与13分前，５分前に投与．高比重マーカインを３ml　注入し，その５分後にセフメタゾール点滴施行した．

マーカイン投与17分後に血圧低下出現．40台まで低下し，冷感，気分不良，咳嗽が出現した．意識は清明で，昇圧剤開始され，マーカイン投与70分後に手術開始，110分後に手術終了となった．

麻酔薬や抗生剤のアレルギーを疑い，皮膚テストを施行した．

プリックテストでは，ブピバカイン，セフメタゾールは陰性であった．しかし，スクラッチテストでは，ブピバカインに陽性反応を認めた．（図１）

リドカインはプリックテスト，皮内テストとも陰性であった．

症例２：32歳女性．主訴は伝達麻酔後の咽頭・眼瞼掻痒感，眼瞼浮腫．

既往歴に歯科麻酔のアナフィラキシー，アセトアミ

（令和３年５月24日受理）
著者連絡先：上原　絵里子
（〒902-8588）沖縄県那覇市与儀1-3-1
沖縄赤十字病院　皮膚科

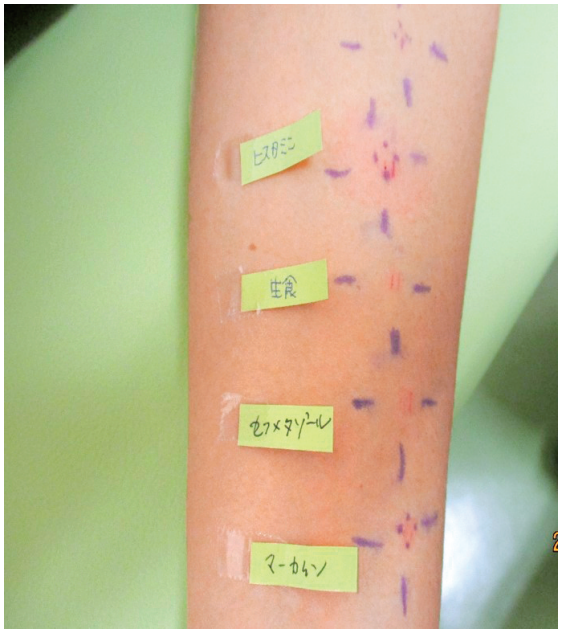

図１：スクラッチテスト　マーカイン陽性

ノフェンのアレルギーあり．

現病歴は，右踵骨骨折整復固定術目的で，ロピバカイン（アナペイン）の伝達麻酔が施行された．ロピバカインを右膝窩坐骨神経に注入後，２分で咽頭部，両眼周囲に掻痒感が出現した．

19分で両眼瞼浮腫が増悪したため，全身麻酔に変更となった．44分で左前頸部，左前胸部に紅斑出現，64分には皮疹消失した．

ロピバカインのアレルギーを疑い，麻酔科からの希望で同剤と他の局所麻酔薬もともに皮膚テストを行った．

プリックテストでは，ロピバカインに陽性反応を認めた．リドカイン，ブピバカイン，ポプスカイン，オーラ，シタネストは陰性であった．（図２）

皮内テストでは，ブピバカインが疑陽性でリドカインとオーラは陰性ではあるが，若干の反応が見られた．（図３）

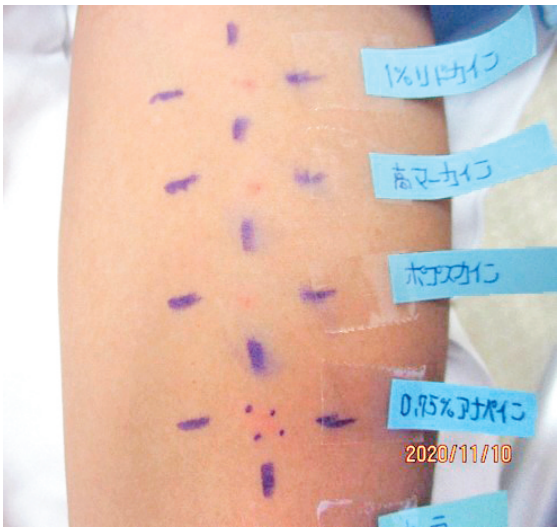

図２：プリックテスト　アナペイン陽性

図３：皮内テスト　マーカイン疑陽性

以上より，症例１はブピバカインの即時型アレルギー．症例２はロピバカインの即時型アレルギーでブピバカインも交差反応の可能性が考えられた．

（考察）

局所麻酔薬は，化学構造の違いからアミド型とエステル型の２つに分類される．

局所麻酔薬の構造は，共通して３つのパートから構成されている．すなわち①芳香族残基　②アミノ基　③それら２つを結ぶ中間鎖　からなる．中間鎖はアミド結合，あるいはエステル結合しており，局所麻酔薬の分解に関係している．アミド型は肝臓で分解され，現在使用されている局所麻酔薬の多くがこのタイプに属する．一方，エステル型は血漿コリンエステラーゼで分解される[2)]．エステル型は para-aminobenzoic acid（PABA：パラアミノ安息香酸）の誘導体である．PABAは，日焼け止めクリームなどに広く用いられて

おり，かぶれ（接触皮膚炎）などのアレルギー素因をもつ者も多い物質であるため，アミド型よりアレルギー反応を生じる危険が高い．そのため，現在臨床で用いられている局麻薬はアミド型である[3]．

最も多く使用されるリドカイン，また本症例で使用されたブピバカイン，ロピバカインもアミド型である．歯科麻酔で使用されるオーラ，シタネストもアミド型である．エステル型はプロカインなどがある．

アミド型局所麻酔薬の防腐剤として含まれるパラベン類やピロ亜硫酸ナトリウムに対するアレルギーについても既に報告がある．これらの報告などから，防腐剤を含有しない製剤の使用が一般的になりつつある[4]．アンプルやポリアンプル入りのカルボカイン，ロピバカイン，レボブピバカインには防腐剤が含まれていない[3]．

今回使用された薬剤のブピバカイン（マーカイン）はメピバカインの誘導体である．ほかの局所麻酔薬に比較して，ブピバカインは心毒性が強いため，硬膜外麻酔，伝達麻酔時に使用される頻度は減ってきている．しかし神経毒性が少なく持続時間が長いため，脊髄くも膜下麻酔で最も使われている薬剤となっている[1]．

1980年頃からブピバカインの局所麻酔薬中毒に関連した心停止，重篤な不整脈への関心が高まった．ブピバカインは左・右旋性混合体（ラセミ体）であり，そのうちの右旋性光学異性体が毒性に関係することが明らかとなった．毒性を減ずる目的で右旋性体を分離除去し，左旋性体のみのレボブピバカインが登場した．同様に左旋性体のみの化合物のロピバカインも，毒性の少ない局所麻酔薬として開発された[2]．

ロピバカイン（アナペイン）はブピバカインのブチル基をプロキル基に置き換えた薬剤である．光学異性体のＳ体のみを製品化している．長時間作用性で効力も強いが心毒性は低い．低濃度での痛覚遮断と運動神経の分離に優れているため，早期離床に貢献する．この特性と術後疼痛に対する適応が初めて認められた局所麻酔薬（2001年）であるため，術後硬膜外鎮痛に最も広く使用されている[1]．

発症要因として齊藤らは，白血球遊走試験（Leukocyte Migration Test;LMT）を応用して食物・薬剤アレルギー既往歴との関連性について検討し，アミド型局所麻酔薬 LMT 陽性23例のうち，過去に何らかの薬剤でアレルギーを発症した患者は８例（39.1％）で，食物アレルギー既往率は13％であった．抗菌薬や NSAIDs に比べ２倍以上の LMT 陽性値を示し，薬剤の中ではアミド型局所麻酔薬による発現率が高い傾向を示していた．薬剤，食物，疾患いずれに対しても総合的にアレルギー体質を有する患者に対して，アミド型局所麻酔薬は，アレルギーの発現リスクが高いことを示唆している[5]

また局所麻酔薬は，近年医療用だけでなく，OTC 薬にも多くの含有製剤が商品化されている点や，添加物である防腐剤を含む日用品の使用により感作される可能性があることから，今後局所麻酔薬のアレルギーが増えるかもしれない．

●検査

今回２例ともに皮膚テスト（プリックテスト，スクラッチテスト，皮内テスト）を行った．

即時型（Ｉ型）アレルギーの検査項目としては，皮膚テスト（プリックテスト，スクラッチテスト，皮内テスト），抗原特異的 IgE 抗体測定，トリプターゼ血中濃度測定，ヒスタミン遊離試験，除去試験・負荷試験などがある[9]．

プリックテストは，アレルゲンを皮膚に１滴おとし，プリックランセットで静かにアレルゲンを刺し，すばやくティッシュペーパーで拭いて，15分後に判定する．

ヒスタミン二塩酸塩を陽性コントロール，生食を陰性コントロールとする．膨疹の直径 mm（最長径とその中点に垂直な径の平均値）を測定する．ヒスタミンの２倍を４＋，同等を３＋，1/2を２＋，1/2より小さく生食より大きいものを１＋，生食と同等を（－）と判定する．

判定結果２＋以上を陽性とする．

プリックテストが陰性の場合はスクラッチテストにすすむ．プリックランセットないしは細い注射針（23G）で，皮膚に対し出血しない程度に５mmの線状の傷をつける．判定はプリックテストと同様に行う．

皮内テストは，アレルゲンを真皮内に注射することによりアレルゲンを皮膚内に吸収させて生体と反応させる検査方法である[10]．各疾患に適した試薬を事前に入手もしくは自己で調整する．抗生物質などの薬剤は，薬剤に添付されている場合はそれを用い，添付されていない場合は，適宜希釈したものか実際に用いる注射液を使用する．

即時型アレルゲン検出のために，皮内テスト用の注射器（0.01mlの目盛がついている注射器）を用いて，アレルゲン液0.02mlを皮内に注射する．検査部位としては前腕屈側を用いる．アレルゲンを注射したのち，15分後に結果を判定する．判定基準を表１に示す．

15～20分で蕁麻疹様膨疹あるいは偽足様突起などを生じた場合に陽性と判断する．

表１：皮内反応判定基準（即時型アレルギー反応）[10]

判定	膨疹（mm）	発赤（mm）
陰性（－）	0～5	0～9
疑陽性（±）)	6～8	10～19
陽性（＋）	9～15	20～30
強陽性（＋＋）	16以上	40以上

膨疹と発赤の長径と短径の平均で表し成績とする

●発症様式

脊髄くも膜下麻酔，伝達麻酔が施行され，退室時に皮膚掻痒感，全身発赤，呼吸困難，血圧低下を認めた症例もあった[7]．一般に，脊髄くも膜下麻酔で使用する局所麻酔薬によるアナフィラキシー様反応は，薬剤投与からアレルギー症状発現までの時間が数十分と長いことが特徴である．これは薬剤が脳脊髄液から血中に移行するまでに要する時間と考えられている．したがって一般のアナフィラキシー様反応のように薬物投与直後に発生しないことが多いので，薬剤投与後比較的長時間の観察が必要とされる[8]．

●アミド型局麻剤の代替薬について

アレルギー既往のある妊婦で，術前の*in vitro*の検査で，リドカイン，メピバカイン，ブピバカインがすべて陽性か擬陽性であったため，会陰切開時に１％塩酸ジフェンヒドラミンを用いた報告がある．塩酸ジフェンヒドラミンは抗ヒスタミン薬であるが，リドカインと構造が類似しており，１％塩酸ジフェンヒドラミンは１％リドカインと同等の局所麻酔作用をもつとされている[6]．

（結語）

１．アミド型局所麻酔薬の即時型アレルギーを２例経験した．

２．１例はブピバカインによる．スクラッチテスト陽性．

３．もう１例はロピバカインによる．プリックテスト陽性．

またブピバカインも皮内テスト疑陽性であり，交差反応が考えられた．

４．麻酔薬への防腐剤混入は減っているが，市販薬（OTC薬）でリドカインなど局所麻酔薬が含有されているものも数多く，無自覚で感作されているリスクがある．

５．アミド型は安全な局所麻酔薬と考えられているが，このような観点から，使用時注意が必要である．

（文献）

１）樋口秀行：局所麻酔に使用する薬剤の常識11．OPE nursing　25(1)：42-50　2010

２）横山正尚：局所麻酔薬．レジデント　6(12)：44-50　2013

３）竹浪民江：局所麻酔薬の副作用　種類によって毒性に差はある．LiSA　22(6)：568-573　2015-6

４）齊藤幹央：アミド型局所麻酔薬における添加物アレルギーの関与．アレルギーの臨床　36(6)：48-53　2016

５）齊藤幹央：アミド型局所麻酔薬過敏症患者における食物・薬物アレルギー既往率に関する検討．アレルギーの臨床　35(9)：52-56　2015

６）松本美志也：アミド型局所麻酔薬　副作用とその対策．LiSA　12(1)：14-20　2005

７）大岩　史：局所麻酔薬でアナフィラキシーショックが疑われた１例．日本臨床麻酔学20会誌　30(6)：S249　2010

８）六角由紀：塩酸ブピバカインによる脊髄くも膜下麻酔でアナフィラキシー様反応を起こした１例　日臨麻会誌　25(2)：175-178　2005

９）矢上晶子：皮膚アレルギーテストの結果をどう活かすか？　Visual　Dermatology 27(3)：258-263　2008

10）矢上晶子：皮内テストのやり方を教えてください．皮膚アレルギーフロンティア　10(3)：52　2012