≪症例報告≫

経気管支肺生検にて診断した好酸球性細気管支炎の一例

加瀬美咲[1]　辻和也[2]　岡本悠里[3]　森田優[3]
坂東弘基[3]　豊田優子[3]　頼田顕辞[4]

要旨：症例は57歳女性．X年２月頃より咳嗽と労作時呼吸困難があり近医を受診した．気管支喘息の既往がありブデソニド／ホルモテロールフマル酸塩水和物吸入剤が処方され咳嗽は改善したが，呼吸困難は改善しなかった．３月に健診で撮像した胸部X線写真ですりガラス影を指摘され精査加療目的で当院紹介となった．胸部CTでは両肺の気管支壁の肥厚と粒状影を認め，末梢血の好酸球数は2194/μLと増多していた．気管支鏡検査では気管支肺胞洗浄液（BALF）の回収率は15%と低く好酸球は見られなかったが経気管支肺生検で採取した検体には気管支壁と内腔に多数の好酸球浸潤を認め，好酸球性細気管支炎と診断した．プレドニゾロン 0.5mg/kg/日を開始し，自覚症状は速やかに改善した．好酸球性細気管支炎は血液中とBALF中の好酸球増多を示し，病理学的ならびに画像的に細気管支炎を呈するという２つの特徴を有する疾患であり，治療反応性は良好であると報告されている．

キーワード：好酸球性細気管支炎，気管支鏡検査，気管支肺胞洗浄液（BALF），経気管支肺生検

はじめに

好酸球性細気管支炎は，2001年に本邦で報告された疾患概念であり[1)]，血液中と気管支肺胞洗浄液（BALF）中の好酸球増多を示し，病理学的ならびに画像的に細気管支炎を呈するという２つの特徴を有する疾患である．治療として吸入ステロイドだけでは不十分で全身ステロイド投与を要することが多いが治療反応性は良好であると報告されている．今回，経気管支肺生検にて好酸球性細気管支炎と診断しステロイド治療が奏功したため報告する．

症例

患者：57歳，女性
主訴：咳嗽，呼吸困難
既往歴：気管支喘息，虫垂炎術後，左膝手術後
処方薬：ブデソニド・ホルモテロールフマル酸塩水和物吸入剤
生活歴：X-1年11月に新築した住居に転居，動物との接触なし，喫煙８本×10年（52歳の時に禁煙），職業　清掃員
現病歴：X年２月頃より咳嗽と労作時の呼吸困難を自覚し近医を受診した．気管支喘息の既往があることよりブデソニド／ホルモテロールフマル酸塩水和物吸入剤の処方が開始され，咳嗽は改善したが呼吸困難は改善しなかった．同年３月に健診で撮像した胸部X線写真ですりガラス影を指摘され，精査目的で当院紹介となった．初診時の胸部X線写真で両側肺野にすりガラス影を認め，胸部単純CTでは両側肺野に粒状影・気管支壁肥厚を認めた．血液検査では好酸球は増多しており，好酸球性細気管支炎が疑われたため精査加療目的に入院し，気管支鏡検査を行った．
入院時現症：体温 36.4℃，脈拍数 73回／分，血圧147/94mmHg，経皮的動脈血酸素飽和度（SpO_2）96%（室内気），眼球結膜貧血なし，眼瞼結膜黄染なし，頸部リンパ節腫脹なし，呼吸音　両側肺野でwheezes・rhonchiを聴取，心音　明らかな雑音なし，腹部　平坦，軟，圧痛なし，下腿浮腫なし，関節腫脹・疼痛なし，皮疹なし
入院時検査所見（表１）：末梢血の好酸球は25.9%，

[1] 高知赤十字病院　初期臨床研修医
[2] 〃　糖尿病腎臓内科
[3] 〃　呼吸器内科
[4] 〃　病理部

2194/μL と増多していた．IgE は 358IU/mL であった．

入院時胸部 X 線写真（図 1A）：両側肺野にすりガラス影を認めた．肋横隔膜角は鋭で，心胸郭比 52% だった．

入院時胸部単純 CT（図 1B,C）：両側肺野に粒状影と気管支壁肥厚を認め，細気管支炎が疑われた．

生理学的検査：呼気 NO は 70ppb と高値であった．呼吸機能検査では VC 0.74L, %VC 32.3%，$FEV_{1.0}$ 0.53L，$FEV_{1.0}$% 57.61% で混合性肺機能障害を認めた．

気管支肺胞洗浄液（BALF）：右 B^4/B^5a で実施した．回収率は 22ml/150ml（15%）と低く，細胞分画は好中球 82%，組織球 13%，リンパ球 5%，好酸球 0% であった．細胞診は class Ⅱ，一般細菌・抗酸菌培養は陰性であった．

経気管支肺生検（TBLB）病理組織所見（図 2）：右 S^8 にて採取した検体には気管支壁と内腔に多数の好酸球浸潤を認めた．

入院後臨床経過（図 3）：末梢血の好酸球増加と TBLB で好酸球浸潤を認め，身体所見と検査所見（表 1）より原因となる基礎疾患は推定できなかった

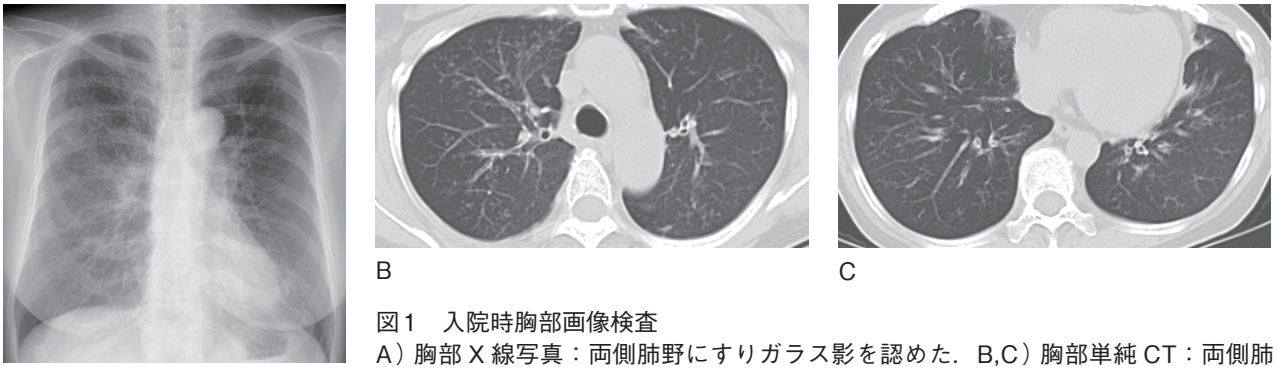

図 1　入院時胸部画像検査
A）胸部 X 線写真：両側肺野にすりガラス影を認めた．B,C）胸部単純 CT：両側肺野に粒状影と気管支壁肥厚を認めた．

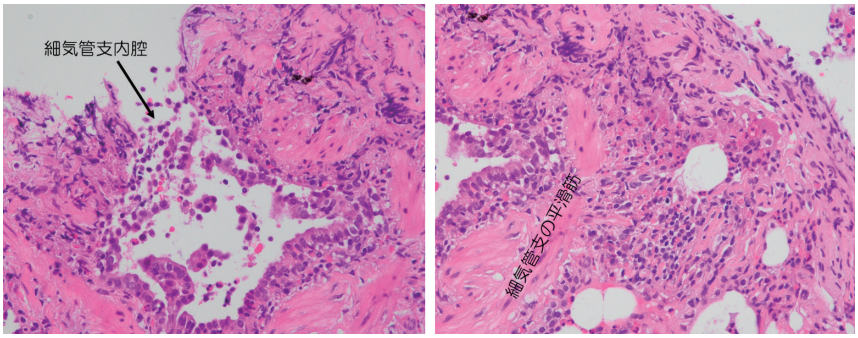

図 2　経気管支肺生検病理組織所見
右 S^8 にて採取した検体には細気管支内腔・上皮・平滑筋直下にかけて，多数の好酸球浸潤を認めたが，明らかな血管炎・肉芽腫・腫瘍性病変を疑う所見は認めなかった．（HE 染色 ×400）

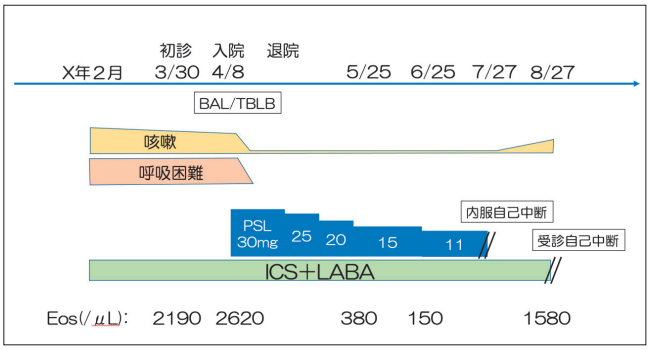

図 3　入院後臨床経過
BALF：気管支肺胞洗浄　Eos：好酸球　ICS：吸入ステロイド　LABA：長時間作用型 β 2 刺激薬　PSL：プレドニゾロン　TBLB：経気管支肺生検

表 1　入院時検査所見

血液学			生化学			免疫血清学		
WBC	8470	/μL	AST	21	U/L	CRP	0.03	mg/dL
Neut	39.6	%	ALT	14	U/L	BNP	17.1	pg/mL
Baso	1.2	%	LDH	175	U/L	KL6	221	U/mL
Lymp	30.2	%	T-Bil	0.7	mg/dL	IgG	1395	mg/dL
Mono	3.1	%	ALB	4.3	g/dL	IgE	358	IU/mL
Eos	25.9	%	CK	80	U/L	抗MAC抗体	陰性	
RBC	460万	/μL	ALB	4.3	g/dL	抗核抗体	＜40	倍
HgB	13.7	g/dL	BUN	7.8	mg/dL	抗CCP抗体	＜0.5	U/mL
PLT	37.3万	/μL	Cre	0.51	mg/dL	抗SS-A抗体	陰性	
			Na	140	mEq/L	P-ANCA	陰性	
			K	4.4	mEq/L	ATLA	陰性	
			Cl	103	mEq/L	βDグルカン	2.9	pg/mL
						アスペルギルス抗原	陰性	
						抗トリコスポロン・アサヒ抗体	陰性	

表２　好酸球性細気管支炎報告症例

	著者（文献）	年齢	性別	Eos (/μL)	IgE (IU/mL)	%VC (%)	$FEV_{1.0}$ (%)	BAL 好酸球(%)	初期 PSL	再発時 PSL	維持 PSL
1	Takayanagi 1)	46	M	6840	1548	60	39	91	40mg	5mg	10mg
2	中込 2)	23	M	1740	350	69	56	32.2	30mg	漸減中	N.D.
3	永田 10)	62	F	1110	48	73	52	N.D.	mPSL 80mg	2.5mg	5 mg
4	粒来 5)	50	F	1188	655	100	60.9	N.D.	ICS 単独	N.D.	N.D.
5	森本 8)	42	M	1676	1221	98	54	91.4	30mg	10mg	7mg
6	Fukushima 11)	56	F	2903	411	74.1	47.4	68.7	40mg	漸減中	N.D.
7	伏屋 12)	29	F	2500	998	59	76.9	14	0.5mg/kg	漸減中	N.D.
8	磯部 3)	64	F	741	3141	80.8	82.9	76	ICS 単独	N.D.	N.D.
9	三浦 4)	71	M	4446	862	60.8	70.5	N.D.	30mg	7.5mg	10mg
10	諏訪 13)	57	F	1600	124	64.5	68.8	97	40mg	再発なし	6mg
11	酒井 14)	62	M	1014	148	103	37.6	12.2	30mg	0mg	10mg
12	自験例	57	F	2193	358	32.3	57.6	0	30mg	未評価	N.D.

N.D.　no data

ことより好酸球性細気管支炎と診断した．プレドニゾロン（PSL）30 mg（＝ 0.5mg/kg）/ 日を開始したところ咳嗽と呼吸困難などの自覚症状は速やかに軽快し，末梢血の好酸球も減少した．第８病日に退院し，以後は外来で PSL の漸減を行い，11mg/ 日まで漸減した．その後の外来受診時にはステロイド内服に対する拒否感が強く，服薬を自己中断しており，軽度の咳嗽が出現し，末梢血の好酸球は再度 1580/ μ L に増加していた．再発が疑われ，PSL 内服継続を説得したが同意が得られず，以降は外来を受診していない．

考察

好酸球性細気管支炎は，2001 年に本邦で初めて報告された疾患概念であり，血液および BALF 中の好酸球増多を認め，画像的に細気管支炎を呈し，病理学的に細気管支への好酸球浸潤を認めることを特徴とする[1]．本症例では BALF の好酸球増加を認めなかったが咳嗽により回収率が不十分であったことが原因と考えられた．咳嗽・喘鳴・呼吸困難などの呼吸器症状で発症し，臨床的に気管支喘息との鑑別が重要とされており，気管支喘息との合併例の報告もあるが，両疾患の関連については結論が出ていない[2-4]．またアレルギー性鼻炎や好酸球性副鼻腔炎と上気道炎を先行し発症した報告も多く[2)5)-9)]，好酸球性細気管支炎が，好酸球性気道疾患の一部分症状として存在しうる可能性も指摘されている．標準的治療はステロイド全身投与であり，概して治療反応性は良好である一方，大部分の症例で PSL 減量中に再燃を認め，PSL 少量維持を要すると考えられている．

好酸球性細気管支炎に関する報告は検索し得た範囲内では，抄録等を含めると 30 例あるが，いずれも本邦からの報告であった．自験例を含め，検討可能な 12 例（男性５例，女性７例）において（表２），発症平均年齢は52歳であり，発症者間に明らかな男女差はなかった．呼吸機能検査では混合性換気障害を呈する例が最も多かった．PSL 30-40mg で治療を開始する例が多く，約半数で漸減中に再燃を認めた．本症例も，PSL 30mg を内服開始後は，著明な自覚症状の改善を得られたが，服用を自己中断した後は，好酸球数の再増加と咳嗽の悪化を認めており，本来 PSL 長期服用が適切であったと考えられた．

結語

血液中の好酸球増多を認め，画像上細気管支炎が疑われる症例では，好酸球性細気管支炎を鑑別に挙げ，積極的に気管支鏡検査を施行すべきと考えられた．

文献

1）Takayanagi N, et.al.: Chronic bronchiolitis with associated eosinophilic lung disease（eosinophilic bronchiolitis）: Respiration 68：319-322,2001.

2）中込一之ほか：喘息様症状で発症し，びまん性小葉中心性陰影を呈した，好酸球性細気管支炎・肺炎の１例，日呼吸会誌 41:722-727,2003.

3）磯部全ほか：喘鳴を伴わずに発症した好酸球性細気管支炎の１例，日呼吸会誌　2:607-611,2013.

4）三浦陽介ほか：喀痰好酸球増多を契機に好酸球性細気

管支炎を疑った１例，アレルギー　63:1265-1270,2014.
5）粒来崇博ほか：気管支喘息治療中に多彩な画像所見とCEA 高値を示した好酸球性気管支細気管支炎の１例，日呼吸会誌　44:742-747,2006.
6）神谷周了ほか：症例から学ぶ：気管支喘息の治療経過中に好酸球性細気管支炎・細気管支炎を発症した症例，Int Rev Asthma　2:88-92,2007.
7）澤田千晴ほか：著明なアトピー素因を背景にもつ好酸球性細気管支炎の１例，日胸臨　70:385-392,2011.
8）森本耕三ほか：好酸球性副鼻腔炎を合併した好酸球性細気管支炎の1例，日呼吸会誌　44:980-984,2006
9）藤田一彦ほか：アレルギー性鼻炎・副鼻腔炎に合併した好酸球性細気管支炎の１例，アレルギー　32:1034-1037,2012.
10）永田忍彦ほか：気管支喘息の経過中に発症した慢性好酸球性細気管支炎の１例，日呼吸会誌　42：767-771,2004.
11）Fukushima Y, et.al.:A patient with bronchial asthma in whom eosinophilic bronchitis and bronchiolitis developed during treatment : Allergol Int 59：87-91,2010.
12）伏屋芳紀ほか：「アレルギーの臨床」に寄せる　喘息症状を呈した好酸球性細気管支炎の一例，アレルギーの臨床　31：355-360,2010.
13）諏訪陽子ほか：遷延する鼻症状後に発症した好酸球性細気管支炎の1例，日呼吸誌　3：128-132,2014.
14）酒井啓行ほか：気管支喘息および慢性好酸球性肺炎を併発したと考えられた好酸球性細気管支炎の１例，アレルギー　65：134-137,2016.