八戸日赤紀要 17 巻，1 号（令和 2 年）21-25 頁．
Acta Medica Hachinohe.Vol. 17, No.1（2020）21-25.

症　例

# 前距腓靭帯損傷を伴った足関節滑膜性骨軟骨腫症の 1 例

黒田　　都[1)]，菅原　　敦[2)]，田村　新二[3)]，徳永　花蓮[3)]，高村　鴻宇[3)]，
青木　　裕[3)]，薄井　知道[3)]

八戸赤十字病院研修医[1)]，岩手医科大学附属病院整形外科[2)]，八戸赤十字病院整形外科[3)]

Key words：*滑膜性骨軟骨腫症，足関節，前距腓靭帯損傷.*

## 要　旨

足関節に発生する滑膜性骨軟骨腫症は稀である．今回，我々は前距腓靭帯損傷を合併した足関節滑膜性骨軟骨腫症の 1 例を経験した．

症例は 28 歳の男性．右足関節痛と反復性足関節捻挫を主訴に来院した．画像検査で右足関節滑膜性骨軟骨腫症を疑い，骨軟骨腫の遊離体摘出と滑膜切除術を施行した．関節内には多数の遊離体と著明な滑膜炎を認めた．20 個の遊離体摘出を行い，同時に前距腓靭帯の損傷を認めたため，縫合術を行った．

術中所見より滑膜性骨軟骨腫症 Milgram 分類第 2 期であった．前距腓靭帯損傷の合併についての報告は，渉猟し得た範囲では無かった．現在，疼痛や捻挫の再発なく経過しているが，滑膜性骨軟骨腫症は再発や悪性化の報告もあり，今後も注意深く経過を観察することにしている．

## Ⅰ．緒　　言

滑膜性骨軟骨腫症は，膝関節に好発し，肘関節や股関節にも多く生じるが，足関節の発症は稀である．今回，前距腓靭帯損傷を合併した足関節滑膜性骨軟骨腫症の 1 例を経験し，良好な経過を得られたので報告する．

## Ⅱ．症　　例

症　例：28 歳，男性
主　訴：右足関節痛，反復性の右関節捻挫
既往歴：特記事項なし
家族歴：特記事項なし
生活社会歴：喫煙歴あり，飲酒歴あり
スポーツ歴：バスケットボール

現病歴：5 年前より右足関節痛が徐々に増悪，同部位の捻挫を繰り返していた．近医整形外科を受診し，単純 X 線写真（図 1）と MRI（図 2）にて足関節内に腫瘍性病変が認められたため，精査目的で当科へ紹介された．

初診時現症：身長 165.1 cm，体重 70.8 kg，BMI 25.97．右足関節に軽度腫脹を認め，足関節の可動域は背屈 20°，底屈 35° であった．

血液検査：白血球 54 × 102/ μ L，赤血球 483 × 104/ μ L，Hb 15.0g/dl，血小板 22.4 × 104/ μ L，CRP 0.74，総蛋白質 7.1 g/dL，尿素窒素 9.5㎎ /dL，クレアチニン 0.82㎎ /dL，Na 139 m Eq/L，K 4.2 m Eq/L，Cl 103 m Eq/L，Ca 9.3 mg/dL，総ビリルビン 0.6㎎ /dL，AST 20 U/L，ALT 24 U/L，LD 169 U/L，

著者連絡先：039 － 1104
八戸赤十字病院整形外科，薄井　知道

ALP 178 U/L，γGT 25 U/L，CK 137 U/I

画像検査：右足関節単純 X 線，単純 CT（図３）で，右足関節内に骨化腫瘤影を多数認めた．腫瘤は大小様々で，直径は約 4 ～ 10mm であった．MRI 画像では右足関節内に T1 強調画像，T2 強調画像共に低信号の腫瘤を多数認めた．前距腓靭帯は画像上では明らかな損傷を認めなかった．

以上より，滑膜性骨軟骨腫症を疑い全身麻酔下に足関節内の腫瘤性病変の摘出術を施行した．

手術所見：右足関節に前外側・内側ポータルを作製し関節鏡下に手術を行った．関節内は滑膜組織の増生を認め，強い滑膜炎状態であり滑膜を切除した．関節内には直径約 5 ～ 10 mm の遊離体を多数認め，術中透視下に 20 個の遊離体を摘出した（図 4 a，4 b）．脛骨・距骨の関節面では軟骨の損傷が広く認められた．術中に鏡視で前距腓靭帯に損傷を認め，足関節ストレス検査で talar tilt angle（TTA）の 10° 以上の開大を認めた．このため，足関節外果遠位前方に皮切をおき，外顆にアンカーを 1 本挿入し（図 4 c），前距腓靭帯に糸を通して Brostrom 法に準じて縫合した（図 4 d）．

遊離体の病理組織所見：組織学的検索に供された遊離体は 18 個で，最大 9 × 6 mm から最小 5 × 5 mm 大の類円形の結節組織であった．遊離体は表面が薄い線維性結合織に覆われ，その内部は多くが硝子様軟骨で，1 個で硝子様軟骨内に小さい骨組織を見た．石灰化はごく小さいものが辺縁部に散見され，不完全な環状配列を示していた．硝子軟骨に有意な異型はなく，悪性像は認めなかった（図 6）．

後療法：術後 1 週までシーネ固定，術後 1 週よりサポーター装着下全荷重歩行とした．術後 2 ヶ月でジョギング可，術後 3 ヶ月でバスケット復帰可とした．

術後，足関節痛は軽快し，術後 4 か月現在，足関節捻挫や疼痛症状の再発は認めずに経過している．

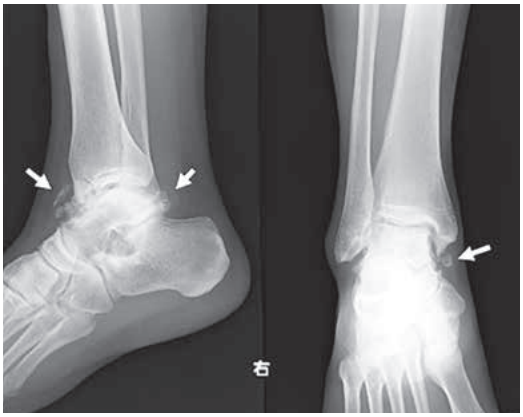


図 1：前医での X 線写真（側面像・正面像）
足関節内に類円形の小病変を多数認める．

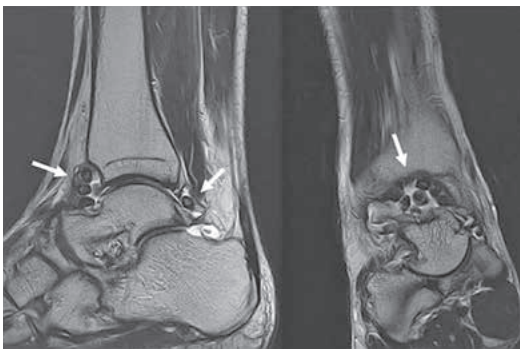

図 2：前医での MRI 画像
（T2 強調画像　矢状断・冠状断）関節内の小病変は軟骨と同様の信号である．

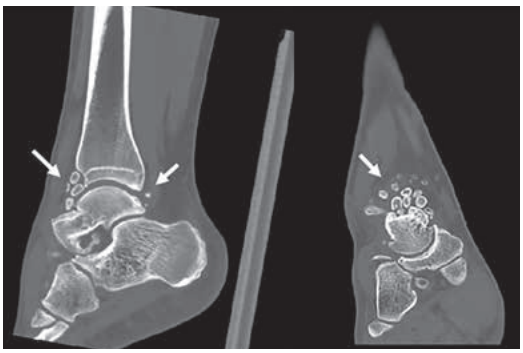

図 3：当院にて施行した CT 画像（矢状断・冠状断）
関節内に高吸収の小病変を認める．

## Ⅲ．考　　察

滑膜性骨軟骨腫症はReichelが報告して以来多数の報告があり，膝関節に好発し，次いで肘関節に多く，この２関節で全体の約70%を占め，３番目に多い股関節が約10%を占める[1]．本症例のように足関節に発症するのはこれらより稀で，約8.5%と言われる[2]．好発年齢は30～50歳で，疼痛，関節腫脹，可動域制限が三大症状と言われている[1]．本症例でも足関節痛，関節腫脹，軽度可動域制限を認めた．

本疾患は，成因によって一次性と二次性に分類される．一次性の発症機序としては，滑膜内膜下の間葉系細胞の軟骨化生が起き，これが遊離体となるという説が有力とされている．二次性は外傷等の他疾患を契機として遊離体が発生する．病理学的には，一次性では軟骨に細胞異型が強く，まだらな石灰化巣を認めるのに対し，二次性は細胞異型が弱く，軟骨組織を中心に同

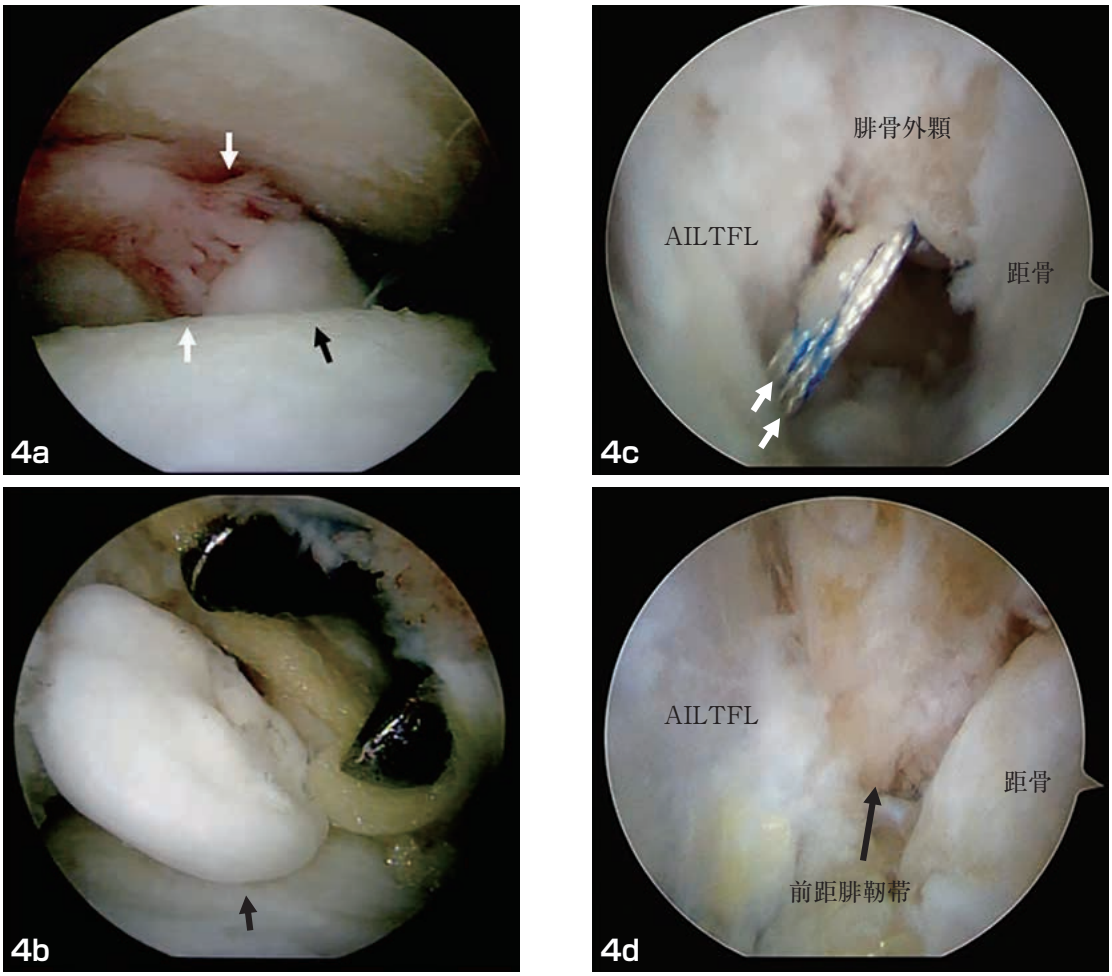


図４：関節鏡写真（a：滑膜炎像、b：遊離体摘出時）
　a：滑膜の発赤と増生（白矢印）および白色の遊離体（黒矢印）を認める．
　b：遊離体（黒矢印）を鉗子で摘出している．
　c：アンカーを挿入した腓骨外顆から２本の糸が出ている．（AITFL：前下脛腓靭帯）
　d：２本の糸のうち一方を前距腓靭帯に通して縫合し修復した．

心円状の石灰化をするという特徴がある[3)4)]．一次性は活動性の病変であり，二次性よりも再発率が高い[5)]．本症例は，スポーツを日常的に行っていたことから捻挫を繰り返し，それを契機として発症した可能性をが示唆された．病理組織像（図６）では，軟骨腫辺縁部に小さな石灰化部が散見された．一次性に見られるという異型軟骨細胞は認めなかった．以上より，本症例は二次性滑膜性骨軟骨腫症と考えられた．

本疾患の病期分類として，Milgram 分類が用いられる．その分類で第１期は滑膜内病変のみを認めるもの，第２期は滑膜内病変と遊離体が共に存在するもの，第３期は遊離体のみを認めるものと規定されている．治療はそれぞれ第１期では滑膜切除，第２期では滑膜切除と遊離体摘出，第３期では遊離体摘出のみが推奨されている．本症例では鏡視で関節内に多数の遊離体と著明な滑膜炎を認めたことから，第２期と考えられた．

図５：術直後 X 線画像（側面像・正面像）
術前に認められた小病変は認められない．

本件と同様に関節内に遊離体を認める疾患は複数あり，診断の際にはこれらの疾患との鑑別が必要となる．具体的には，外傷歴のあるものでは離断性骨軟骨炎，骨軟骨損傷が，外傷歴が無いものでは神経病性関節症，ステロイド投与による関節症，変形性関節症が挙げられる．鑑別診断に挙げられる疾患を除外して本疾患の診断をするためには，既往歴，現病歴と病理組織像が重要となる[6)]が，本症例では神経疾患やステロイド投与歴の既往はなく，軟骨変性による関節症変化も認められなかった．X 線写真での骨透亮像や，MRI での軟骨輝度低下を認め離断性骨軟骨炎を否定し得ない画像所見を認めたが，滑膜炎が顕著であったことや多数の遊離体を認めたことから本疾患が強く疑われた．悪性腫瘍で鑑別に挙がるのは滑膜肉腫や軟骨肉腫だが，肉眼的及び組織学的に悪性像は認めなかった．これらからも本症例は滑膜性骨軟骨腫症と判断できる所見であった．

本症例では前距腓靭帯損傷を合併していたが，前距腓靭帯損傷を伴う足関節滑膜性骨軟骨

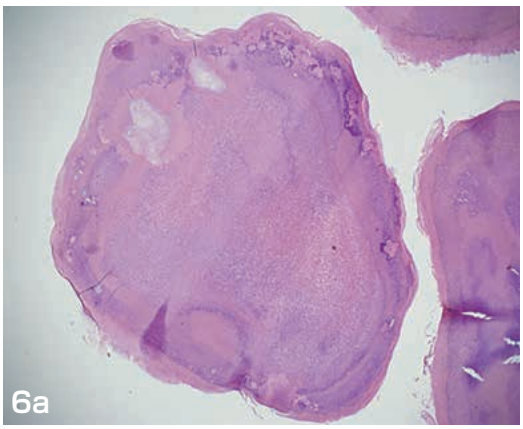


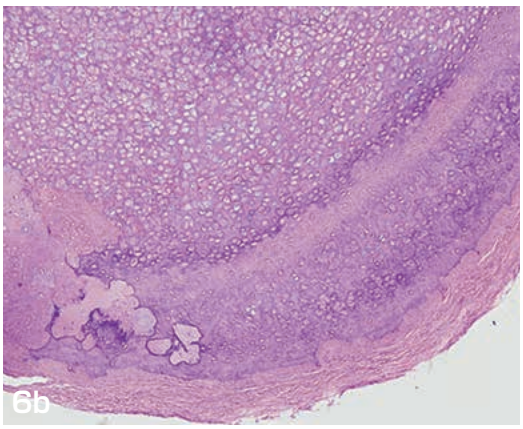


図６：摘出遊離体の病理組織像（a：２倍、b：10 倍）
a：遊離体は類円形で表面が線維性結合織に覆われている．辺縁部に石灰化沈着が散見される．
b：遊離体の拡大．表面は結合織で，内部は硝子様軟骨である．軟骨に異型性は認められない．

腫症の報告例は渉猟し得た範囲では無かった．前距腓靭帯損傷を含め捻挫などの外傷を発症した場合，足関節の不安定性を生じ炎症の誘因となり滑膜性骨軟骨種を発症する可能性があると推測された．捻挫後に慢性的な疼痛や腫脹を認めた際は本疾患に留意して診察，検査すべきと考えられた．

滑膜性骨軟骨腫症は治療後に再発や悪性化を認めた症例も報告されており，今後も注意深く経過観察することにしている．

## Ⅳ．結　　語

前距腓靭帯断裂を伴った足関節滑膜性骨軟骨腫症に対して関節鏡下に遊離体を摘出し，滑膜切除及び靭帯縫合を施行し良好な経過を得た１例を経験した．

## 文　献


1）菅野晴夫、安倍吉則、高橋　新、ほか：股関節に発生した滑膜整骨軟骨腫症の1例．仙台市立病院医誌 2003; 23：63-67.

2）小出　基、原　仁美、河本旭哉、ほか：小児の足関節内に生じた骨軟骨形成性腫瘍の1例．中部日本整形外科災害外科学会雑誌 2015; 58 : 717-718.

3）末松郁夫、酒井宏哉、神田豊彦、ほか：膝窩筋下陥凹に生じた二次性滑膜性骨軟骨腫症の1例．膝1997; 23：64－66.

4）井上和也、酒本佳洋、櫻井悟良、ほか：滑膜性骨軟骨腫症を合併した反復性肩関節脱臼の１例．JOSKAS 2014; 39：76－77.

5）Villacin A.B., Brigham L.N., Bullough P.G.: Primary and secondary synovial chondrometaplasia: Histopathologic and clinicoradiologic differences. Human pathology. 1979; 10：439－541.

6）水挙貴満、東山一郎、中川喜之、ほか：両足関節に発症した滑膜性骨軟骨腫症の1例．日足外会誌2002; 23：81－86.