八戸日赤紀要 16 巻，1 号（令和元年）15-18 頁．
Acta Medica Hachinohe.Vol. 16, No.1（2019）15-18.

症　例

抗血栓療法中巨大化した腹部内臓動脈の動脈瘤・仮性動脈瘤に対し予防的 TAE が奏功した 2 例

田口　雅海[1)]，種市　良雄[2)]，春日井　聡[2)]，小島　剛史[3)]，
長沼　雄二郎[3)]，佐藤　一範[4)]，瀬尾　喜久雄[4)]，川島　和哉[5)]

八戸赤十字病院放射線科[1)]，同消化器内科[2)]，同循環器内科[3)]，同泌尿器科[4)]，岩手医科大学放射線科[5)]

Key words：*Anticoagulant therapy , TAE , Aneurysm*

論文要旨

抗血栓療法中に認めた巨大な腹部内臓動脈瘤や仮性動脈瘤に対して，破裂予防の治療として行った TAE が奏功した 2 例を経験した．抗血栓療法を継続する場合は，偶発的な動脈瘤の増大や破裂に留意すべきと考えられた．

Ⅰ．はじめに

近年，人口の高齢化や薬剤の発達に伴い抗凝固剤や抗血小板製剤による抗血栓療法患者が増加している．今回，我々は抗血栓療法が影響したと考えられた腹部内臓の巨大な動脈瘤・仮性動脈瘤患者に対して，破裂予防として行った動脈塞栓術（以下 TAE と略す）が奏功した 2 症例を経験したので，若干の文献的考察を加えて報告する．

Ⅱ．症　例

症例 1：60 歳代前半の男性．

既往歴：40 歳代で胃潰瘍による胃部分切除．50 歳代で門脈本幹血栓を発症しワーファリン内服中であった．

現病歴：60 歳代になってアルコール性慢性膵炎と診断された．定期の造影 CT で門脈本幹の血栓に変化はなかったが（図 1 A），膵尾に 18x27㎜の仮性嚢胞を認めた（図 1 B）．その 8 ヶ

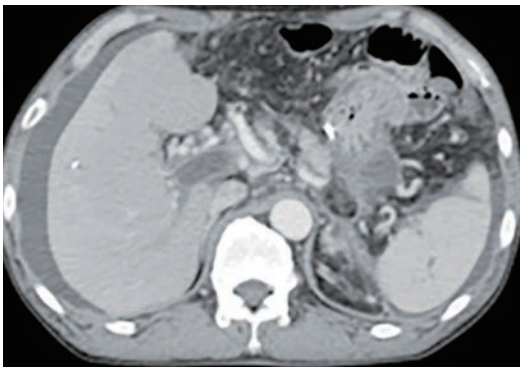

図 1 A

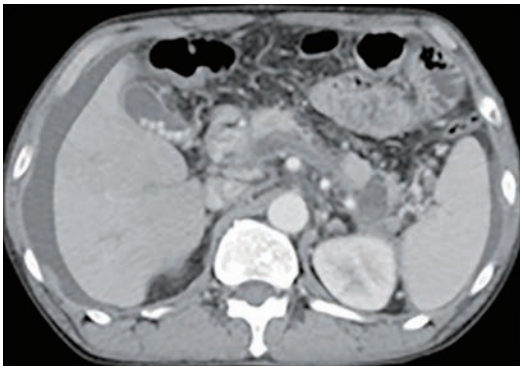

図 1 B

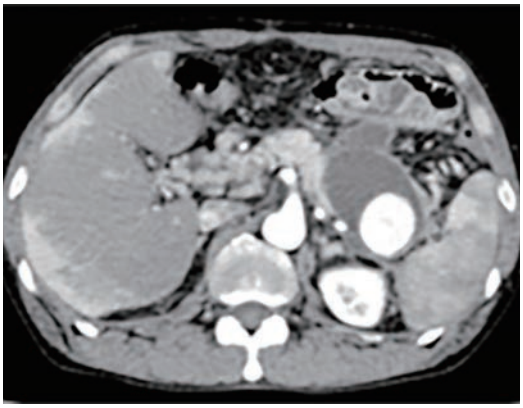

図２

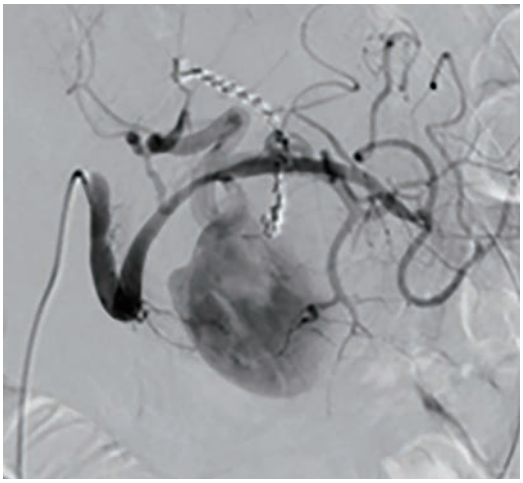

図３Ａ

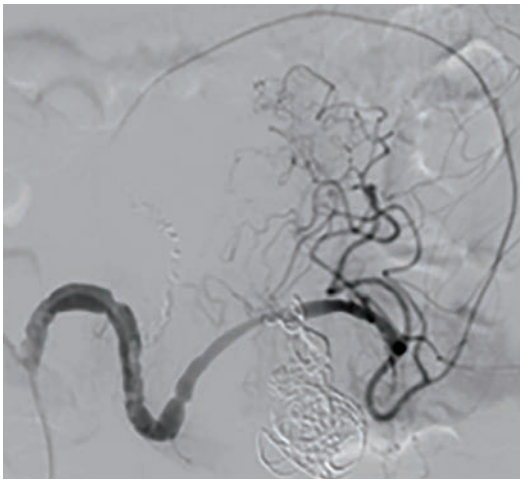

図３Ｂ

月後の造影 CT で膵仮性嚢胞は 25x39.4 ㎜に増大していたが仮性動脈瘤はなかった．さらに５ヶ月後の定期造影 CT で膵仮性嚢胞内部に 35.1x31㎜の巨大な仮性動脈瘤[1]が発見され（図２），破裂予防の塞栓術を依頼された．ワーファリンを中止し，ヘパリン化後に血管内治療を行った．バルーンカテーテルやマイクロカテーテルを用い，脾動脈血流を低下させ７個の Inter locking detachable coil（以下 IDC コイルと略す）と数個のマイクロコイルで仮性動脈瘤のアイソレーション[2) 3)]を実施した（図 3A，3B）．９ヶ月後の造影 CT で仮性動脈瘤の再発はなかった（図 4）．

症例２：70 歳代後半の男性．

既往歴：高血圧，心不全，不整脈，糖尿病，腎機能障害がありワーファリンによる抗凝固療法中であった．12 年前の造影 CT で左腎動脈の腎門部に直径 10㎜の瘤があった（図 5A）が，５年前の造影 CT では直径約 20㎜に増大していた（図 5B）．その頃，狭心症で冠動脈ステントが挿入され，さらにバイアスピリンによる抗血小板療法も追加された．その後動脈瘤内の血栓は消失した．

現病歴：２年前からワーファリンは食事制限不要な Xa 阻害剤であるエドキサバンに変更された．半年後の造影 CT で左腎動脈瘤は直径約

図４

45㎜に急速な巨大化が認められ（図 5C），破裂予防目的[4] で TAE が依頼された．抗血栓薬を中止し，ヘパリン化後に血管内治療を実施した．左腎動脈造影（図 6A）後，先端バルーン付きのカテーテルに交換し，内部にマイクロカテーテルを挿入し，合計25個のIDCコイルによるパッキング法で TAE を行った（図 6B）．TAE 9 ヶ月後の造影 CT で再発はなかった（図 7）．

図 5 A

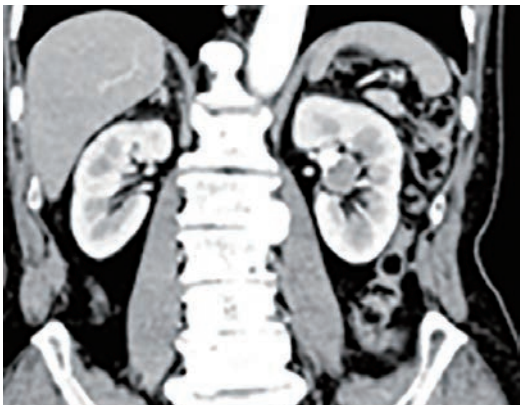

図 5 B

図 5 C

Ⅲ．結　　果

症例 1 はその後の造影 CT で膵仮性嚢胞内の仮性動脈瘤の再発なく，外来通院中である．症例 2 は TAE 後左腎動脈瘤の再発は無かった

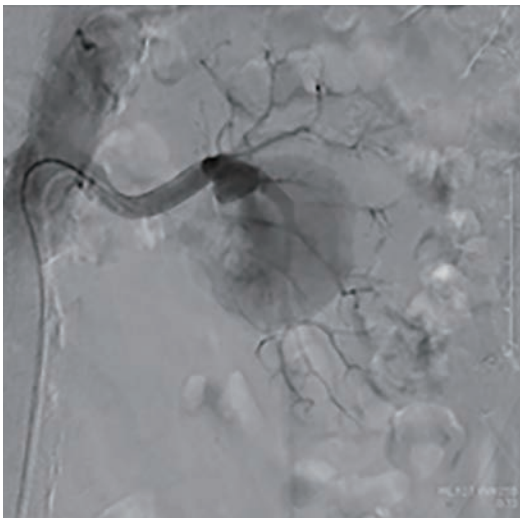

図 6 A

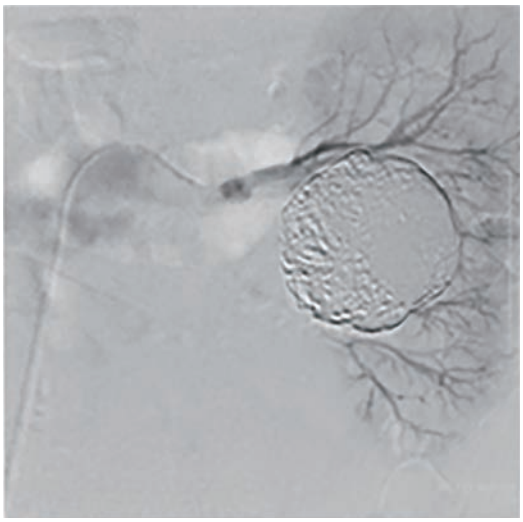

図 6 B

が，１年半後に他病死した．

Ⅳ．考　　察

脾仮性動脈瘤は膵炎に合併して発生するのが殆どであるが，稀に外傷や感染によるものがある．仮性瘤が破裂し出血すると致死率は高く，

図７

瘤の大きさに関らず積極的な治療の対象となる．しかし，基礎疾患としてある膵炎ため開腹手術は困難なことが多く，血管内治療が第一選択となる．症例１ではワーファリンが急激な仮性動脈瘤の出現に関与していたと考えられる．

腎動脈瘤破裂のリスクファクターは非石灰化，径が 15 ～ 20㎜以上，高血圧や血流増加となる妊娠時が挙げられ，治療に関してはTAEなどの血管内治療が有用とされている[2) 4)]．症例２では長期間抗凝固剤が使用され，その後，抗血小板製剤が追加されてから器質化しかかっていた左腎動脈瘤内の凝血塊は消失し，次第に瘤径が増大していた．

著者が行った文献検索の範囲でエドキサバン内服中の動脈瘤破裂報告[5)]は直径 13㎜の気管支動脈末梢の動脈瘤破裂で喀血した高齢男性の１例報告のみであった．今回の２症例を通じて抗血栓剤の使用に当たっては，内臓動脈瘤の有無にも十分留意すべきで，内臓動脈瘤を有する症例では造影 CT などの画像検査が必要と考えられた．本例の TAE の結果からみて，これら動脈瘤・仮性動脈瘤の治療には侵襲の少ないTAE が第一に選択されるべきである．

文　　献

１）山下康行（編）:肝胆膵の画像診断別冊学研メディカル秀潤社　脾動脈瘤.2010.466-467.

２）山本聡：ⅢVascular intervention.36動脈瘤（腹部内臓）栗林幸夫・村健治・廣田省三・吉岡哲也，（編）:IVRマニュアル第2版.医学書院.東京.2011.152-155.

３）中島康雄，山本栄五郎：外傷性出血，仮性動脈瘤に対するIVR　IVR Vol.10 No1特集IVRマニュアル`95―手技と適応―1995.29-30.

４）山下康行（編）:知っておきたい泌尿器のCT/MRI画像診断別冊学研メディカル秀潤社腎動脈瘤.2008.136-137.

５）第Xa因子阻害薬エドキサバンの内服中に破裂した末梢性肺動脈瘤の1例
眞水飛翔，大坪亜矢，田中知宏，太田毅，古川俊貴，石田卓士
日呼吸誌 2018 :7;338-341