硬口蓋に発生した血管平滑筋腫の１例

日本赤十字社和歌山医療センター　歯科口腔外科部
奥村なつみ，濱口　千裕，佐武明日香，清水　航治，平石　幸裕

索引用語：血管平滑筋腫，硬口蓋，口腔領域

要　旨

血管平滑筋腫は血管壁平滑筋に由来し，中年女性の下肢に好発する良性腫瘍である．口腔領域での発生は比較的まれである．今回，われわれは硬口蓋に発生した血管平滑筋腫の１例を経験したので報告する．患者は52歳女性で、硬口蓋の無痛性の腫瘤について精査目的に当科を受診した．良性腫瘍の臨床診断で局所麻酔下に切除術を行った．病理診断で血管平滑筋腫との診断を得た．現在術後１年を経過しているが再発傾向は見られず経過良好である．

緒　言

血管平滑筋腫は血管壁平滑筋に由来する良性腫瘍で，中高年女性の下肢の皮下に好発する．

従来ではWHO軟部組織腫瘍分類において平滑筋性腫瘍に分類されていたが，2013年の改訂により血管周皮細胞性腫瘍に変更された．口腔領域での発生は比較的まれとされている．

今回，われわれは硬口蓋に発生した血管平滑筋腫の１例を経験したので若干の文献的考察を加えて報告する．

症　例

患　者：52歳，女性．
職　業：無職．
初　診：2018年６月．
主　訴：硬口蓋の腫瘤．

喫煙歴：なし．
家族歴および既往歴：特記事項なし．
現病歴：約10年前より口蓋に軟性腫瘤の存在を自覚したが，増大傾向は認めず放置していた．2018年６月，近医歯科医院で腫瘤の存在を指摘され，精査目的に当科へ紹介となった．

【現　症】

全身所見：
身長 163 cm，体重 60 kg，
Body Mass Index = 22.6と体格は標準で，栄養状態は良好であった．

口腔外所見：
顔貌は左右対称で，腫脹，発赤等は認めなかった．

口腔内所見：
硬口蓋に10×10㎜大で境界明瞭，表面は平滑な淡紅色を呈した弾性軟の半球状腫瘤であり，退色反応は認めず，圧痛も認めなかった（写真１）．硬口蓋の正中を挟んだ反対側に腫瘍と同程度の大きさの骨様隆起を認めた．

血液検査所見：特記事項なし．
臨床診断：良性腫瘍．

（令和２年10月16日受付）（令和２年12月11日受理）
連絡先：（〒640-8558）
和歌山市小松原通四丁目20番地
日本赤十字社和歌山医療センター
歯科口腔外科部
奥村なつみ

【図１】初診時の口腔内写真
硬口蓋に 10×１0㎜ 大で境界明瞭，表面は平滑な赤白色を呈した弾性軟の半球状腫瘤で，圧痛は認めなかった．

処置および経過：

2018 年 6 月，局所麻酔下に被覆粘膜を付して，病変より約 1 ㎜ の安全域をとり，骨膜を含め一塊で腫瘍を摘出した．周囲骨からは容易に剥離可能であった．止血を目的に縫合を行った．摘出後の骨面は平滑であった．摘出物は 10×10㎜ の類球形で表面平滑な弾性軟の淡紅色の腫瘤であった．術後 4 週目に上皮化を確認した．現在，術後 1 年を経過しているが再発は認めず経過良好である．

病理組織学的所見：

腫瘍は被膜を有しており，表層上皮に異型は認められず，上皮下間質に結節が形成されていた．筋性血管と平滑筋細胞の増生が認められ，血管平滑筋腫との診断を得た（写真 2，3）．

考　察

血管平滑筋腫は，血管壁平滑筋に由来する良性腫瘍で，多くの脈管周囲に配列する高分化平滑筋細胞により構成され，真皮深層から皮下に好発する[1]．WHO 軟部組織腫瘍分類において血管周皮細胞性腫瘍（Pericytic/Perivascular Tumors）に分類されており，形態学的にはグロムス腫瘍，筋周皮腫と類似性を有する[1,2]．

本腫瘍は全ての年齢層，全身に発生するが，好発年齢は 40 から 60 代で，下腿に多く生じる．口腔領域では発現頻度は低く，Duhig らは 9 %，頭頸部領域について森本らは 9.2%との報告がある[1,3,4]．四肢での発生例では多くの場合，自発痛や圧痛が見られるが，口腔領域では疼痛を伴う症例はほとんど認められない[4]．

今回，自験例を含め著者らが渉猟し得た本邦における口腔領域での血管平滑筋腫の本邦での文献報告例は 92 例であった[4~24]（表１）．発症年齢は 5 歳から 88 歳にわたり，多くは 40 代以降に認められた．平均年齢は 50.7 歳であった．性差は下肢では男女比約１：2.7 で女性に多く発症するが，頭部例では約３：１と男性に多く

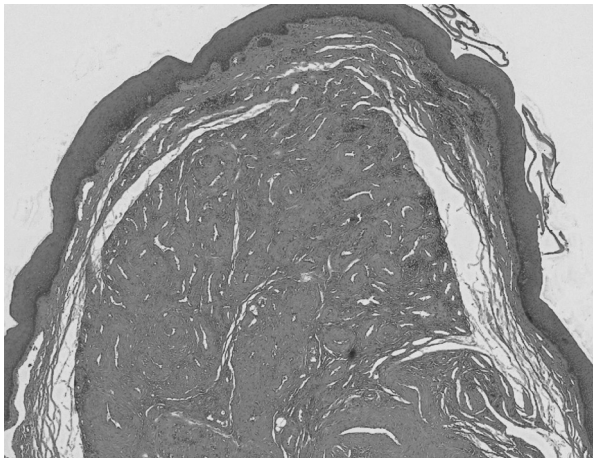

【図２】病理組織像（H-E 染色，弱拡大）

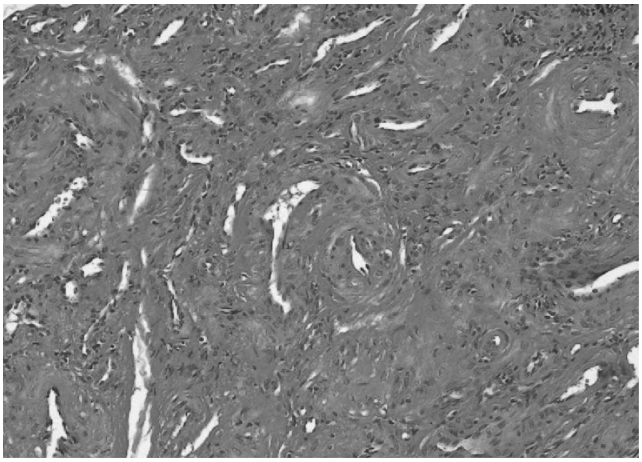

【図２】病理組織像（H-E 染色，強拡大）

筋性血管と平滑筋細胞の増生が認められた．

【表１】口腔領域における本邦報告例

	男（疼痛あり）	女（疼痛あり）	全体（疼痛あり）
口唇	30 (3)	11	41 (3)
硬口蓋	23	3 (1)	26 (1)
軟口蓋	1	1	2
頬粘膜	5	5	10
舌	4	0	4
歯肉	4 (1)	5 (2)	9 (3)
計	67 (4)	25 (3)	92 (7)

報告されている[4]．今回の口腔領域の検討でも男女比は男性 67 例，女性 25 例で約 2.7：１と男性に多く見られ，同様の結果となった．発生部位については口唇が 41 例（45%）と最も多く，続いて硬口蓋 26 例（28%），頬粘膜 10 例（11%），歯肉 9 例（10%），舌 4 例（４%），軟口蓋 2 例（２%）の順であった．

自験例を含めた硬口蓋に限定すると，発症年齢は 6 歳から 79 歳で，平均年齢は 47.4 歳であった．男女比については男性 23 例，女性 3 例となり約 7.7：１と明らかに男性に多く認められた．硬口蓋部では他の口腔領域に対して男性に多く生じる傾向にあるが，本症例では女性での発症であった．

本腫瘍の発生要因として様々な原因が考えられているが大部分において不明である．Duhig は同年齢の女性に子宮筋腫の発生が多いことからエストロゲンの影響により下腿に生じた慢性鬱血や外傷，感染などの機械的因子が加わり生じると推測している[3]．森本はこれに対し比較的長時間立位をとる職業の人に生じやすいことや，四肢の末梢部に好発することは静脈性鬱血の関与を示唆すると述べている[4]．口腔領域の発生に関しては，口腔内が温熱性刺激や機械的外傷を受けやすい部位であることより，刺激に対する血管組織の反応性増殖とする意見がある[5,6]．口腔内の発症例が中高年の男性に多く見られるのは，喫煙が何らかの影響を与えているのではないかとの指摘がされている[15]．また免疫不全の患者で EB ウイルスへの感染が原因で発症したとする報告もある[25,26]が，本症例では特記すべき既往歴はなく，検査は行っていない．

本症例では，喫煙歴や義歯の使用歴などの刺激因子は該当しなかったが，口蓋正中を挟み反対側に同程度の大きさの骨隆起の形成が認められた．骨隆起の発生要因については明らかではないが，本腫瘍と共通して考えられる要因として炎症性刺激や咬合機能の影響などが考えられており[27]，本症例発生の一因の可能性が示唆された．

病理組織学的所見については本腫瘍は solid type（毛細管型／充実型），venous type（静脈型），cavernous type（海綿型）の 3 型に分類されており，四肢では毛細管型，口腔領域では静脈型が多く見られる[4]．本症例は静脈型と考えられた．森本は本腫瘍の特徴である疼痛と組織型との関係について，管腔の小さい毛細血管型では，周囲平滑筋の攣縮による虚血性変化を生じやすいために疼痛症状が出現すると考察しており，疼痛併発例の少ない口腔領域では毛細管型がほとんど見られないと述べている[4]．実際に，全体における疼痛併発例は 67.1%であるのに対し，口腔領域の発症例における疼痛は 92 例中 7 例（7.6%）という結果であった．本症例でも疼痛は認めなかった．

患者の病悩期間は数日～ 30 年にわたり，平均約 4.6 年との報告もあり比較的長い経過をとる．これは本腫瘍が自覚症状を伴わず緩徐に発育するため，歯科医院などで指摘されるまで気づかず，長期に経過する傾向にあることが考えられる．本症例でも来院までに約 10 年を経過していた．

口腔領域における本腫瘍は特徴的な所見を示さないため，術前に本腫瘍の臨床診断を得ることは困難な場合が多い[6,12,13]．報告例のうち術前で最も多かった診断名は良性腫瘍であった[12,13]．具体的な診断名が記載されていた例としては血管腫，唾液腺腫瘍，粘液嚢胞，線維腫など多岐にわたり，生検以外で正確な術前診断を得た報告は見られなかった[12,13]．

鑑別すべき疾患としては平滑筋腫，神経鞘腫，神経線維腫，血管腫が挙げられる[4]．診断はH-E染色のみで可能な場合が多いが，鑑別診断の補助として免疫組織学的検査も有用である．

治療法は一般的に外科的切除が行われる．予後は基本的に良好であるが，諸外国では他の部位での発生例も含め不十分な切除や深部発生例において局所再発例[28,29]も報告されており，完全な切除術および十分な経過観察が重要である．自験例では術後１年が経過したが，再発なく経過良好である．

結　語

今回われわれは，52歳女性の硬口蓋に発生した血管平滑筋腫の１例を経験したので，その概要を若干の文献的考察を加えて報告した．

謝辞：稿を終えるにあたり，病理組織学的診断に関しましてご教授を賜りました当センター病理診断科部長，小野一雄先生に深謝いたします．

参考文献

1）Christopher D.M.Fletcher, Julia A.Bridge, et al：WHO classification of tumours of soft tissue and bone, 4th ed. World Health Organization, 120-121, 2018
2）真鍋　俊明（監修）：カラーアトラス　病理組織の見方と鑑別診断．第６版 医歯薬出版　東京：2018；p.538，p.558
3）Duhig JT., Ayer JR.：Vascular leiomyoma. A study of sixty-one cases. AMA Arch Path 68：424, 1959.
4）森本　典夫：血管筋腫（血管性平滑筋腫）の臨床病理学的研究. 鹿大医誌　1973；24：663-668
5）富田　汪助，永井　哲夫，他：上唇部に発生した血管腫の１例. 日口外誌　1978；24：362-365
6）岡田　由美，亀山　洋一郎，他：口唇血管腫の光学顕微鏡および電子顕微鏡による観察．日口外誌　1979；28：65-71
7）栃原しほみ，浅田　洸一，他：上顎骨に発生した血管筋腫の１例. 口科誌　1994；43(1)：32-34
8）佐藤　美樹，田中　信幸，他：顎口腔領域における小児腫瘍の臨床的研究. 口科誌　1995；44(2)：250-256
9）上林　豊彦，中野　公，他：口蓋に発生した血管筋腫の１例. 奈医誌　1997；48：53-56
10）Makoto Toida, Hikari koizumi：Painful Angiomyoma of the oral cavity：Report of a case and review of the literature. J Oral Maxillofac Surg　2000；58：450-453
11）中村　貴司，有吉　渉，他：上唇に発現した血管平滑筋腫の１例. 日口外誌　2001；47：575

12）田島　徹，山崎　康之，他：口蓋部にみられた血管平滑筋腫の１例.
日口外誌　2003；49：214-217
13）夫　才成，中井　英貴，他：上唇に発現した血管平滑筋腫の１例.
Hosp. Dent (Tokyo)，2005；17：45-48
14）篠崎　泰久，松本　浩一，他：上唇に生じた血管平滑筋腫の１例.
歯科放射線　2006；46(3)：142-143
15）島田　俊，松浦　政彦，他：舌に生じた血管平滑筋腫の１例.
日口外誌　2008；54：489-492
16）山本　一宏，金　泰秀，他：軟口蓋に発生した血管平滑筋腫の１例.
耳喉頭頸　2008；80(9)：623-625
17）間多　祐輔，内田　哲朗，他：軟口蓋より副咽頭間隙に拡がる血管平滑筋腫の１症例.
耳喉頭頸　2011；83(4)：325-328
18）Seiko Tatehara, Toru Sato：Angioleiomyoma of the hard palate：Report of a case and review of literature. J Oral Maxillofac Surg Med and Pathol　2013；25：282-286
19）Tsuji T, Satoh K：Clinical characteristics of angioleiomyoma of the hard palate：report of a case and an analysis of the reported cases.
J Oral Maxillofac Surg
2014；72(5)：920-6
20）Inaba T, Adachi M. et al: A case of angioleiomyoma in the buccal space.
Odontology 2015；103(1)：109-11 Jan
21）Makoto Kenmotsu, Kenichi Matsuzaka, et al：Angioleiomyoma of the lower lip：Report of a case and review of the literature. J Oral Maxillofac Surg
2015；26(2)：252-254
22）渡邊　章，渡邊　美貴，他：オトガイ部の顎骨吸収を呈した血管平滑筋腫の１例
歯科学報　2015；115(1)：76-83
23）Hitoshi Osano, Yuri Ioka, et al：Angiomyoma of the cheek: a case report. Journal of Oral Science,
2015；57(1)：63-66
24）Shigeo Ishikawa, Shigemi Fuyama：Angioleiomyoma of the tongue：a case report and review of the literature. Odontology
2016；104：119-122
25）Chang JY, Wang S, et al：Multiple Epstein-Barr virus-associated subcutaneous angioleiomyomas in a patient with acquired immunodeficiency syndrome.
Br J Dermatol 2002；147：563-567
26）Petersson F, Huang J.：Epstein-Barr virus-associated smooth muscle tumor mimicking cutaneous angioleiomyoma.
Am J Dermatopathol
2011；33：407-409
27）伊藤　秀夫編集：口腔病変アトラス　第１版．東京：医歯薬出版；1980．p.200-203
28）Hachisuga T, Hashimoto H, et al：Angioleiomyoma：A clinicopathological reappraisal of 562 cases.
Cancer 1984；54：126
29）Mahima VG, Patil K, Srikanth HS.：Recurrent oral angioleiomyoma.
Contemp Clin Dent 2011；2：102-105

Key words ; angioleiomyoma, hard palate, oral region

A case of angioleiomyoma of the hard palate

Natsumi OKUMURA, Chihiro HAMAGUCHI, Asuka SATAKE, Koji SHIMIZU, Yukihiro HIRAISHI

Department of Dentistry and Oral Surgery, Japanese Red Cross Wakayama Medical Center

Abstract

Angioleiomyoma is a benign tumor of vascular smooth muscle origin that usually located in the lower extremities of the middle-aged women. It is rarely found in the oral region. We report a case of angioleiomyoma arising in the hard palate. A 52-year-old woman visited our department because of a painless mass in the hard palate. The clinical diagnosis was a benign tumor, and excision of the tumor was performed. The histopathological diagnosis was angioleiomyoma. The patient's postoperative course has been good, with no recurrence as of 1 year after the operation.