

## 子宮内避妊器具装着歴のない放線菌感染による骨盤内膿瘍の1例

松田 理沙      市川 義一      江崎 正俊      平松真生子  
 栗原みずき      田代 和弘<sup>1)</sup>      根本 泰子

静岡赤十字病院 産婦人科  
 1) 同 病理診断科部

**要旨**：放線菌症は慢性化膿性肉芽腫性感染症で、悪性腫瘍との鑑別がしばしば問題となる。骨盤内放線菌症は子宮内避妊器具装着（IUD）例がほとんどだが、我々は子宮内避妊器具非装着例で病理診断にて卵巣放線菌膿瘍と診断した1例を経験した。症例は73歳、女性。発熱、意識障害で救急搬送され、Computed Tomographyにて内部不均一で境界不明瞭な右卵巣腫瘍および右水腎症を認めた。閉塞性腎盂腎炎による敗血症のため、集中治療を要した。付属器膿瘍や卵巣境界悪性腫瘍を疑い待機的に手術を施行し、病理診断で卵巣放線菌膿瘍と診断した。術後6か月間のアモキシシリン1g/日内服にて、感染の再燃なく経過した。放線菌は培養検査で検出されにくく、病理学的に証明される例が多い。特に子宮内避妊器具非装着例では鑑別に挙がりにくいから、長期抗菌薬治療により再発を予防できることから、積極的に探索・診断すべき疾患である。局所浸潤傾向の強い骨盤内腫瘍を認める場合には、子宮内避妊器具非装着例においても放線菌症の可能性を念頭に置き、培養陰性例では早期に外科的介入を考慮する必要がある。

**Key words**：放線菌，骨盤内膿瘍，卵巣膿瘍

### I. はじめに

放線菌症はActinomyces属による慢性化膿性肉芽腫性感染症である。画像所見上、周囲組織への浸潤傾向を示す内部不均一な腫瘍を形成し、多発病変を認める場合もあることから、悪性腫瘍との鑑別を要する。骨盤内放線菌症の多くは子宮内避妊器具（Intrauterine device；IUD）装着歴のある例で、IUD装着歴のない例での報告はごく少数である。我々はIUD装着歴のない患者で、卵巣腫瘍に伴う閉塞性腎盂腎炎により敗血症を呈し、術後病理診断で放線菌卵巣膿瘍と診断された1症例を経験した。

### II. 症 例

症例は73歳女性、2妊2産、2型糖尿病・高血圧・脂質異常症で加療中であった。糖尿病性腎症2期、網膜症を合併しており、食事療法のみで受診2か

月前のHbA1cは7.9%であった。IUD装着歴はなかった。家族歴に特記事項はなし。発熱、悪寒戦慄、意識障害のため救急搬送された。腹部の圧痛は認めなかった。口腔内は不衛生で齲歯を多数認めた。Computed Tomography（CT）（図1）で4cmの卵巣腫瘍と右水腎症、腎周囲の脂肪織濃度上昇を認め、卵巣腫瘍に伴う閉塞性腎盂腎炎が疑われ当科紹介となった。

内診では子宮は可動性良好で圧痛や腫大はなく、両付属器にも圧痛はなかった。しかし、帯下は黄色で経膈超音波検査（図2）にて右卵巣に4cm大の腫瘍とともに、ダグラス窩に少量の液体貯留と液面形成を認めた。子宮内膜肥厚や内腔の液体貯留は認めず、子宮内異物を認めなかった。子宮内膜細胞診は陰性で、背景に炎症細胞を認めた。子宮頸部細胞診はNegative for intraepithelial lesions and malignancy（NILM）であっ

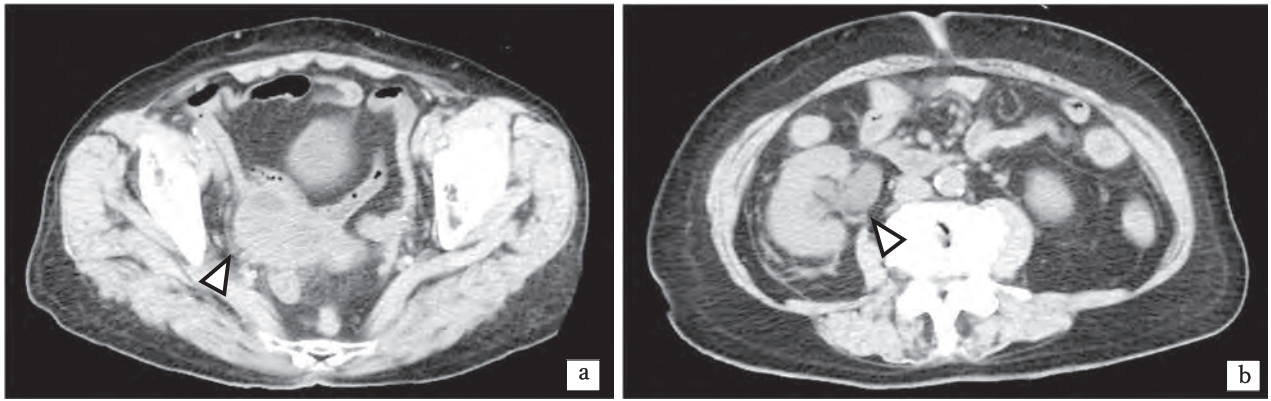


図1 腹部単純CT画像  
 a. 右卵巣に4cm大の腫瘍（矢頭）あり。  
 b. 右水腎症（矢頭）。腎周囲脂肪織濃度上昇あり。

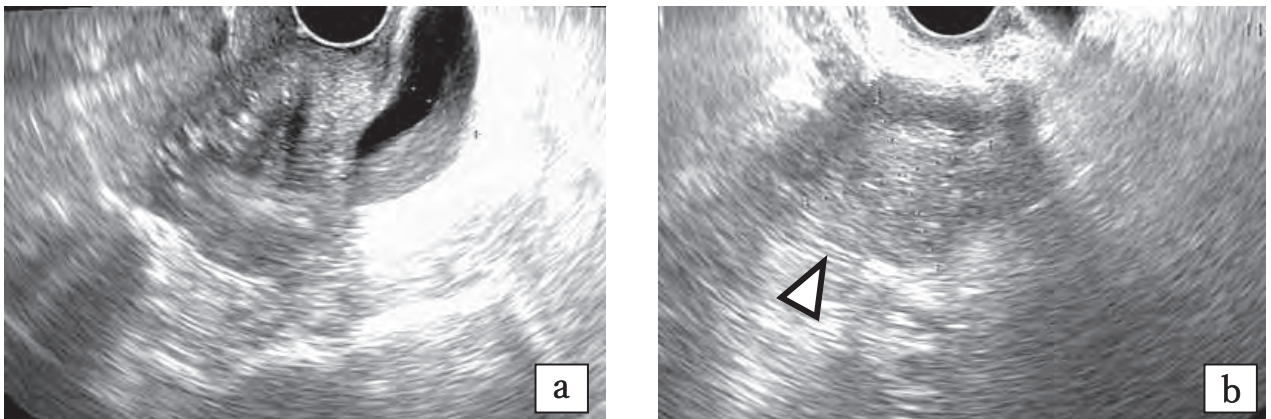


図2 経膈超音波検査  
 a. 子宮長軸像, b. 子宮長軸像（矢頭：右卵巣腫瘍）

た。

第1病日は腎盂腎炎に対しセファゾリン（Cefazolin；CEZ）3g／日で治療開始されたが、第2病日に血圧64/44mmHgへ低下しショック状態となった。血液検査では白血球数34320/μl, CRP 18.88 mg/dlと炎症値の著明な上昇があり、PT-INR 1.33, FDP 622 μg/ml, AT-Ⅲ 55%と血液凝固異常を認めた。昇圧剤を開始し、抗菌薬をメロペネム2g／日に変更、緊急で右尿管へDouble-J（DJ）カテーテル挿入を行った。

入院後のMagnetic resonance imaging（MRI）（図3）ではT2強調画像で低信号域内に高信号域が混在する内部不均一な右卵巣腫瘍を認めた。周囲組織との境界は一部不明瞭で、周囲組織への浸潤や癒着が疑われた。腫瘍マーカーはCA125 11 U/ml, CA19-9 20 U/ml, CEA 7.5 ng/mlと有意な上昇

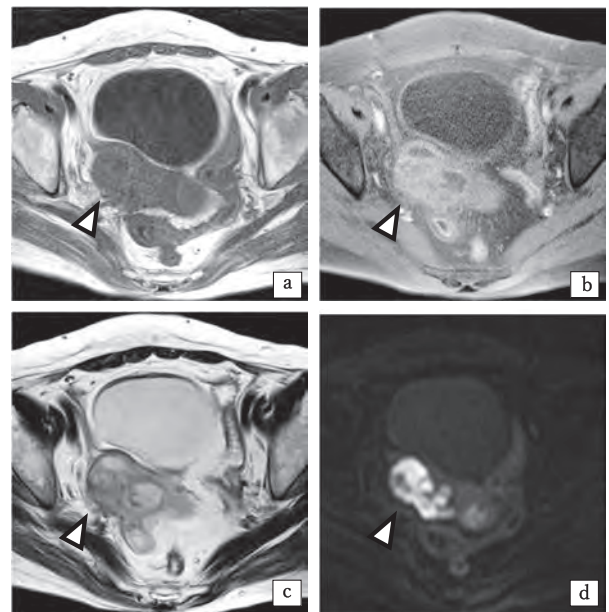


図3 単純MRI画像  
 a：T1強調, b：脂肪抑制T1強調, c：T2強調, d：拡散強調（矢頭：右卵巣腫瘍）



を認めなかった。尿培養では大腸菌が $10^4$ /ml検出された。血液培養は初診時と第2病日に2セットずつ採取し、初診時の血液培養は嫌気ボトル1本で *Bacteroides capillosus* が192時間で検出され、第2病日の培養は嫌気ボトル1本で *Prevotella oralis* が108時間で検出された。付属器膿瘍や腫瘍による圧排もしくは尿管浸潤による閉塞性腎盂腎炎から敗血症を発症したと考えられた。第4病日にはショックを離脱し昇圧剤を終了、第7病日に抗菌薬をCEZへde-escalationした。第15病日には全身状態改善傾向にて抗菌薬投与を終了、退院となった。

卵巣腫瘍については、局所的な周囲組織への浸潤傾向が強い一方、腹水や腹膜播種を疑う所見がないことや腫瘍マーカーの上昇がないことから悪

性腫瘍の可能性は低いと考えられた。境界悪性腫瘍の可能性は否定できず、一期的手術として、初診から3か月後に腹式子宮全摘術+両側付属器切除術+大網部分切除術を施行した(図4)。

右付属器周囲は高度に線維化し、基靭帯の腹側で尿管と強固に癒着しており、摘出に広範囲の尿管単離、授動を要した。右卵巣には2.5cm大の黄白色充実性腫瘍を認めた(図5)。術後病理検査(図6)で腫瘍内にヘマトキシリン好性の菌塊を認め、Periodic Acid-Schiff (PAS) 染色陽性、Grocott染色陽性の放射状の菌糸の集簇が見られたことから、放線菌卵巣膿瘍と診断した。子宮および左付属器には放線菌菌塊を認めなかった。術後に2週間のアンピシリン (Ampicillin ; ABPC) 4g/日静脈投与に加え、その後6か月間のアモキシシリン

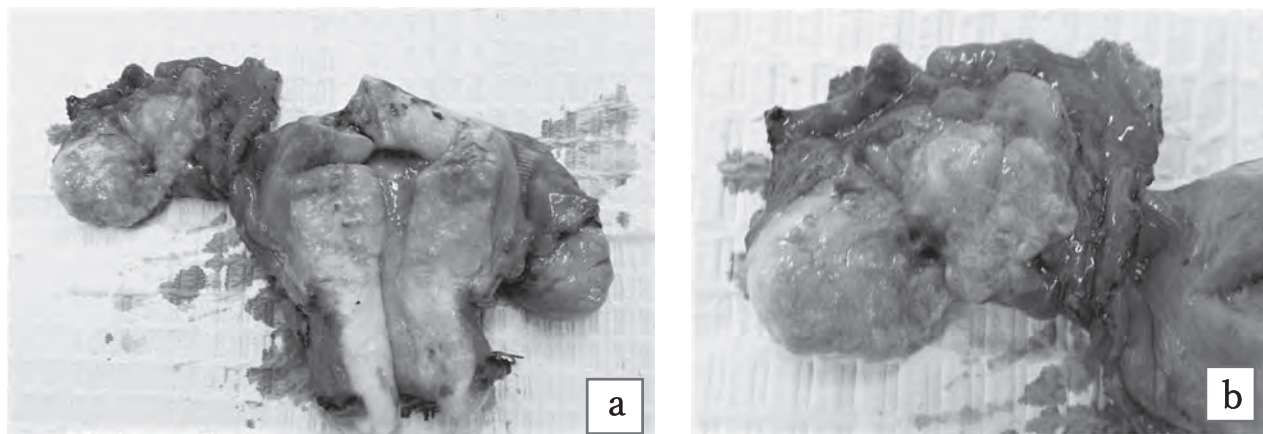


図4 摘出標本  
a. 子宮・右付属器, b. 右卵巣腫瘍

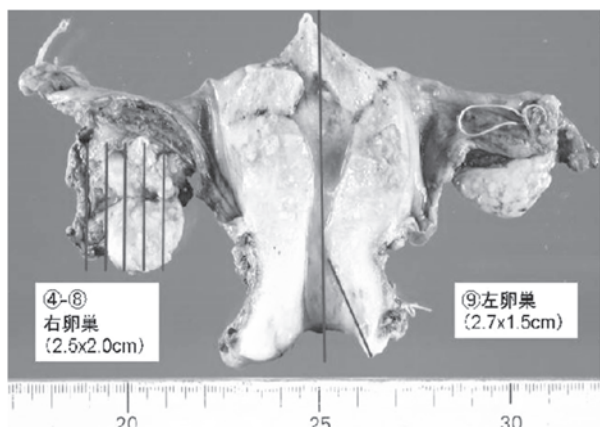


図5 摘出標本の肉眼所見

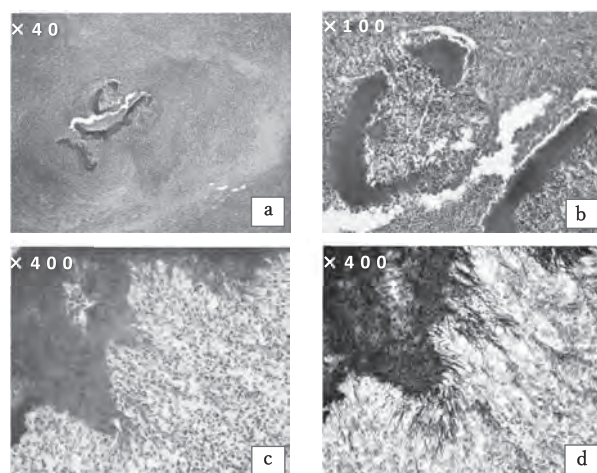


図6 右卵巣腫瘍 病理組織所見  
a. HE染色 (×40), b. HE染色 (×100),  
c. PAS染色 (×400), d. Grocott染色 (×400)

(Amoxicillin:AMPC) 1g/日経口投与を追加した。右水腎症は改善し、術後4か月でDJカテーテルを抜去した。以降感染の再燃はなく経過した。

### Ⅲ. 考 察

放線菌 (Actinomyces) は嫌気性グラム陽性桿菌で、口腔内や下部消化管に常在する<sup>1)</sup>。

放線菌感染症は頭頸部に最も多く (40-50%)、胸部が15%、腹腔内が20%であり、骨盤内感染は3%と比較的稀である<sup>2)</sup>。粘膜の損傷部位から組織へ侵入し膿瘍を形成し、稀に敗血症を生じ致命的経過をたどることがある。菌が産生する蛋白分解酵素のために周囲組織への浸潤傾向が強く、水腎症を認めることもある<sup>3,4)</sup>。CA125の上昇を認める場合もあり、悪性腫瘍との鑑別が困難で術後に病理学的に診断されることが多い。画像上は嚢胞性部分と充実性部分が混在する内部不均一な腫瘤を形成することが多く、多発病変を認める場合もある。一般に腹膜播種や腹水貯留、リンパ節腫大を示さない点が悪性腫瘍との鑑別点となる<sup>5)</sup>。MRIでは慢性炎症による強い線維化を反映し腫瘤はT2強調像で低信号を示す。病理組織検査では低倍率でも観察可能な菌糸の集簇からなる菌塊が見られ、PAS染色陽性、Grocott染色で黒色や灰青色に染色される菌糸を認める。

放線菌は生育が遅く、培養陽性化に平均5-7日間を要する<sup>6)</sup>。子宮頸部細胞診での放線菌の検出率は0.26%と稀で、その約8割がIUD装着例である<sup>7)</sup>。偶発的に放線菌が検出されても、放線菌感染を意味するものではなく、今後放線菌症を発症するに至る可能性は低いことから、無症状であれば治療は不要である<sup>7-9)</sup>。発熱、下腹部痛、体重減少、食欲不振などの臨床症状を有する場合は放線菌感染として治療を考慮する。悪性腫瘍や糖尿病、ステロイド内服下での放線菌症発症の報告はあるものの、免疫低下との関連を示したデータはない。

放線菌症は再発の可能性があるため長期間抗菌薬投与が推奨される。ペニシリン系抗菌薬を2-4週間経静脈投与し、その後6-12か月間の経口投与を行う<sup>6)</sup>。ペニシリンの他セフェムやテトラサイ

クリン、エリスロマイシン、クリンダマイシンも有効であり<sup>10)</sup>、本症例ではABPC 4g/日静脈投与に加え、6か月間のAMPC 1g/日経口投与を行い、奏効を得ている。

骨盤内放線菌症はIUD留置例がほとんどで、IUD装着歴のない放線菌卵巣膿瘍の報告は少数であり、国内・国外あわせ9件のみであった (表1)<sup>11-17)</sup>。来院時症状は下腹部痛、発熱、体重減少、排尿時痛などで、下腹部痛・発熱などの症状が週～月単位で持続し亜急性の経過を示す傾向があった。初期診断は腫瘍や嚢腫感染が多く、初期に放線菌感染と診断されたのは血液培養で放線菌が検出された2例のみであった。他7例は本症例と同様に血液培養で放線菌が検出されず、全例外科的治療が選択され、術後に病理学的に診断されていた。本症例では内診で子宮や付属器に圧痛を認めず、初期の抗菌薬治療と尿管ドレナージで速やかに全身状態が改善したため、卵巣腫瘍については膿瘍ではなく腫瘍性病変であると判断していた。このため2週間で抗菌薬投与を終了し待機的手術を計画したことで、放線菌膿瘍の診断が遅れ、抗菌薬投与の中断期間が生じる結果となった。骨盤内放線菌症の多くは内診で圧痛を認めることが報告されているが<sup>17)</sup>、本症例と同様に画像上周圍臓器の強い炎症性変化や水腎症を認めたにも関わらず子宮および付属器に圧痛がなかった例も報告されている<sup>18)</sup>。このことから、内診で圧痛がない場合でも放線菌膿瘍を否定する根拠とはならないと考える。IUD非使用例でも画像上局所の強い浸潤や繊維化が疑われる骨盤内腫瘤では放線菌症の可能性を考え、培養陰性例では早期に外科的治療を計画し診断を確定するべきと考える。

卵巣への放線菌感染の機序としては、排卵時の被膜破綻の関連等が考えられている。過去のIUD非装着例 (表1) においては、閉経前の30~40歳代での発症が多い点から排卵との関連が示唆されるが、本症例のように70歳代での報告も2例あった。このことから排卵時の被膜破綻によらない血行性やリンパ行性などの感染経路の存在が考えられる。本症例においては口腔内環境や糖尿病によ

表1 IUD非使用患者の卵巣放線菌膿瘍の報告  
ATH：腹式子宮全摘術，BSO：両側付属器切除術，Lap-BSO：腹腔鏡下付属器切除術

文献	年齢	症状	治療	初期診断，基礎疾患等	
Ong C et al	73	発熱のみ	抗菌薬のみ	血液培養陽性	基礎疾患なし
Sunita S et al	40	左下腹部痛（6か月間）， 排尿時痛，排便時痛	手術 ATH+BSO		
Vijaya C et al	39	下腹部痛（1週間），排尿時痛	手術 ATH+RSO	歯科治療歴あり	卵巣腫瘍/ 骨盤内感染疑い
Marwah S et al	35	下腹部痛（2週間），発熱，嘔吐	抗菌薬治療で 改善せず手術		虫垂炎疑い
Burlando SC et al	41	持続的な発熱	手術 Lap-BSO	38歳で閉経 ホルモン補充療法中	嚢腫感染疑い
Munjal K et al	31	下腹部痛，食欲不振	手術 ATH+BSO		
Munjal K et al	25	腹痛	手術 ATH+BSO		
Munjal K et al	35	発熱，帯下増加，背部痛	手術 ATH+BSO		奇形腫疑い
Arisawa S et al	72	下腹部痛，下腹部膨満感， 夜間発熱，帯下増加，体重減少	抗菌薬のみ	血液培養陽性 尿管あり	基礎疾患なし

る免疫低下が感染に関与した可能性もあるが，過去の報告では直近の歯科受診歴のあった例が1例あるのみで，糖尿病や悪性腫瘍等の基礎疾患を有する例の報告はなく，卵巣への感染機序や背景に関しては更なる症例蓄積による検討が必要と思われる。

#### IV. 結語

骨盤内放線菌症はしばしば悪性腫瘍と類似した画像所見・臨床所見を示し，培養検査で菌が検出されないことも多い。特にIUD装着歴のない例においては鑑別診断に挙がりにくいが，適切な抗菌薬治療により長期的な再発を予防できることから，積極的に検索・診断する意義がある疾患である。IUD装着歴がない患者においても，周囲への浸潤傾向や強い線維化を伴う骨盤内膿瘍を疑う場合は放線菌症の可能性を念頭に置き，診断のために早期より外科的介入を考慮するべきである。

#### 文献

1) Evans DT. Actinomyces israelii in the female genital tract : a review. Genitourin Med 1993 ; 69(1) : 54-9.

2) Dasgupta S, Ghosh S, Sengupta S, et al. Tubo-ovarian actinomycosis. A case report with brief review of literature Indian J Med Sci 2010 ; 64(7) : 329-32.

3) Ha HK, Lee HJ, Kim H, et al. Abdominal actinomycosis : CT findings in 10 patients. AJR Am J of Roentgenol 1993 ; 161(4) : 791-4.

4) 田村綾子. 【婦人科疾患の診断と治療update】診断 CT・MRI・核医学 骨盤内感染症・婦人科救急疾患. 臨放 2011 ; 56(11) : 1505-31.

5) 藤井進也, 小川敏英. 【ちょっとハイレベルの日常遭遇する婦人科疾患】比較的稀な感染症放線菌症. 画像診断 2006 ; 26(2) : 198-9.

6) Russo TA. Agents of actinomycosis. In : Mandell GL et al. Principles and Practice of Infectious Diseases. 6th ed. Philadelphia : Elsevier ; 2005. p.2924-34.

7) Kim YJ, Youm J, Kim JH, et al. Actinomyces-like organisms in cervical smears : the association with intrauterine device and pelvic inflammatory diseases. Obstet Gynecol Sci 2014 ; 57(5) : 393-6.

8) Mali B, Joshi JV, Wagle U, et al. Actino



- myces in cervical smears of women using intrauterine contraceptive devices. *Acta Cytol* 1986 ; 30(4) : 367-71.
- 9) Lippes J. Pelvic actinomycosis : a review and preliminary look at prevalence. *Am J Obstet Gynecol* 1999 ; 180(2Pt1) : 265-9.
- 10) Smego RA Jr, Foglia G. Actinomycosis. *Clin Infect Dis* 1998 ; 26(6) : 1255-61.
- 11) Ong C, Bames S, Senanayake S. Actinomyces turicensis infection mimicking ovarian tumour. *Singapore Med J* 2012 ; 53(1) : e9-e11.
- 12) Singh S, Batra A, Dua S, et al. Ovarian actinomycosis : Presenting as ovarian mass without any history of intra-uterine copper device. *J Glob Infect Dis* 2012 ; 4(4) : 222-3.
- 13) Vijaya C, Shetty A, Geethamani V. Isolated ovarian actinomycosis—a diagnosis often overlooked. *Sri Lanka J Obstet Gynaecol* 2013 ; 35(1) : 103-6.
- 14) Marwah S, Marwah N, Singh I, et al. Ovarian actinomycosis in absence of intrauterine contraceptive device : an unusual presentation. *Acta Obstet Gynecol Scand* 2005 ; 84(6) : 602-3.
- 15) Burlando SC, Paz LA, Do Feo LG, et al. Ovarian abscess due to Actinomyces sp. in absence of an intrauterine contraceptive device. *Medicina (B Aires)* 2001 ; 61(5Pt1) : 577-80.
- 16) Munjal K, Nandedkar S, Subedar V, et al. Tubo-ovarian actinomycosis mimicking as ovarian malignancy : report of three cases. *Indian J Pathol Microbiol* 2010 ; 53(4) : 870-1.
- 17) 有澤理美, 牛尾友紀, 増山寿. 放線菌感染症による浸滑性骨盤部腫瘍と診断し保存的加療にて改善し得た IUD 非挿入症例. *現代産婦人科* 2018 ; 67(2) : 297-301.
- 18) 藤原道久, 香川幸子, 本郷淳司. 骨盤放線菌症 自験例12例の臨床的検討および過去27年間244例の文献的集計. *現代産婦人科* 2017;66(1) : 71-7.

## Ovarian Actinomycosis without Any History of Intrauterine Device Implantation

Risa Matsuda, Yoshikazu Ichikawa, Masatoshi Esaki,  
Makiko Hiramatsu, Mizuki Kurihara, Kazuhiro Tashiro<sup>1)</sup>,  
Taiko Nemoto

Department of Obstetrics and Gynecology, Japanese Red Cross Shizuoka Hospital

1) Department of Pathology, Japanese Red Cross Shizuoka Hospital

**Abstract** : Actinomycosis is chronic granulomatous infection and is difficult to differentiate from malignant tumor. Most cases of pelvic actinomycosis occurs related to use of intrauterine device (IUD) . We present a case of ovarian actinomycosis without history of using IUD, which was diagnosed after the histological examination of the specimen. A 73-year-old woman who had no history of using IUD admitted to hospital with complaints of fever and altered consciousness. Computed tomography (CT) showed a 4-cm ovarian mass and hydronephrosis. The patient developed sepsis due to obstructive pyelonephritis and required intensive therapy. The patient clinically improved after placement of ureteral catheter for drainage and 2-week antibiotic therapy. We suspected tubo-ovarian abscess or ovarian tumor, and performed elective operation three months after the admission. The mass was histologically diagnosed as ovarian actinomycosis. We administered six months of additional antibiotic therapy after surgery, and the patient has had no recurrence after treatment. Actinomyces are difficult to grow in culture and are proven histologically in most cases, therefore initial diagnosis of pelvic actinomycosis is difficult especially in cases without IUD. On the other hand, it is meaningful to actively investigate actinomycosis, because appropriate antibiotic therapy can help reduce long-term recurrence of actinomycosis. In cases of pelvic abscess with infiltrative and fibrous findings, it is necessary to consider actinomycosis in differential diagnosis also in non-IUD users, and if culture negative, it is important to consider surgical intervention early in a disease process.

**Key words** : Actinomyces, Actinomycosis, Pelvic abscess, Ovarian abscess

---

連絡先：松田理沙；静岡赤十字病院 産婦人科

〒420-0853 静岡市葵区追手町8-2 TEL(054)254-4311 E-mail : risa.ytb@gmail.com