≪症例報告≫

抗原検査が陰性であったにも関わらず血液培養陽性を示した高齢者播種性クリプトコッカス症の一例

泉尊康[1]，坂本敬[2]，小松俊哉[2]，辻和也[2]，有井薫[2]

要旨：症例は91歳男性．元々はADL自立していたが受診6日前頃より食欲低下が出現，受診日当日自宅で動けなくなっているところを発見され当院搬送となった．来院時，低体温，徐脈を認めた．右肺に浸潤影を認め肺炎とそれに伴う低体温症の診断で入院となった．細菌性肺炎としてメロペネムによる加療を開始するも改善傾向に乏しかった．第5病日に血液培養より真菌の発育を認め，墨汁染色にて莢膜が見られることからクリプトコッカス症と診断しLiposomal Amphotericin B投与を開始した．発育真菌は後に*Cryptococcus neoformans*と判明した．なお，抗真菌薬投与開始前，及び7日後の検査ではいずれもクリプトコッカスGXM（以下，GXMとする）抗原は陰性であった．

キーワード：クリプトコッカス症，真菌血症，地帯現象

緒言

播種性クリプトコッカス症において真菌血症を来した症例の報告は少ない．GXM抗原検査は感度，特異度共に高い検査であるが，今回真菌血症を呈しているにも関わらず偽陰性となった1例を経験したため文献的考察をふまえて報告する．

症例

患者：91歳，男性
主訴：体動困難
既往歴：高血圧症，認知症，腰椎圧迫骨折
内服薬：なし
現病歴：元々はADL自立していた．X年3月15日頃より食欲低下が出現した．3月21日自宅で動けなくなっているところを発見され当院搬送となった．
来院時身体所見：GCS:E3V1M4，体温：26.8℃，血圧測定不能，心拍数：35回／分，呼吸数：14回／分，SpO2：100%（リザーバーマスク10L）

胸部聴診で右coarse crackle聴取，心雑音は聴取しなかった．腹部は平坦，軟で圧痛を認めなかった．

入院時一般検査所見（表1）：CRP 3.31mg/dlと炎症反応の上昇を認めた．白血球数は正常であった．
胸部X線（図1）：右肺浸潤影を認め肺炎と診断した．
経過：肺炎とそれに伴う低体温症の診断で入院となり，細菌性肺炎を考えメロペネムによる加療を開始した．しかし，第5病日にかけて復温後の発熱と呼吸状態の悪化が見られ，炎症反応も上昇傾向が続いた．第5病日，入院時に行った血液培養検査で真菌の発育を認め，墨汁染色にて莢膜が見られたことから（図2），クリプトコッカス症と診断，Liposomal Amphotericin B投与を開始した．発育真菌は後に*Cryptococcus neoformans*と判明した．なお，抗真菌薬投与開始前及び7日後の検査ではいずれもGXM抗原は陰性であった．抗真菌薬併用開始後は，CRP 0.73mg/dlと炎症反応の低下及び呼吸状態の改善が得られた．胸部X線の浸潤影も改善傾向であった（図3）．

しかし，第42病日に38℃台の発熱が出現，画像上肺野には明らかな浸潤影はみられず，血液培養検査及び喀痰培養検査でも有意な菌発育を認めなかった．一方，尿培養検査よりカルバペネム耐性緑膿菌の発育を認めたことから尿路感染症と診断，タゾバクタム／ピペラシリンによる加療を併用したが，徐々に全身状態が悪化，第62病日永眠された．

[1] 高知赤十字病院　初期臨床研修医
[2] 〃　内科

表１　入院時一般検査所見

●尿検査 ；

pH	5.5
比重	1.018
糖	(-)
ケトン体	(-)
ビリルビン	(-)
ｳﾛﾋﾞﾘﾉｰｹﾞﾝ	Normal
潜血	(1+)
蛋白	(2+)
白血球反応	(-)

●末梢血液像 ；

WBC	3500 /μL
RBC	284x10⁴ /μL
Hb	9.0 g/dL
Hct	26.7 %
MCV	94.0 fL
Plt	6.7x10⁴ /μL

●血液生化学検査；

AST	119 U/L
ALT	52 U/L
LDH	359 U/L
ALP	490 U/L
T-bil	0.4 mg/dL
TP	7.7 g/dL
ALB	3.3 g/dL
CPK	1952 U/L
BUN	60.1 mg/dL
Cre	2.16 mg/dL
Na	143 mEq/L
Cl	111 mEq/L
K	5.8 mEq/L
AMY	105 U/L
随時Glu	124 mg/dL
HbA1c	5.7 %
BNP	233.5 pg/ml

●凝固 ；

PT	17.7 秒
INR	1.5
APT	66.6 秒
fib	396 mg/dL
FDP	6.1μg/mL

●感染症関連 ；

CRP	3.31 mg/dL
PCT	0.05 ng/mL
β-D-ｸﾞﾙｶﾝ	10.9 pg/mL

血液培養：
細菌発育なし
*Cryptococcus neoformans*発育

図１：入院時の胸部Ｘ線

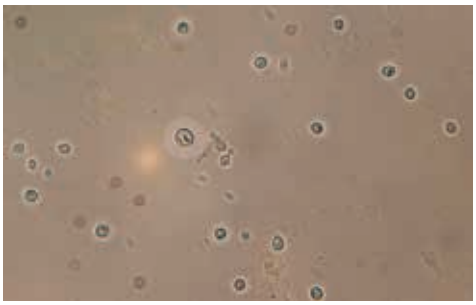

図２：墨汁染色

図３：第14病日の胸部Ｘ線

考察

クリプトコッカス敗血症は比較的まれな病態であり 20 例をまとめた安藤らの報告[1]によると，平均年齢は 53.2 歳，男女差はなく，80%（16 例）の症例で基礎疾患を有していた．基礎疾患の内訳としては悪性リンパ腫，肺癌などの悪性疾患 40%（8 例）や SLE などの自己免疫性疾患 20%（4 例）が多くを占める．本菌はトリの排泄物，特にハト糞，ハトの巣などに汚染された土壌などから分離されるが，健常人の皮膚，膣，消化管などからも分離される．発症要因としては，マクロファージやリンパ球など細胞性免疫の減弱があげられ，AIDS の他，HTLV 感染との関連性も示唆されている[2]．欧米での Pasqualotto らの 28 例の集積[3]では平均年齢は 36 歳と低く 89.3% の症例で AIDS を基礎疾患として有していたと報告されている．本例では，91 歳と高齢でありこれらの報告と比較して非典型的であった．また，免疫異常を引き起こしうる疾患や，ステロイド内服等による免疫異常も指摘できなかった．

一方，本疾患は，発症後 1 ヶ月以内の死亡率が 37% と高率であるとされている[1]．また，Jean らも死亡の 68% が発症後1ヶ月以内に生じ，急激な経過を辿りやすいと報告している[4]．本例でも抗真菌薬として Liposomal Amphotericin B の投与に加え，尿路感染症などの治療として抗菌薬治療も並行して行ったが徐々に全身状態が悪化し約 2ヶ月で永眠された．本例に基礎疾患を有していたかは不明であるが，熱源不明で基礎疾患を有する症例の場合には本症も鑑別に入れる必要があると考えられた．

なお，本例では，真菌血症を呈しているにも関わらず，抗真菌薬投与前に採取した血液において GXM 抗原は陰性であった．本来 GXM 抗原検査は感度 82-100%，特異度 95-100%[5]とされ精度の高い検査といえるが，今回偽陰性を示した原因として地帯現象が考えられた．地帯現象とは，抗原または抗体のどちらか一方が過剰となることで，抗原抗体反応が抑制される濃度領域が現れることをいう．そのため，GXM 抗原検査結果が“前回値と比べて極端に低値”“臨床症状と合わない”などの場合には地帯現象を疑い再測定も考慮に入れる必要があるとされている．ただ，本例では 2 回目の検査でも GXM 抗原検査結果は陰性であり，抗原高値が持続したためか，治療により抗原が低下した結果であるかの判

断は困難であった．経過中に３回目のGXM抗原測定も考慮すべきであったかもしれない．

結語

GXM抗原陰性のクリプトコッカス敗血症の１例を経験した．GXM抗原検査は感度，特異度共に高い検査であるが，本例のように真菌血症を呈していても偽陰性となる場合があることから，実臨床において注意が必要であることを示す症例と考え報告する．

参考文献

1）安藤克利ら：クリプトコックス敗血症を来した難治性気管支ぜんそくの1例アレルギー58:1536-1543.2009
2）Molimard M, de Blay F, Didier A, Le Gros V. Effectiveness of omalizumab in the first patients treated in real-life practice in France. Respir Med 102:71-76.2007
3）Pasqualotto AC, Severo CB, Oliveira FM, Severo LC. Cryptococcemia. An analysis of 28 cases with emphasis on the clinical outcome and its etiologic agent. Rev Iberoam Micol 21:143-146.2004
4）Jean SS, Fang CT, Shau WY, Chen YC, Chang SC, Hsueh PR, et al. Cryptococcaemia: clinical features and prognostic factors. QJM95:511-518.2002
5）篠田孝子ら：クリプトコックス症診断用ラテックス試薬の開発と評価　真菌誌30:211-221.1989