≪症例報告≫

肺結核治療中に頸部リンパ節腫脹をきたした１例

高橋佐和子[1)]，藤岡愛[2)]，森住俊[3)]，黒田直人[4)]

要旨：75歳女性．3ヶ月前に肺結核のため他院でリファンピシン（RFP），イソニアジド（INH），エタンブトール（EB），ピラジナミド（PZA）の４剤併用療法を開始され，2ヶ月後にはRFP+INHに減薬，喀痰塗抹検査で３回陰性を確認後に退院し，当院呼吸器内科で通院加療となった．1ヶ月前から自覚する左頸部の結節を主訴に当科を受診した．初診時，左頸部に指頭大で発赤伴う柔らかい皮下結節を１個，及びその尾側に大豆大の皮下結節を２個認めた．造影CTでは右肺結核巣は縮小していたが，右耳下腺尾側に1cm大の結節，左頸部皮下に1cm～1.5cmの小結節，縦隔にも同濃度の病変があり，結核性リンパ節炎が疑われた．左頸部の紅色結節を切開し，皮下の壊死組織と皮下組織を各種培養に提出したが菌は検出されず，結核菌のPCRも陰性，皮下組織の病理組織学検査で肉芽腫は認めなかった．また，右頸部にも2cmの波動を触れる皮下結節が出現し検査を行ったが，結核菌や細菌，真菌は検出されなかった．以上の結果より結核治療中に出現する奇異性反応（paradoxical reaction）と診断した．肺結核の治療を継続することで結節は縮小傾向である．

キーワード：paradoxical reaction，頸部リンパ節腫脹，結核

はじめに

結核治療開始後に，臨床所見や画像所見が一過性に増悪したり新規病変が出現したりする事があり奇異性反応（paradoxical reaction）や初期悪化と呼ぶ．原因として治療による急速な免疫能回復の関与が推測されており，一般的に治療開始１～３ヶ月後に生じるとされている．今回，肺結核治療開始３ヶ月後にparadoxical reactionによる頸部リンパ節腫脹をきたした症例を経験したため報告する．

症例

患　者：75歳，女性
主　訴：左頸部リンパ節腫脹
既往歴：肺結核
家族歴：特記事項なし
現病歴：3ヶ月前に右肺野空洞病変，抗酸菌培養陽性，ガフキー5号より，肺結核と診断され，他院にてリファンピシン（RFP），イソニアジド（INH），エタンブトール（EB），ピラジナミド（PZA）の４剤併用療法を開始された．その後，喀痰塗抹検査と喀痰培養が陰性化し，治療開始1ヶ月でRFP+INHに減薬した．塗抹３回陰性を確認し退院，継続加療目的に当院呼吸器内科へ紹介された．1ヶ月前から自覚していた左頸部の結節が増大したため当科を受診した．
現症：左頸部に指頭大で発赤を伴い波動を触れる皮下結節，及びその尾側に大豆大の皮下結節を２つ認めた（図１a，b）．いずれも圧痛，熱感は認めなかった．
血液検査所見：CRP 1.04mg/dlと軽度上昇を認めたのみで，その他末梢血液像，生化学，電解質は正常範囲内であった．
画像検査所見：造影CTで，右肺の空洞病変は4ヶ月前と比較し縮小傾向であった，右耳下腺尾側に1cmの結節（図2a），左頸部にも皮下に1cmまでの小結節を３個認め（図2b），縦隔にも15mm大の小結節を認めた．
病理組織学所見：（左頸部の紅色結節）
真皮全層に炎症細胞浸潤を認めた（図3a，b）．浸潤細胞はリンパ球，好中球，組織球からなり，肉芽

[1] 高知赤十字病院　診療科部　初期臨床研修医
[2] 〃　皮膚科
[3] 〃　呼吸器内科
[4] 〃　病理診断部

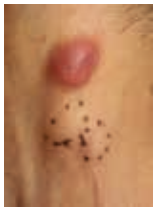

図1a：左頸部に発赤腫脹を伴い波動を触れる指頭大の皮下結節を認める
図1b：尾側に常色小豆大と大豆大の皮下結節を２個認める

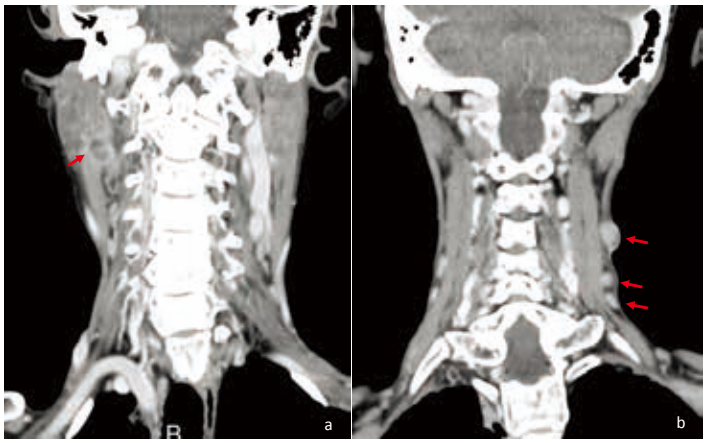

図2a：右耳下腺尾側に1cm の結節を認める
図2b：左頸部皮下に1cm までの小結節を３個認める

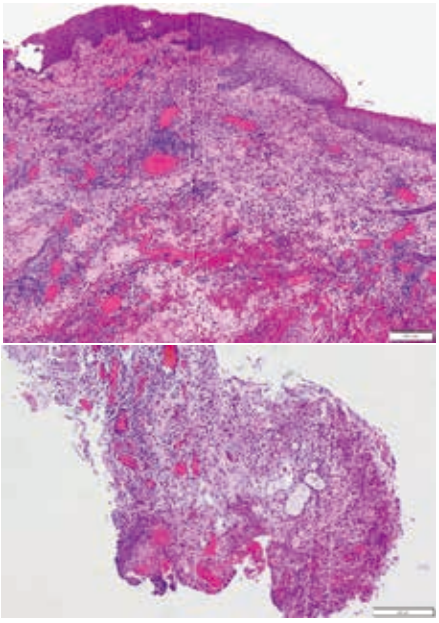

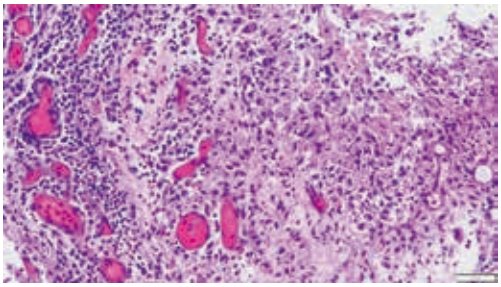

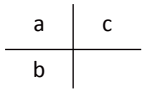

図３：病理組織所見左頸部
a，b（× 40）：真皮全層に炎症細胞浸潤を認める．Ziehl-Neelsen 染色，BCG の免疫染色で抗酸菌は認めず，Grocott 染色も陰性で真菌を考える構造はない．
c（× 100）：浸潤細胞はリンパ球，好中球，組織球からなり，肉芽腫の形成はない．

図４：右頸部に2cm で波動を触れ発赤を伴う皮下結節を認める．

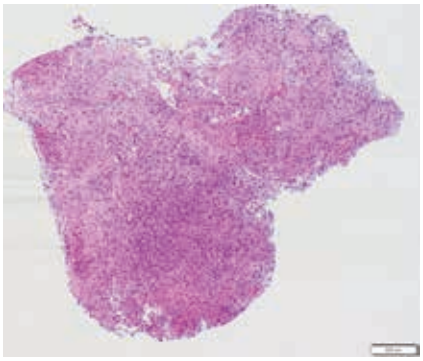

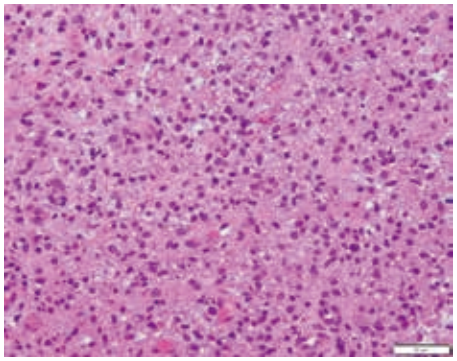

図５：病理組織所見（右頸部）
a（× 40），b（× 100）：リンパ球，好中球，組織球からなる雑多な炎症細胞浸潤で，肉芽腫はなく，左頸部と同様に各種染色は陰性で菌体は検出しない．

腫の形成はなかった（図3c）．Ziehl-Neelsen染色，BCGの免疫染色で抗酸菌は認めず，Gram染色やGrocott染色も陰性で細菌，真菌を考える構造はなかった．

培養検査所見：皮下の壊死組織を培養に提出したが，結核菌PCR法は陰性，抗酸菌培養，細菌培養で有意な菌は検出されなかった．

経過①：左頸部に結節性リンパ節炎を疑う紅色結節を生じたが，各種検査で結核菌は確認されず同時期に行った喀痰培養や胸部レントゲンでも肺結核の再燃は認めなかった．肺結核の内服治療を続けていたが，2週間後に右頸部にも紅色結節が出現した．

経過②：切開から2週間後，右頸部に波動を触れ熱感や痛みのない紅色結節を生じた（図4）．同部を切開し，皮膚及び皮下組織を病理検査に，皮下の壊死組織を結核菌PCR法と抗酸菌培養に提出したが結核菌は認めなかった（図5a，b）．以上より，両側頸部に生じた紅色結節を奇異性反応（paradoxical reaction）と診断した．現在も外来で結核薬内服を継続しており頸部の結節は縮小傾向である．

考察

Paradoxical reactionは，抗結核療法中に喀痰中の結核菌が減少しているのにも関わらず，一過性の陰影増悪，縦隔リンパ節腫脹，頸部リンパ節腫脹，胸水，頭蓋内結核腫等が生じる病態である．原因は明らかになっておらず，発現機序としては，結核治療により低下していた抗結核免疫が回復し，菌体に対する過剰な免疫反応が起こるためと言われている[1]．

一般的に治療開始1～3ヶ月後に生じるとされており，本症例も治療3ヶ月後に左頸部リンパ節腫脹を認めた．ステロイド投与下に治療開始12ヶ月後に頸部リンパ節腫脹をきたした例も報告されている[2]．また鑑別疾患として，結核性リンパ節炎，転移性結核性膿瘍，悪性腫瘍のリンパ節転移が挙げられる．結核性リンパ節炎は肺外結核の中で結核性胸膜炎に次いで多く，発生部位は頸部が約60%を占めるとされている[3]．また，弾性硬で圧痛を認めず徐々に増大する．診断には培養検査，PCR法，検体が少量の時は針生検組織も用いるが，膿瘍や壊死部から採取することが望ましい[3]．確定診断は病理組織検査でLanghans巨細胞，類上皮細胞肉芽種，乾酪壊死の全ての証明であり，補助診断としてはクオンティフェロンやT-SPOTの測定も有用である[4]．本症例では，腫瘤の皮膚及び皮下組織を病理組織検査に，壊死した皮下組織を培養検査に提出したがいずれも結核菌を示唆する所見はえられなかった．転移性結核性膿瘍は，免疫抑制状態の患者に好発し，他臓器の結核感染巣から血行性に感染する皮膚病変であり，病理組織学的には結核性肉芽種と壊死を認め，膿からは結核菌が検出される[5]．本患者は基礎疾患のない健常な高齢者で結核菌は検出されなかった．その他頸部リンパ節腫脹をきたす疾患として急性化膿性リンパ節炎や亜急性壊死性リンパ節炎，伝染性単核球症等があるが，いずれも発熱，圧痛，炎症マーカーの上昇をきたす．これらは臨床症状から否定した．

paradoxical reactionの治療に関しては，結核治療継続中に病変が縮小傾向となるものが多い．本症例でも抗結核薬の内服を継続し，結節は縮小傾向となった．

今回，肺結核治療中に頸部リンパ節腫脹を生じ，paradoxical reactionと診断し，結核治療のみで改善傾向である1例を経験した．結核治療中にリンパ節腫脹を認めた際，一時は治療が失敗したかのように思われる病態がある事を念頭に置き，適切な方法で生検や培養検査を施行して診断する事が必要である．

結語

結核治療中に結核性リンパ節炎を思わせる結節が生じた際には，適宜培養や検査を行い，結核菌の存在が確認できなくても治療の失敗や別の病態出現を思わせる，paradoxical reactionという病態がある事を念頭におき慎重に経過を見る必要がある．

文献

1）岩原義人ほか：治療中に陰影の悪化と著明な頸部・縦隔リンパ節腫脹をきたした粟粒結核の1例．結核　81：531-535，2006.
2）山入和志ほか：Paradoxical reactionにより気道狭窄を来した気管結核の1例．気管支学 40：226-231，2018.
3）峯田周幸：新興・再興感染症―頸部リンパ節結核―日耳鼻会報107;670-673，2004.

4）三橋拓之ほか：頸部リンパ節結核 29 症例の臨床的検討―診断における低侵襲な穿刺吸引法の位置付け―日耳鼻会報118：643-650, 2015.
5）鈴木健介ほか：頸部リンパ節結核19症例についての検討．日耳鼻会報118：643-650, 2015.