

清家 卓也 柏木 圭介 佐々木健介

徳島赤十字病院 形成外科

## 要 旨

皮下異物を主訴に受診する患者は、日常診療においてしばしば遭遇する。その多くは、開放性損傷で異物の侵入が明らかで診断、処置が容易である。しかし、腱や神経・血管などの深部組織の損傷を合併する場合や刺入創は小さいものの筋肉内まで達し、摘出に難渋する症例もある。

今回、2017年4月から2019年7月までの2年3ヵ月に当院を受診した86名の皮下異物の患者について検討した。ただし、その中には治療のために使用した金属製プレートやスキンステイプラー、ペースメーカーに関連した症例は含んでいない。86名のうち、男女比は58:28と男性に多く、年齢は1歳から86歳と幅広くみられた。受傷部位は上肢が62と最も多く、特に手掌が20と最多であった。受傷原因となった異物では、木の棘15、さらに大きな木片が10と木製の異物が多く、ついで釣り針が多かった。多くは皮下浅層の異物であり、追加検査を要さない症例が大部分(64例)を占めた。筋肉内まで達している症例ではCTやイメージによる検索が必要であった。受傷部位89部位中、80部位で異物の摘出が可能であったが、細かい異物が大量に刺入した症例では一部残存した。異物の摘出は、多くは局所麻酔下で行ったが、麻酔なしで摘出可能な例も比較的多くみられた。

皮下異物は多くは病歴・現症から容易に診断、摘出可能であるが、時に検索が困難な場合がある。その際には、躊躇せずにCTやイメージ等の追加検査を行い、取り残しをなくすことが必要である。

キーワード：皮下異物、外傷、CT

## はじめに

日常診療において皮下異物による損傷はしばしば遭遇する<sup>1)~3)</sup>。原因となる異物は木の棘からガラス、魚骨など多種多様なものがあるが、多くは患者の病歴や受傷部位の観察で診断は比較的容易である。しかし、時に異物の侵入部の損傷の程度に比して深部にまで埋入していることがあり、摘出に難渋することもある。

今回、最近の当院での皮下異物症例を検討し、若干の文献的考察を加え報告する。

## 対 象

2017年4月から2019年7月までの2年3ヵ月間に当院を受診し皮下異物の摘出を行った86例の患者を対象とした(表1)。対象患者の性差、年齢、受傷部位、原因異物、追加検査、摘出の可否、麻酔の有無について電子カルテの記載により、後ろ向きに調査した。

表1 症例一覧

番号	年齢	性別	部位	左右	異物種類	大きさ	追加検査	摘出	麻酔	付記
1	12	男	示指	右	木の棘	7 mm	なし	可	局麻	
2	1	女	手掌	両側	木の棘		なし	可	なし	木のオープンデッキを這っていた
3	29	男	前腕	右	木片		なし	可	局麻	切開縫合
4	55	男	小指	左	釣り針		なし	可	局麻	切開, 根元を切断
5	24	男	踵	右	ガラス	30×20mm	レントゲン, CT	可	局麻	風呂場で転倒, 縫合
6	46	女	小指	右	釣り針		なし	可	局麻	根元を切断, 椅子に引っかかっていた針にあたる
7	69	男	中指	左	釣り針	5 mm	なし	可	局麻	根元を切断
8	61	男	示指	左	木の棘		なし	不可	局麻	切開するも確認できず
9	48	男	母指	左	魚骨		なし	不可	局麻	切開するが確認出来ず
10	43	男	前額	左	不明		なし	可	局麻	交通事故
11	5	男	手掌	両側	棘		なし	可	局麻	なんの棘かははっきりしない.
12	15	男	耳垂	左	ピアス		レントゲン	可	局麻	2014/10/27, 11/5の2回摘出
13	43	男	手掌	左	不明		レントゲン	不可	なし	はっきりせず経過観察
14	40	男	前腕	左	釣り針		なし	可	局麻	ルアー, 切開
15	70	女	手掌	左	魚エラ		なし	不可	なし	触診上, 異物ははっきりせず. 経過観察
16	21	女	耳垂	右	ピアス		なし	可	局麻	切開
17	10	男	手掌	左	鉛筆の芯		なし	可	局麻	切開
18	92	女	足背	右	釣り針		なし	可	局麻	根元を切断, 認知症あり, 徘徊中に刺入
19	32	男	示指	右	釣り針		なし	可	局麻	根元を切断
20	1	男	踵	右	ガラス	2 mm四方	なし	可	局麻	局麻下に摘出
21	76	男	示指	左	釣り針		なし	可	局麻	指ブロック下に貫通
22	6	男	母指	右	金属片		なし	可	局麻	局麻下に摘出
23	85	男	示指	右	魚背ビレ		なし	可	局麻	4日目前に刺入, 有痛性硬結で受診
24	1	男	手掌	両側	木の棘		なし	可	なし	ウッドデッキを這っていた
25	37	男	上腕	左	注射針		レントゲン	不要	なし	イミグラン自己注射針(群発頭痛)来院時には抜去, 皮膚知覚神経損傷あり
26	37	男	手背	右	木片		エコー(前医)	可	局麻	局麻下に切開, 摘出
27	76	男	第5趾	右	針金		レントゲン	可	局麻	局麻下に切開, 摘出
28	65	男	手掌	左	木片		なし	可	局麻	局麻下に切開, 摘出
29	2	女	足底	右	木片		なし	可	局麻	1日前に何かが刺さった. 局麻下に摘出
30	64	女	手掌	左	ガラス	1×2 cm	レントゲン, CT	一部残存	局麻	左環指浅指屈筋腱完全断絶, 深指屈筋腱不全断絶
31	64	男	大腿	左	針金	2 cm	レントゲン, イメージ	可	局麻	筋肉内, イメージ下に摘出(金属ブラシの歯)
32	8	女	小指	右	木片	1-2 mm 15本	なし	可	表面麻酔	木のドアを触った.
33	13	女	膝	右	木片		なし	可	なし	床のささくれが刺さった.
34	7	女	手掌	右	木の棘	2~7 mm	なし	可	なし	木製のベンチに手をついた.
35	81	男	手掌	左	棘	10mm	なし	可	局麻	すすもの棘, 局所麻酔下に摘出
36	53	男	中指	右	釣り針		なし	可	局麻	局麻下に切開, 摘出
37	60	男	大腿	右	金属片	3×3 cm	レントゲン	可	局麻	2日前に草刈り作業中に受傷, 摘出後に足趾のしびれの訴え有り
38	53	男	小指	右	釣り針		なし	可	局麻	局麻下に切開, 摘出
39	29	女	手背	左	ピアス		なし	可	局麻	局麻下に切開, 摘出, 縫合. ボディピアス
40	7	女	膝	左	ガラス		なし	可	なし	擦過創あり
41	84	男	臀部	左	ガラス	2×7 cm	CT, 血管造影	一部残存	全麻	一部骨盤内
42	21	男	後頭部	左	釣り針		なし	可	局麻	根元を切断, ルアー
43	31	女	前腕	左	インプラント(金属)		なし	可	局麻	局麻下に切開, 摘出, 縫合. ボディ・インプラント
44	76	男	手掌	右	木片	2 cm	なし	可	局麻	局麻下に切開, 摘出
45	45	男	大腿	右	金属片		レントゲン	可	局麻	局麻下に切開, 摘出, 縫合.

番号	年齢	性別	部位	左右	異物種類	大きさ	追加検査	摘出	麻酔	付記
46	36	女	手掌	右	木片		なし	可	局麻	局麻下に切開, 摘出, 縫合.
47	2	女	手掌	左	木の棘	1 mm	なし	可	なし	木の床に手をついた.
48	2	男	示指 手掌	左 左	針状異物 針状異物	5 mm 4 mm, 2 mm	なし	可 可	なし	自宅 (木造住宅)
49	25	男	下腿	右	金属片	7 × 5 mm	CT	可	局麻	筋肉内 (腓腹筋), 局麻下に切開, 摘出, 縫合.
50	3	女	手掌	左	木の棘	5 mm, 1 mm 1 mm	なし	可	なし	公園のベンチに手をついた
51	5	男	示指	右	木の棘	1 cm	なし	可	局麻	木製イスを触っていて刺入. 局麻下に切 開, 摘出.
52	53	女	示指	右	木片	4 mm	なし	可	局麻	ふすまの掃除中に刺入.
53	3	女	手掌 前腕	左 左	棘 棘		なし	一部 残存 可	表面 麻酔	転倒してサボテンに手をつく
54	32	男	中指	左	釣り針		なし	可	局麻	局麻下に摘出
55	2	男	上口 唇	左	不明		なし	可	局麻	局麻下に皮膚を含めて切除. 仏具のろうそく立てが刺さった.
56	37	男	中指	左	金属片		レントゲン	可	局麻	局麻下に切開, 摘出, 縫合. 5ヶ月前にハン マーで叩いてかけたボルトの端が刺入.
57	13	男	示指	右	棘		なし	可	なし	なんの棘かははっきりしない.
58	43	男	大腿	右	金属片	3 × 6 mm	レントゲン	可	局麻	局麻下に切開, 摘出, 縫合.
59	75	女	示指	左	釣り針		なし	可	なし	String-Yank法
60	54	男	母指	左	釣り針		なし	可	局麻	局麻下に切開, 摘出
61	56	男	膝	右	石	5 mm	レントゲン	可	局麻	局麻下に切開, 摘出
62	49	男	手掌	左	釣り針		なし	可	局麻	局麻下に切開, 摘出
63	80	女	膝	左	針 (治療用)		レントゲン	不可	なし	鍼治療の針, 摘出せず
64	6	女	大腿	左	木の棘	13mm	なし	可	局麻	局麻下に切開, 摘出
65	4	女	手掌	左	木の棘	5 mm	なし	可	局麻	木製のベンチに手をついた.
66	5	女	小指	左	木の棘	3 mm	なし	可	なし	異物鑷子で摘出
67	23	男	示指	右	棘		なし	可	局麻	局麻下に切開, 摘出, 縫合. 鯛の背びれ2個
68	22	男	示指	右	魚骨		なし	可	局麻	局麻下に切開, 摘出, 縫合. ハマチの骨, 仕事中.
69	46	男	大腿	左	針金	1 cm	CT	可	局麻	筋肉内
70	71	男	示指	右	釣り針		なし	可	なし	String-Yank法
71	15	男	手掌	左	石	8 mm	なし	可	局麻	局麻下に摘出
72	68	男	環指	右	釣り針		なし	可	局麻	局麻下にString-Yank法
73	37	女	顔面		釣り針		なし	可	局麻	局麻下に切開, 摘出
74	17	女	耳垂	左	ピアス		なし	可	局麻	局麻下に切開, 摘出, 縫合.
75	56	女	手背	左	木の棘	8 mm	なし	可	局麻	局麻下に切開, 摘出, 縫合.
76	70	男	手掌	左	針金		レントゲン	可	局麻	局麻下に切開, 摘出, 縫合. 金属ブラシの歯
77	22	男	耳垂	左	ピアス	3 mm	なし	可	局麻	局麻下に切開, 摘出
78	76	男	中指	左	魚背ビレ		レントゲン	可	局麻	局麻下に切開, 摘出, 縫合.
79	18	男	耳垂	左	ピアス		なし	可	局麻	局麻下に切開, 摘出
80	62	男	母指	左	釣り針	8 mm	なし	可	局麻	局麻下に切開, 摘出
81	71	男	環指	左	釣り針	8 mm	透視	可	局麻	先端が破損. 局麻下に透視下摘出
82	72	女	母指	右	魚骨		レントゲン	可	局麻	局麻下に切開, 摘出, 縫合. 異物残存有り 2回摘出
83	86	男	母指 小指	右 右	木の棘 木の棘	3 mm 3 mm	なし	可 可	局麻	2ヶ月前に受傷
84	55	女	示指	右	木片	10mm	なし	可	局麻	公民館の木の杭
85	64	男	手背	右	木の棘	4 mm	レントゲン	可	局麻	他医で2回切開するも摘出出来ず受診
86	22	男	頸部	右	釣り針		なし	可	局麻	局麻下に切開, 摘出, 縫合.

## 結 果

対象となった86名について結果をまとめた(表2)。男性は58名、女性は28名であった。平均年齢は39歳(1~86歳)であった。

受傷部位は、上肢が62部位であり最も多く、次いで下肢16部位、頭頸部10部位、軀幹1部位であった。

原因となった異物では、木の棘が最も多く15部位、木片が10部位と木製異物が多かった。次いで釣り針が20部位となっていた。

多くは、病歴と刺入部位の状態から追加検査が必要ない症例であった。しかし、異物が深部組織、特に筋肉内にまで達した症例や屈筋腱損傷を伴った症例ではCTあるいはイメージによる検索が必要であった。

多くの症例では異物の摘出が可能であったが、異物の確認が出来なかった4例、鍼治療目的に膝に針を留置された症例では摘出しなかった。

また、異物の摘出に際して大分部(67例)の症例では局所麻酔下を使用しているが、リドカインゼリーによる表面麻酔や麻酔なしで摘出可能な症例も比較的多かった。1例でガラス片が骨盤内に達した症例では全身麻酔下での摘出が必要であった。

以下に治療に難渋した症例を供覧する。

### 症例 1

**患 者**：64歳、女性。

**主 訴**：左手掌刺創、左環指

**既往歴**：糖尿病、高血圧、腎障害(腎移植(48歳時)後)

**家族歴**：特記することなし。

**現病歴**：当院受診日16時頃にガラスの花瓶を持ったまま転倒し、左手掌にガラス片が刺さった。近医受診するが治療困難とのことで当院救急外来に紹介受診となった。

表2 結果まとめ

調査期間	2017年4月~2019年7月
症 例 数	86例(男:女=58:28) 89部位
年 齢	39歳(1~86歳)
部 位	<上肢:62部位>手掌20, 示指14, 母指6, 小指6, 中指5, 前腕4, 手背4, 環指2, 上腕1 <下肢:16部位>大腿6, 膝4, 踵2, 足背1, 第5趾1, 足底1, 下腿1 <頭頸部:10部位>耳垂5, 前額1, 後頭部1, 上口唇1, 顔面1, 頸部1 <軀幹:1部位>臀部1
原因異物	木の棘15部位, 木片10部位, 釣り針20部位, ガラス5部位, 魚骨3部位, 不明3部位, 棘6部位, ピアス6部位, 魚エラ1部位, 鉛筆の芯1部位, 金属片6部位, 魚背ビレ2部位, 注射針1部位, 針金4部位, インプレント(金属)1部位, 針状異物2部位, 石2部位, 針(治療用)1部位
追加検査	なし64例, レントゲン+CT2例, レントゲン14例, レントゲン+イメージ1例, 透視1例, CT+血管造影1例, エコー1例, CT2例
摘 出	可:80部位, 不可5部位, 一部残存3部位, 不要1部位
麻 酔	局所麻酔67部位, 表面麻酔2例, なし16例, 全身麻酔1例

**現 症**：左手掌の中央からやや中枢側に長さ約10mmの裂創を認めた(図1-(a))。左環指のDIP関節はわずかに屈曲可能であるが、PIP関節は屈曲不能であった。  
**画像所見**：左環指中手骨基部付近に約10×5mmの放射線透過性の低い異物を認めた(図2-(b), (c))。  
**治療経過**：局所麻酔下に創部より刺入していたガラ

ス片を摘出した。さらに中枢に切開線を延長し、手掌腱膜を切開し、手根管を開放した。浅指屈筋の完全断絶、深指屈筋の不全断絶を認めたため、腱縫合を行った(図2-(a)～(d))。

以後、リハビリ目的にて近医に入院加療となった。

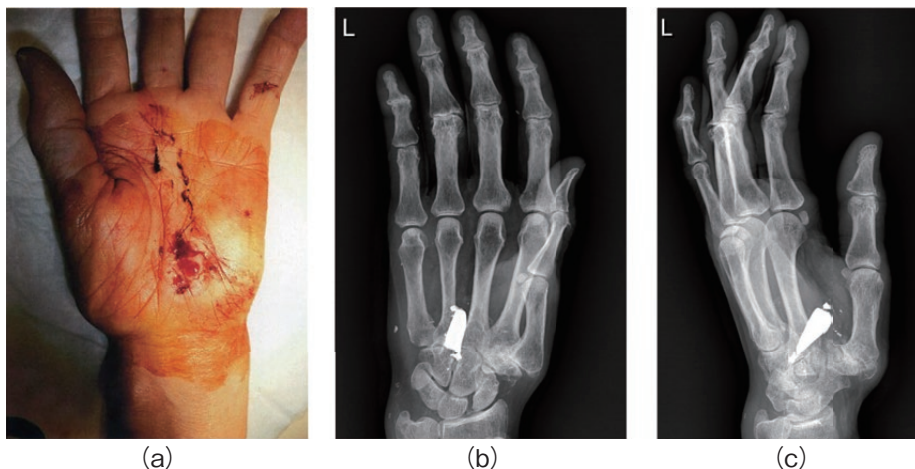


図1 受診時

(a) 受診時現症 (b) レントゲン正面 (c) レントゲン側面  
 左環指中足骨基部付近に約10×5mmの放射線透過性の低い異物を認めた。レントゲンでは、左環指中足骨基部付近に約10×5mmの放射線透過性の低い境界明瞭な異物を認めた。

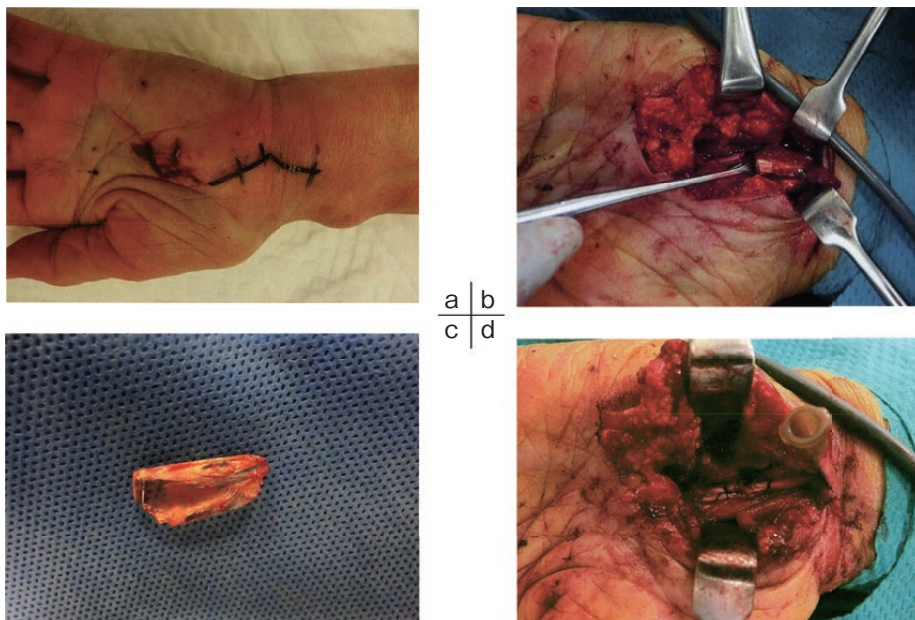


図2 手術時所見

(a) 皮切追加 (b) 浅指屈筋腱完全断絶 (c) 摘出したガラス片 (d) 腱縫合後  
 局所麻酔下に刺入部位よりガラス片を摘出した。さらに切開を延長し、完全断絶した浅指屈筋腱、不全断絶した深指屈筋を縫合した。

## 症例 2

**患者**：45歳，男性。

**主 訴**：左大腿部異物刺入

**既往歴**：右肩甲骨骨折

**家族歴**：特記することなし

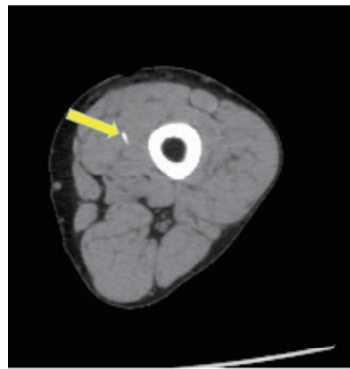**現病歴**：当科受診当日16時頃，ワイヤーホール研磨中に約1cmのワイヤーが飛んできて左大腿部に刺さった。近医外科を受診し，レントゲンで異物の埋入を指摘されるも摘出困難なため当科紹介受診となった。

**現 症**：刺入部と思われる左大腿部内側には5mmほ

どの裂創を認めた。しかし，視診，触診上異物を確認できなかったため，異物は深部に埋入していると判断しCT撮影を行った。

**画像所見**：大腿内側遠位側，内側広筋内に長さ約1cmの金属と思われる高吸収域の物質を認めた（図3-(a)，(b)，(c)）。

**治療経過**：局所麻酔下に左大腿内側の刺入部を約3cm追加切開し，皮下を剥離，内側広筋の筋膜を切開の後に筋体内を剥離しワイヤー様の異物を摘出した。創内を十分に洗浄し，縫合閉鎖した。

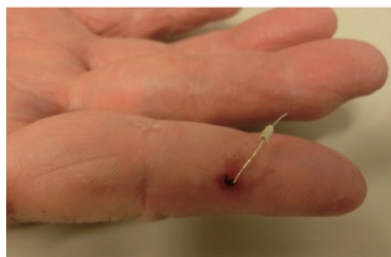


a | b  
|  
c

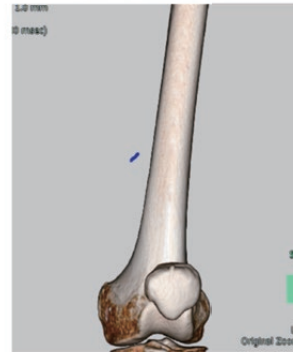
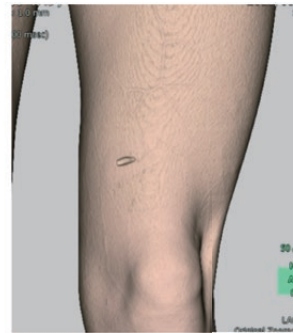
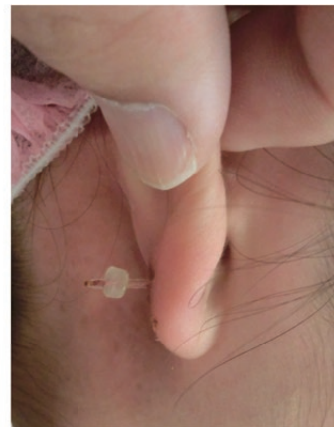図3 CT所見

(a) 水平断 (b) 3D軟部組織像 (c) 3D像  
約1cmほどの長さの金属（矢印）の異物を内側広筋内に認めた。



(a)



(b)

図4 皮下異物例

(a) 釣り針 (b) ピアス

異物や刺入部位がはっきりしている場合は診断・摘出は容易である。

## 考 察

皮下異物による外傷や感染，炎症などにより，その摘出を希望して外来を受診する患者は比較的多い。釣り針やピアスのように異物の刺入を患者自身が自覚あるいは周囲の第三者が目撃している場合には，刺入部位および原因異物の特定が早期に可能であり，摘出も容易である（図4-(a)，(b)）。しかし，器械を使った作業中に破損した金属片や針金が刺入した場合には高速で刺入するため，刺入創は小さいが予想以上に深部に埋入することがある。今回の検討でもガラスの刺入による腱損傷や認知症の患者の骨盤内への刺入の症例を経験した<sup>4)</sup>。また，刺入する角度により皮膚表面の創傷と異物の存在する位置とのずれが大きくなり，異物の同定，摘出に難渋することも多い。特に筋肉内に埋入した場合には視診，触診では異物の位置を確認することは不可能である。摘出には異物の三次元的な位置を認識することが必要であり，レントゲン写真のみでは摘出することは困難で，多くは追加の画像検査が必要とされる。今回の検討でも異物の位置を把握するためにCT撮影あるいはイメージ撮影が有効であった<sup>4)~7)</sup>。また，正確な異物の刺入部位や深さを評価するには，検者の慣れが必要とされるが，超音波検査の有用性も報告されている<sup>8)~10)</sup>。特に放射線透過性の木片などが埋入した場合に有効である。放射線被曝の問題や検査の簡便性を考慮すると今後，皮下異物の診療の際に超音波検査も活用していきたい。

## ま と め

最近2年3ヵ月の当院を受診した皮下異物の患者86名について検討した。大部分の症例では，病歴と臨床所見により診断，摘出は比較的容易であった。しかし，時に深部まで異物が埋入することがあり，臨床所見やレントゲン写真のみでは摘出が困難であった。その場合にはCTや超音波検査などの複数の画像

検査を組み合わせることが有効となる。

## 利益相反

本論文に関して，開示すべき利益相反なし。

## 文 献

- 1) 三好俊策, 若林邦夫:救命救急の実際 創処置と皮下異物の処置. 診断と治療 1989;77:2313-6
- 2) 田伏久之:外科基本手技 皮下異物の除去. 外科治療 1996;74:823-5
- 3) 高橋仁:どこまでどうみる?マイナーエマージェンシー 知っておきたいとっさの対応 皮膚のマイナーエマージェンシー 壊死性筋膜炎と皮下異物. 月刊レジデント 2014;7:50-7
- 4) 戸田皓大, 清家卓也, 長江浩朗:骨盤内へ刺入したガラスの異物により血管損傷が疑われた外傷の1例. 創傷 2018;9:94-8
- 5) 樋口浩文, 遠野久幸, 野原孝哉, 他:筋肉内異物摘出にレントゲン透視イメージ下に注射針をガイドとして用いた工夫. 岩手医誌 2007;59:387-91
- 6) 山中芳亮, 金澤洋介, 畠山英嗣:治療に難渋した単純X線像で同定不能な皮下筋肉内異物の1例. 整形外科 2011;62:455-8
- 7) 藤井仁, 鈴木慎太郎, 古山令子, 他:ナビゲーションガイドにより除去できた顔面深部異物の1例. 日口腔外会誌 2014;60:214-8
- 8) 近藤紘代:臨床症例画像報告集(The Best Image 2010より) Ultrasound 右大腿皮下異物. 日放線技会誌 2011;67:31
- 9) 川口文夫, 大山慧, 島秀樹, 他:小児皮下異物症例の検討 木片(木の枝)異物の1例を中心に. 川崎医師会医会誌 2014;31:22-5
- 10) 永野龍生, 前田学, 前田奈々:超音波ガイド下異物摘出術. 日整外超音波会誌 2016;27:120-5

---

## Study on subcutaneous foreign bodies in patients who visited our hospital

Takuya SEIKE, Keisuke KASHIWAGI, Kensuke SASAKI

Division of Plastic and Reconstructive Surgery, Tokushima Red Cross Hospital

Although we often treat patients with subcutaneous foreign bodies, most patients are readily diagnosed with “subcutaneous foreign body” because of an open wound. However, we sometimes need to treat patients with injuries in deep tissues, such as tendons, nerves, and blood vessels, or even muscle, in which foreign body penetration occurs despite a small wound.

In this study, we evaluated 86 patients with subcutaneous foreign bodies who visited our hospital from April 2017 to July 2019 (two years and three months). However, patients who had undergone treatment with metal plates, skin staples, and cardiac pacemaker were excluded from the study.

Among the 86 patients, the male-to-female ratio was 58 : 28, and the age of the patients ranged from one to 86 years. The most commonly injured areas were the upper extremities (62 cases) , especially the palm (20 cases) . The foreign bodies causing the wounds were wooden spines (15 cases) , larger pieces of wood (10 cases) , and other wooden foreign bodies, followed by fishhooks. Most of them were lodged in the subcutaneous superficial layer. Most of the 64 cases did not require further examinations; however, computed tomography and medical image photographing system were necessary in cases with foreign body in the muscle.

Of the 89 injured areas, foreign bodies were completely removed from 80 areas; however, some fine remnants persisted in some areas. Although foreign bodies were removed under local anesthesia in most cases, in some cases, these were removed without anesthesia.

Though many subcutaneous foreign bodies can be easily diagnosed and retrieved based on the clinical history and present status, they may sometimes be difficult to locate. In such cases, it is important to perform additional investigations for prompt removal of these foreign bodies.

Key words : subcutaneous foreign body, trauma, CT scan

Tokushima Red Cross Hospital Medical Journal 25 : 93-100, 2020

---