

多智花健太 赤川 拓也 齋藤 央

徳島赤十字病院 診療放射線技師

## 要 旨

### 目的

MRIを用いた前立腺癌の画像診断では高いb値 (1,500s/mm<sup>2</sup>以上) の拡散強調画像 (DWI) が有用である。近年では2点のb値のDWIを使用して、任意の高いb値のDWIを撮影することなく計算から求めることができるcomputed DWI (cDWI) が注目されている。しかし、計算で作成された画像であるため画像特性の評価を行う必要がある。そこで本研究では実際に撮影したacquired DWI (aDWI) と計算によって求めたcDWIの画像特性についてファントム及び前立腺の臨床画像を用いて比較評価を行った。

### 方法

使用装置はPhilips社製3.0T MRI装置を使用した。自作ファントムは精製水に10wt%ゼラチンと塩化マンガン0~0.3mMを混合して全量50mlになるように作成した。ファントム実験のaDWIの撮影条件はb値をb=0~2,000s/mm<sup>2</sup> (500step) と変化させ、cDWIは、aDWIのb=0とそれ以外のb値の2点を使用して計算により求めた。ファントムの画像解析は、aDWIとcDWIの信号値及びコントラスト比 (CR) を比較した。臨床画像の解析は、前立腺MRIを受けた15名の患者のaDWI (b=2,000) とaDWIのb=0と1,000から得られたcDWI (b=2,000) との間の正常部と腫瘍部の信号値及び正常部と腫瘍部のCRを比較した。

### 結果

ファントム画像における信号値の変化はcDWIとaDWIで違いは見られなかった。また、臨床画像ではb=2000においてcDWIのCRがaDWIのCRよりも高い値を示した。

### 結論

ファントム実験ではcDWIはaDWIと同様の信号値の変化傾向を示すことが示された。また、臨床画像におけるb=2,000のCRはcDWIが高い値を示し、aDWIと同等以上の画像特性を有することが示された。

キーワード：Computed DWI, 前立腺癌, MRI

## はじめに

現在、限局性前立腺癌に対する治療は手術や放射線治療などの根治的治療から局所療法、経過観察まで多岐にわたり、治療方針の選定には診断時の前立腺特異抗原 (PSA) 値による病期分類に加えて、前立腺癌の悪性度を示すグリソンスコアの正確な評価が極めて重要である。しかし、前立腺針生検により行われる初期の悪性度診断では過小評価が生じることがあり、非侵襲的な手段による悪性度評価法として前立腺Magnetic resonance imaging (MRI) が注目されている<sup>1)~3)</sup>。

MRIは前立腺の内部構造の描出に優れており、中でも前立腺癌の画像診断において拡散強調画像 (diffusion-weighted imaging : DWI) は有用であると報告されており<sup>4)</sup>、前立腺生検前の撮像が普及し始

めている。DWIは組織内における水分子の拡散制限を画像化しており、勾配磁場の印加の強さを設定するパラメータであるb値が大きいほど拡散がより強調された画像となる。PI-RADS v2では前立腺の検査及び読影の標準化がされており、その中で高いb値 (1,500s/mm<sup>2</sup>以上) のDWIが前立腺癌の局在診断で重要視されている<sup>3)</sup>。近年では2点のb値のDWIを撮像することにより、任意のb値のDWIを作成することができ、撮像することなく高いb値のcomputed DWI (cDWI) を得ることができる (図1)<sup>5)</sup>。しかし、計算にて作成された画像であるため信号強度やコントラストについて画像評価を行う必要がある。そこで本研究では実際に撮影したacquired DWI (aDWI) と計算によって求めたcomputed DWIの画像特性についてファントム及び臨床画像を用いて評価検討を行った。

## 対象および、方法

装置は3.0T MRI装置 (Philips社製MRI装置Achieva 3.0T R5.4 : Netherland), コイルはCardiac Coil 32chを使用した. 撮像条件は, 表 1 に示す. ファントムの撮像はaDWIのb値 (s/mm<sup>2</sup>) をb = 0, 500, 1,000, 1,500, 2,000と変化させた. cDWIはボリウムアナライザーSYNAPSE VINCENT (富士フィルムメディカル社製) のADC map解析ソフトを用いて, aDWIのb = 0と500, b = 0と1,000, b = 0と1,500, b = 0と2,000の4つの組み合わせからcDWIのb = 0, 500, 1,000, 1,500, 2,000を計算により求めた.

ファントムは精製水に10wt%ゼラチン, 塩化マンガン を0~0.3mMの範囲で0.1mM毎に増やし, 総量50gになるようにサンプル管瓶に入れた. それぞれの試料は気泡が無くなるまで湯煎しながら混合させ, その後試料が固定されるまで冷蔵で保存し常温に戻した<sup>6)</sup>. 作成したサンプル管を大容器に入れ, 周りをポリエチレンボール弾

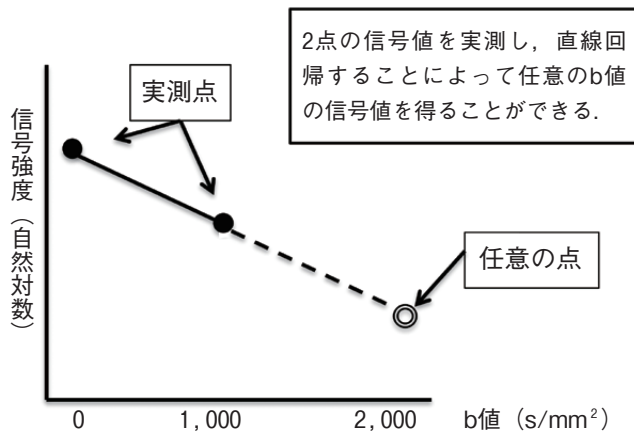


図1 computed DWIの概念図




図2 ファントムのROIの配置

で満たし, 磁化率の影響を受けないようにした.

ファントム実験では, aDWI とcDWIの信号値及び (Region of interest : ROI) から得られた信号値 (S) より下式を用いてコントラスト比 (CR) を比較した. ファントム画像の関心領域ROIの設定方法を図2に示す.

$$CR = \frac{S_{0 \sim 0.2mM} - S_{0.3mM}}{S_{0 \sim 0.2mM} + S_{0.3mM}}$$

また, 前立腺MRIを受けた15名の患者の辺縁域, 移行域の20病変のaDWI (b=2,000) とaDWIのb=0と1,000から計算によって作成したcDWI (b=2,000) との間で腫瘍と正常の信号値 (S<sub>正常</sub>) 及び正常部と腫瘍部の信号値 (S<sub>腫瘍</sub>) とCRを比較した. 臨床画像のROIの設定方法を図3に示す. 正常組織のROIは腫瘍の反対側の組織に設定した.

$$CR = \frac{S_{腫瘍} - S_{正常}}{S_{腫瘍} + S_{正常}}$$

表1 aDWIの撮影条件

使用シーケンス	SE-Single shot-EPI-DWI
TR (ms)	6,018.87
TE (ms)	70
Flip angle (度)	90
b値 (s/mm <sup>2</sup> )	0, 500, 1,000, 1,500, 2,000
Matrix	128×96
FOV (mm)	300
Slice thickness (mm)	4
Half scan	No
Fat suppression	SPAIR
Gradient over plus	Yes
NSA	4

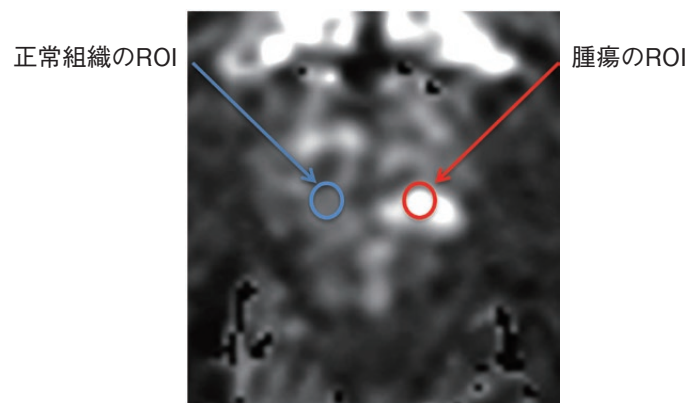


図3 臨床画像のROIの配置

## 結 果

ファントム画像におけるaDWI及び各b値のaDWIで作成したcDWIのファントム画像の信号値の変化を図4に示す。ファントム画像信号値の変化傾向は、それぞれのcDWIとaDWIで違いは見られなかった。また、aDWIと各b値のaDWIで作成したcDWIのCRの値を表2に示す。aDWIと各b値のaDWIで作成したcDWIのCRに大きな変化は見られなかった。次に、臨床画像における正常部と腫瘍部の信号値とCRを表3に示す。臨床画像における $b=2,000$ においてaDWIがcDWIよりも正常部と腫瘍部で信号値が高くなった。CRは、cDWIがaDWIよりも高い値を示した。図

5に前立腺のT2強調画像及びaDWI, cDWIの画像の1例を示す。cDWIがaDWIよりもコントラストが高く、病変部が強調されている。

## 考 察

本研究は、ファントム画像及び前立腺の臨床画像を用いてcDWIの画像特性について信号値とCRの評価を行った。ファントム画像を用いた連続するb値におけるcDWIの信号値の変化ではaDWIと比較すると、いかなるb値においても信号値の変化に違いは見られなかった。また、ファントム画像でcDWIに使用するaDWIのb値を変化させても信号値の変化に違

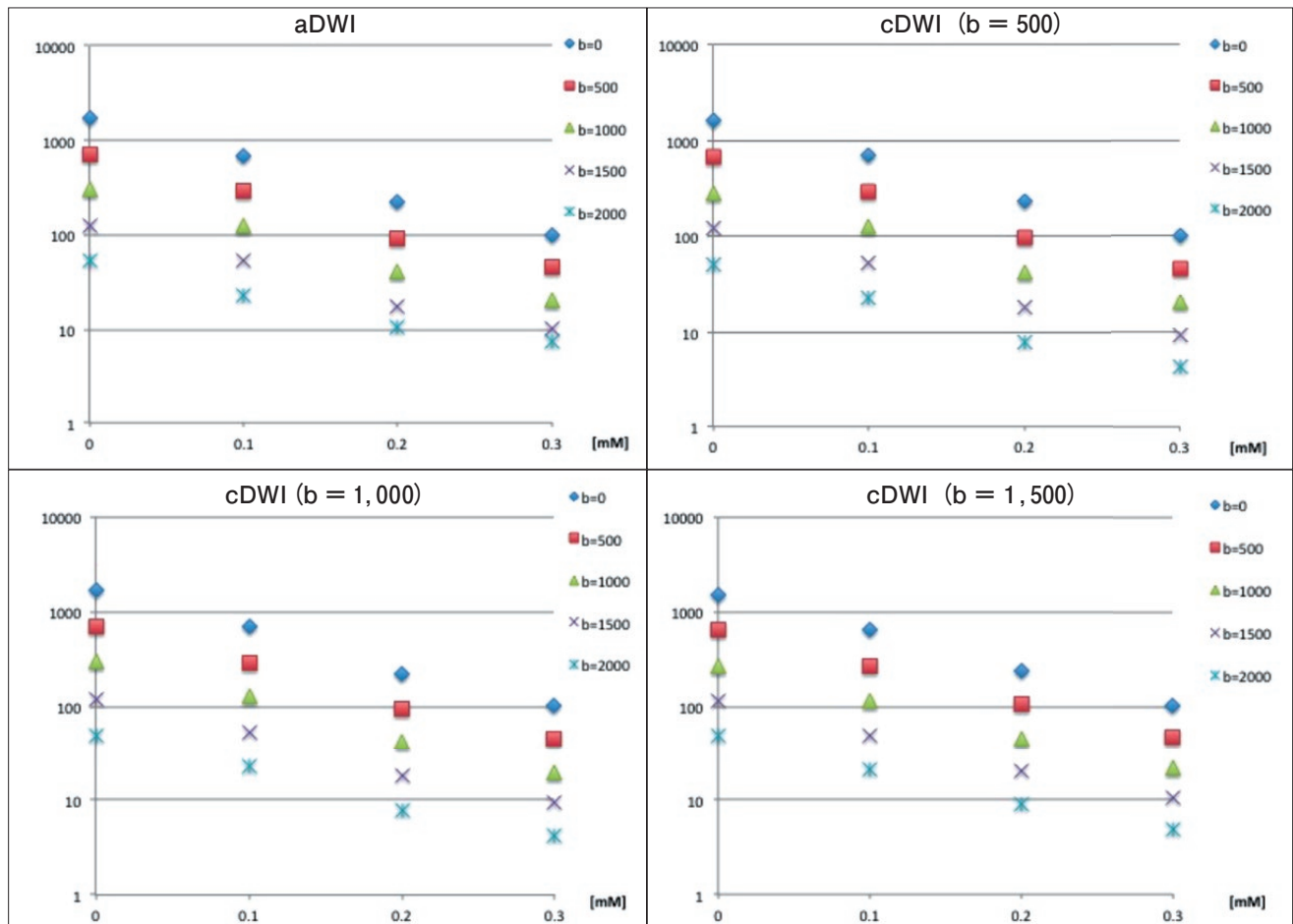


図4 aDWIと各b値のaDWIで作成したcDWIのファントム画像の信号値の変化

表2 aDWIと各b値のaDWIで作成したcDWIのCR

aDWI	0mM	0.1mM	0.2mM	aDWI (b=500)	0mM	0.1mM	0.2mM
b=0	0.89	0.75	0.38	b=0	0.88	0.75	0.39
b=500	0.88	0.74	0.36	b=500	0.88	0.74	0.37
b=1,000	0.87	0.72	0.33	b=1,000	0.87	0.72	0.34
b=1,500	0.85	0.67	0.27	b=1,500	0.86	0.71	0.32
b=2,000	0.75	0.51	0.16	b=2,000	0.85	0.69	0.29

aDWI (b=1,000)	0mM	0.1mM	0.2mM	aDWI (b=1,500)	0mM	0.1mM	0.2mM
b=0	0.89	0.74	0.38	b=0	0.87	0.73	0.41
b=500	0.88	0.73	0.36	b=500	0.86	0.70	0.39
b=1,000	0.87	0.73	0.36	b=1,000	0.85	0.68	0.36
b=1,500	0.85	0.70	0.32	b=1,500	0.84	0.65	0.32
b=2,000	0.84	0.69	0.29	b=2,000	0.82	0.63	0.30

表3 aDWI (b=2,000) とb=1,000のaDWIで作成したcDWI (b=2,000) の信号値とCR

	正常組織の信号値	腫瘍の信号値	CR
aDWI	78	152.86	0.32
cDWI	39.34	113.29	0.47

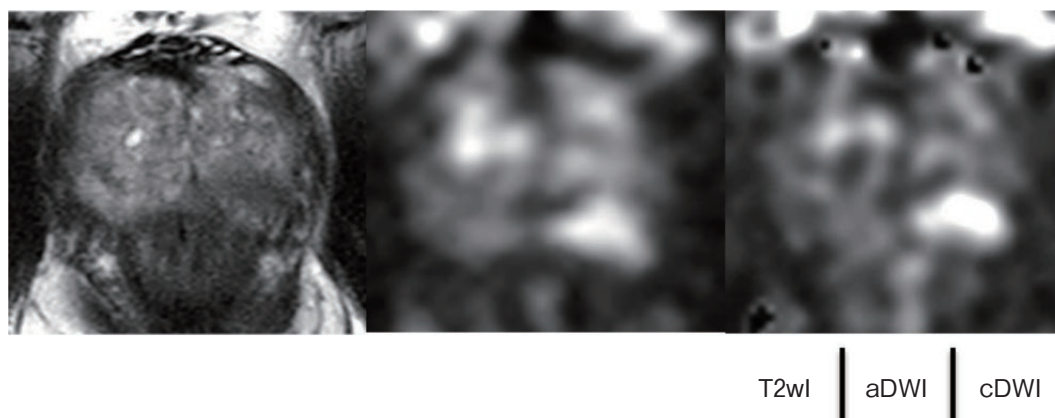

図5 T2強調画像及びaDWI (b=2,000) , b=1,000で作られたcDWI (b=2,000) の前立腺画像①

いは見られなかった。これより、cDWIの計算精度が高くaDWIと同様にファントムの拡散程度を反映した信号値が得られたと考えられる。一方で、臨床画像ではaDWIの $b=1,000$ で作成したcDWI ( $b=2,000$ )はaDWI ( $b=2,000$ )と比較すると正常部と腫瘍部の両方で信号値は低い値を示した。これは、撮影されたaDWIでは $b$ 値が低いほど微小血管等の還流の影響を受け、信号値が低下する。cDWI ( $b=2,000$ )はaDWIの $b=1,000$ で作成しているため、aDWI ( $b=2,000$ )よりも還流の影響を受けて信号値が低下したと考えられる。一方で、CRに関してはcDWI ( $b=2,000$ )の方がaDWI ( $b=2,000$ )よりも高い値を示している。背景組織の信号抑制効果が働き、実際の画像では病変の鮮明度が視覚的に高くなったと考えられる。cDWIは、aDWIの撮影省略による撮影時間短縮や装置の限界で撮影不可能な $b$ 値の画像作成、また他部位で追加撮影をせずに高い $b$ 値のcDWIで病変観察をできる可能性が考えられる。今後、画像特性を理解した上でcDWIを使用することで前立腺を含めた多くの部位での高い $b$ 値の画像取得が期待される。

#### おわりに

高い $b$ 値におけるcDWIはaDWIと同様の信号値の変化傾向を示すことがファントム画像で確認された。また、臨床画像における $b=2,000$ のCRはcDWIが高い値を示し、aDWIと同等以上の画像特性を有することが示された。

#### 利益相反

本研究に関して、開示すべき利益相反はなし。

#### 文献

- 1) 波多野浩士, 津田恭, 川村憲彦, 他: 前立腺癌の局在診断におけるMRI拡散強調像の有用性の検討 前立腺全摘標本との比較. 日泌会誌 2010; 101: 603-8
- 2) 小林博仁, 北村香介, 水上齊之助, 他: 拡散強調画像による前立腺癌局在診断 前立腺全摘標本における癌部, 非癌部組織ならびにGleason scoreとADC値の比較. 日泌会誌 2013; 104: 489-95
- 3) Moribata Y, Kido A, Fujimoto K, et al: Feasibility of computed diffusion weighted imaging and optimization of b-value in cervical cancer. Magn Reson Med Sci 2017; 16: 66-72
- 4) Yoshida R, Yoshizako T, Tamaki Y, et al: Computed diffusion-weighted imaging using 1.5-T magnetic resonance imaging for prostate cancer diagnosis. Clin Imaging 2017; 41: 78-82
- 5) Tamura T, Takasu M, Higaki T, et al: How to Improve the Conspicuity of Breast Tumors on Computed High b-value Diffusion-weighted Imaging. Magn Reson Med Sci 2019; 18: 119-25
- 6) 田村隆行, 笛吹修治, 秋山實利, 他: ゼラチンとスクロースを用いた拡散強調画像用ファントムの検討. 日放線技会誌 2009; 65: 1485-93

---

# Evaluation of the image characteristics of computed diffusion-weighted imaging for prostate cancer

Kenta TACHIBANA, Takuya AKAGAWA, Hiroshi SAITO

Radiologist, Tokushima Red Cross Hospital

## Purpose

Diffusion-weighted imaging (DWI) with high b values (1,500 s/mm<sup>2</sup> or more) is useful for the diagnostic imaging of prostate cancer with magnetic resonance imaging (MRI). Computed DWI (cDWI) has garnered attention over recent years, since it can be calculated using two points of b-value DWI, without actually performing high b-value DWI. However, it is necessary to evaluate the image characteristics, since the image is obtained by calculation. Therefore, this study compared the image characteristics of acquired DWI (aDWI) and cDWI obtained by calculation, using clinical images of the prostate and an imaging phantom.

## Materials and Method

A 3.0 T Philips MRI device was used. A customized imaging phantom was constructed by mixing 10 wt% gelatin and 0-0.3 mM manganese chloride with purified water, at a total volume of 50 mL. The b value was changed from 0 to 2000 s/mm<sup>2</sup> (500 steps) for aDWI for the phantom experiment. The cDWI was calculated by using two points of the aDWI, i.e., b=0 and other b values. Phantom image analysis compared the signal values and contrast ratio (CR) of aDWI and cDWI. Clinical image analysis was performed at the normal and tumor sites between aDWI (b=2,000) of 15 patients undergoing prostate MRI and cDWI (b=2,000), which was calculated from aDWI b=0 and 1,000 s/mm<sup>2</sup>. The signal values and CR of the normal and tumor areas were compared.

## Result

The change in signal value in the phantom image did not differ for cDWI and aDWI. The CR of cDWI was higher than that of aDWI at b=2,000 s/mm<sup>2</sup> in the clinical image.

## Conclusion

We observed that cDWI exhibited the same tendency for change in signal value as that of aDWI in the phantom experiments. Moreover, the value of the CR of b=2,000 s/mm<sup>2</sup> was high for cDWI clinical imaging, indicating that its image characteristics were equivalent to or better than those of aDWI.

Key words : computed diffusion-weighted imaging, prostate cancer, magnetic resonance imaging

Tokushima Red Cross Hospital Medical Journal 25 : 87-92, 2020

---