

松下 正民<sup>1)</sup> 近藤梨恵子<sup>1)</sup> 谷口多嘉子<sup>1)</sup> 七條 光市<sup>1)</sup> 高橋 昭良<sup>1)</sup>  
 生越 剛司<sup>1)</sup> 渡邊 力<sup>1)</sup> 中津 忠則<sup>1)</sup> 生野 雅也<sup>2)</sup> 阿部 洋子<sup>2)</sup>  
 池山 鎮夫<sup>2)</sup> 城野 良三<sup>2)</sup> 松本 大資<sup>3)</sup> 木村 秀<sup>3)</sup>

- 1) 徳島赤十字病院 小児科  
 2) 徳島赤十字病院 放射線科  
 3) 徳島赤十字病院 外科

## 要 旨

症例は在胎37週4日体重3,586gで出生した新生児。多呼吸がみられ保育器内酸素投与で経過観察中、出生14時間後に突然頸部と胸部の腫脹とあえぎ呼吸が出現し、胸部X線、CTで縦隔気腫による呼吸循環不全と診断。CTガイド下に縦隔ドレナージを施行され気腫は改善。HFOにより呼吸管理を行い日齢18に治癒退院した。自然軽快が多いとされる新生児縦隔気腫にも呼吸循環不全を伴う例もあり、注意が必要である。

キーワード：新生児、縦隔気腫、呼吸不全

## はじめに

新生児気胸は一般的に良好な自然経過を取ることが多く、呼吸循環不全を伴うことは少ないとされている。今回、我々は特にリスク要因のない出生直後の新生児に呼吸循環不全を伴う縦隔気腫を発症した症例を経験した。文献的考察を加えて報告する。

## 症 例

患 児：日齢0 女児

主 訴：呼吸不全

周産期歴：在胎37週4日、出生児体重3,586g、Apgar Score 7/8、羊水混濁なし、臍帯巻絡なし、母親GBS(+)にてPIPC点滴、母親に糖尿病なし、UBA PH 7.248。

現病歴：平成23年1月28日経陰自然分娩にて徳島赤十字病院で出生。出生20分後に努力呼吸と四肢末梢チアノーゼあり、SpO<sub>2</sub>：70%台で酸素マスク10L/分投与。気道吸引で多量の透明な羊水が吸引されチアノーゼが改善したが新生児呼吸障害として経過観察目的で入院した。

入院時現症：HR150 RR60 SpO<sub>2</sub>：99% (酸素マスク

3L/分) 活気あり、口腔内異常なし、右肺で呼吸音減弱、心音：清、筋緊張正常、チアノーゼなし。

入院後経過：

クベース内に酸素40%投与で収容、胸部X線撮影(図1)で右肺野の透過性は若干低下していたが、明らかなエアリークは認めなかった。血液検査(表)で明らかな所見はみられなかったが、感染症を考慮してブドウ糖でルート確保しユナシンS点滴開始した。

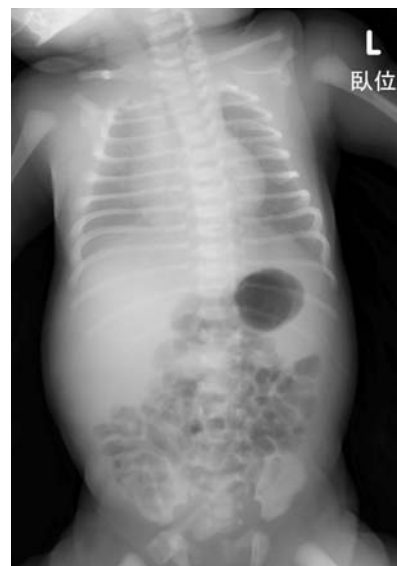

図1

表 1 入院時検査所見

WBC	19,600 /mcl	BUN	7 mg/dl
neu	45 %	Cren	0.51 mg/dl
Lym	36 %	BS	41 mg/dl
Mon	2 %	AST	30 IU/l
Hb	16.8 g/dl	ALT	6 IU/l
PLt	28.2×10 <sup>4</sup> /mcl	LDH	391 IU/l
		CK	342 IU/l
Na	139 mEq/l	T-Bil	1.9 mg/dl
K	4.3 mEq/l	CRP	0.01 mg/dl
Cl	105 mEq/l	IgM	12 mg/dl
Ca	9.6 mg/dl		
BGA(静脈血)生後 1 時間			
		PH	7.218
		PCO <sub>2</sub>	64.8
		BE	-1.9
		HCO <sub>3</sub> <sup>-</sup>	21.3
		AG	12.8

生後4時間にはしっかり啼泣でき、換気も改善したため気管内挿管はせず、経過観察を継続したが、その後も陥没呼吸、呻吟がみられCO<sub>2</sub>貯留が進行した。生後14時間に突然大声で泣き、全身色不良、SpO<sub>2</sub>:70%台に低下し、頸部の膨隆が目立ち、胸部X線撮影(図2)で縦隔気腫が疑われた。経口挿管施行し、ハミング装着。呼吸管理下で胸部CT撮影施行し、縦隔気腫による心臓および肺の圧迫と頸部の著明な皮下気腫が確認された。(図3~6)閉塞性タンポナーデに進行する危険性があるため、外科および放射線科に診療依

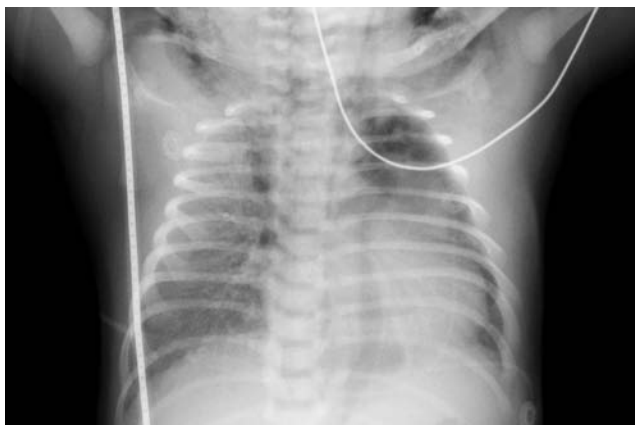


図 2

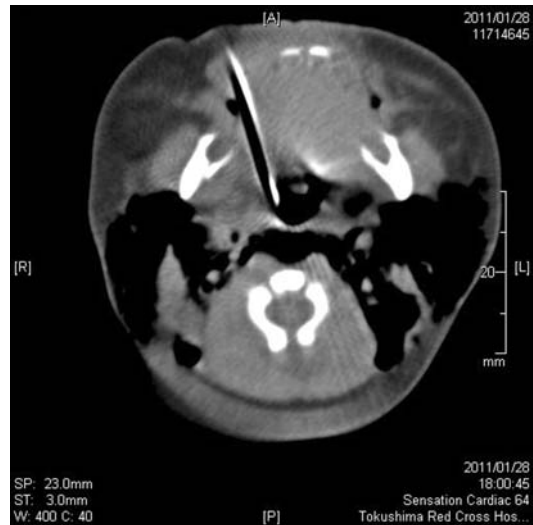

図 3

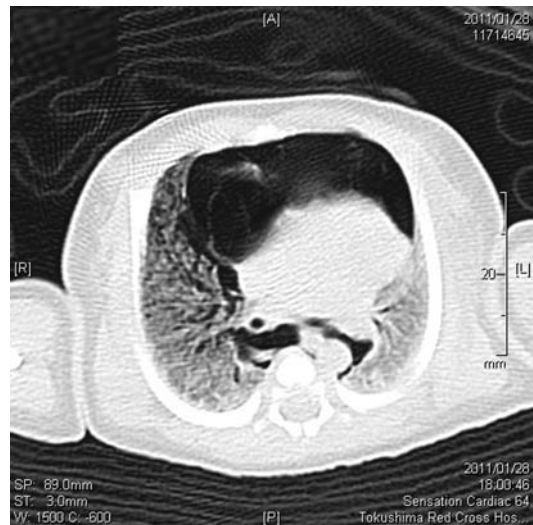


図 4

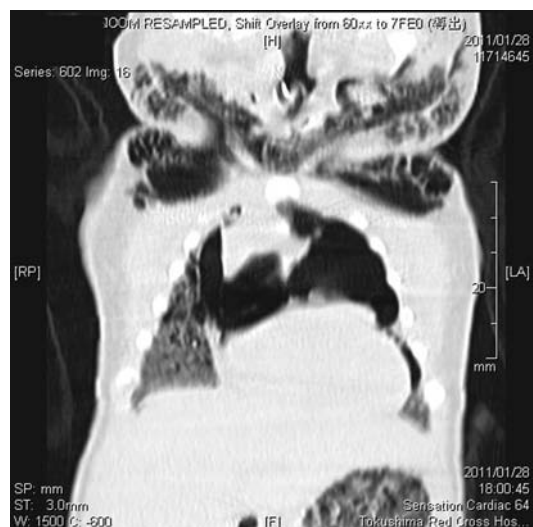

図 5

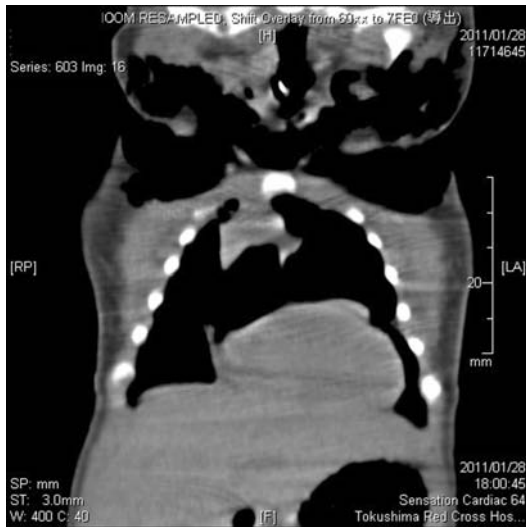


図 6

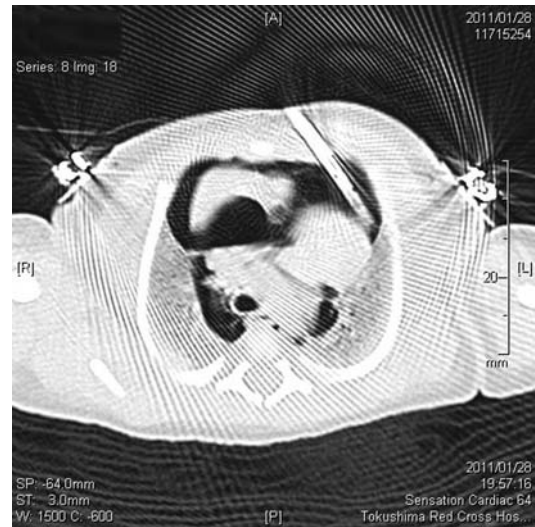


図 7

頼し、CTガイド下に縦隔内ドレナージを施行した。

(図7, 8) 9Fr ソラシグエッグを胸骨左縁の肋間より縦隔左側に留置して心臓の圧迫が改善したことが確認された。その後、air leakはほとんど消失したが、肺の広がり是不十分であった。Open Lung Strategyを徹底するため、MAPを上げてFiO<sub>2</sub>を下げたところ、徐々に肺の広がり改善し換気も良好となった。(図9) 日齢3にドレーンクランプを抜去し再発は認めなかった。その後全身の浮腫が著明になったため日齢3～8までアルブミン投与、ラシックス併用し徐々に改善した。母乳注入は順調に進み、低血糖症状なく経過した。日齢9に呼吸器をHFOからSIMVに変更、Weaningを進め、日齢11に抜管した。その後も経過良く、日齢16に脱クベースした。日齢18に頭部MRI撮影施行し、明らかな異常所見は認めず、同日全身状態良好のため退院した。退院後は小児科外来で発達のフォローを行っている。

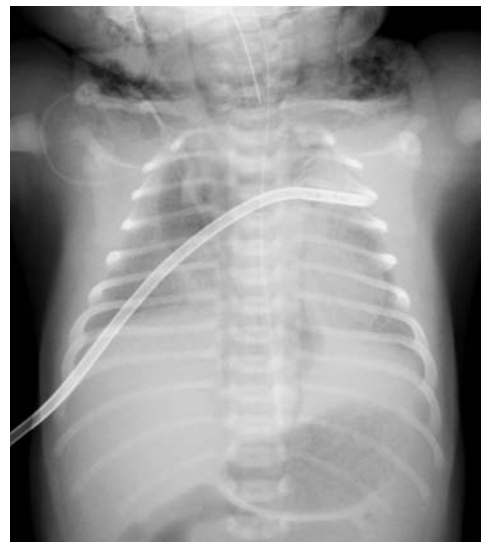

図 8

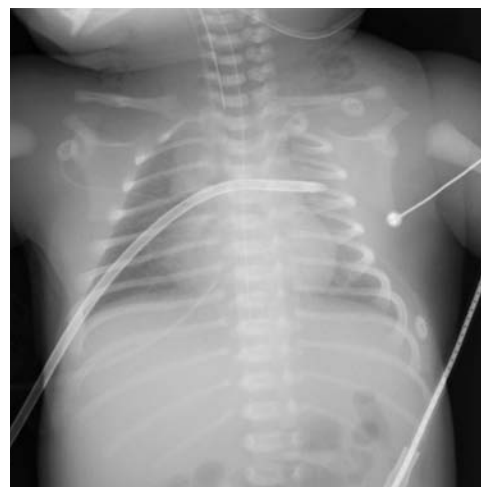

図 9

## 考 察

新生児気胸は蘇生時、および疾患に対する人工換気の陽圧、肺低形成などによる肺自体の脆弱性、胎便などによる気道の閉塞病変、初回の呼吸にともなう肺内外圧差によって、肺胞や終末気道が破裂、損傷することに起因するとされる。肺に基礎疾患を有する場合、気胸の発生頻度は劇的に増加して、新生児一過性多呼吸では10%、呼吸窮迫症候群では5～10%に気胸を合併する<sup>1)</sup>。

新生児気胸の頻度は全出生児の1～2%に見られるが、大部分は無症候性であり、症候性となる場合は0.05～0.07%と低いとされる<sup>2)</sup>。正期産児や過期産児に多く、発生部位は右側に多く、80%が片側性とされる。

Annikらは、9例の新生児縦隔気腫を報告している<sup>3)</sup>。新生児の縦隔気腫発症率は0.1%であり、生後4週以上の児の発症率0.08%に対して高率であった。9例全てに酸素投与が行われ全ての症例で7日間以内にICUから転出することができたことから、予後は良好であるとしている。このうち4例は人工呼吸管理を要した。2例は挿管しての人工呼吸管理を要したが、その期間は3日と4日で他の2例は数時間のCPAPで改善した。胸腔ドレナージを要した症例は1例のみであった。挿管を要した2例は在胎34週と35週であるが、肺の未熟性と出生時のBarotraumaおよびCPAP管理による二次性の気縦隔などが原因と考察されている。

今回我々の経験した症例は、正期産児であり、早産児や母体糖尿病、胎内感染症などで肺の成熟が障害されるリスクは見あたらなかった。また、同じくリスク因子とされる人工呼吸管理はされていなかった。

Annikらの報告によると新生児縦隔気腫は出生数時間から6日までに発生しており、人工呼吸管理などの明らかなリスク因子のない新生児でも縦隔気腫を発症している(新生児縦隔気腫9例中5例)。

リスク因子のない縦隔気腫では酸素投与のみでの回復が期待できるが、今回の児を経験して、健常新生児と考えられてもエアリークの可能性を考慮して慎重に経過観察することが重要であり、出生後の多呼吸や呻

吟などの呼吸障害を呈する場合には新生児一過性多呼吸の診断にとられず、常に呼吸不全を想定した診療が必要と痛感した。

## 結 語

当院で出生した新生児で、出生14時間後から急激に頸部皮下気腫および縦隔気腫による呼吸循環不全を呈し、救命のために縦隔ドレナージと人工呼吸管理を要した1例を経験した。児は軽度の呼吸障害を認める正期産児で人工呼吸管理はされていなかった。新生児気胸は自然軽快することが多いとされるが、急激な呼吸、循環不全を呈する可能性があることに改めて注意を払う必要がある。

## 文 献

- 1) Hansen TN et al: Principals of Respiratory Monitoring and Therapy. In: Avery's diseases of the newborn 8<sup>th</sup> edn, Eds Taeusch HW et al, p660-669, Saunders, Philadelphia, 2005
- 2) Korones SB: complications: Bronchopulmonary dysplasia, air leak syndrome, and retinopathy of prematurity. In: Assisted Ventilatio of the Neonate 3<sup>rd</sup> edn, Eds Goldsmith JP, Karotkin EH, p287-352, WB Saunders, Philadelphia, 1996
- 3) Hauri-Hohl A, Baenziger O, Frey B: Pneumomediastinum in the neonatal and pediatric intensive care unit: Eur J Pediatr 167: 415-418, 2008

---

## A case of tension pneumomediastinum in a term newborn infant

Masatami MATSUSHITA<sup>1)</sup>, Rieko KONDO<sup>1)</sup>, Takako TANIGUCHI<sup>1)</sup>, Koichi SHICHIJO<sup>1)</sup>,  
Akiyoshi TAKAHASHI<sup>1)</sup>, Takeshi OGOSE<sup>1)</sup>, Tsutomu WATANABE<sup>1)</sup>, Tadanori NAKATSU<sup>1)</sup>,  
Masaya IKUNO<sup>2)</sup>, Yoko ABE<sup>2)</sup>, Shizuo IKEYAMA<sup>2)</sup>, Ryozo SHIRONO<sup>2)</sup>,  
Daisuke MATSUMOTO<sup>3)</sup>, Suguru KIMURA<sup>3)</sup>

1) Division of Pediatrics, Tokushima Red Cross Hospital

2) Division of Radiology, Tokushima Red Cross Hospital

3) Division of Surgery, Tokushima Red Cross Hospital

A term newborn infant was admitted to our hospital because of tachypnea after a relatively successful normal vaginal delivery. At 14 h after delivery, the infant suddenly gasped and presented symptoms of respiratory distress. She was diagnosed with tension pneumomediastinum by chest computed tomography (CT) and needed mediastinal drainage and respiratory assistance. She was a term newborn, and there were no risk factors of pulmonary prematurity. Neonatal pneumothorax is thought to have a good prognosis. However, we must pay attention to signs of respiratory distress, as presented in this case.

Key words: newborn, pneumomediastinum, respiratory distress

Tokushima Red Cross Hospital Medical Journal 17:59–63, 2012

---