症例　多彩な病理所見を呈し診断に苦慮したverrucous carcinomaの1例

渡邉　俊介[1)]　山下　理子[1)]　藤井　義幸[2)]
飛田泰斗史[3)]　佐々木健介[4)]　清家　卓也[4)]

1）徳島赤十字病院　病理診断科
2）徳島赤十字病院　検査部
3）徳島赤十字病院　皮膚科
4）徳島赤十字病院　形成外科

要　旨

今回我々は通常では見られない，高度の好酸球浸潤を伴うverrucous carcinomaを経験したので，若干の考察を加えて報告する．症例は80代，女性．左耳前部に日光角化症を認め，液体窒素療法とベセルナクリームを併用するも，ベセルナクリーム休薬中に皮疹の増大を認めた．扁平上皮癌を疑われるも診断確定に至らず，切除術を行った．組織学的には角化亢進を伴って上皮脚が伸長し吻合して網目状や乳頭状に増殖し，高度の好酸球浸潤を伴っていた．ケラチノサイトの異型は乏しいが，上皮脚が真皮下層まで達しておりverrucous carcinomaと診断した．

キーワード：verrucous carcinoma，好酸球浸潤，腫瘍関連組織好酸球増多

はじめに

verrucous carcinomaはAckermanにより1948年に報告された疾患[1)]であり，組織学的に異型が目立たず，深部への増殖傾向の確認でのみ診断できる（超）高分化型扁平上皮癌の一亜型である．局所での増殖が主体であり，リンパ節転移は稀である．治療法としては外科的切除が選択されることが多い．verrucous carcinomaは放射線感受性が低く，また放射線照射によってanaplastic transformationが起こる可能性が示唆されているため，外科的切除が推奨される．治療に際しては完全切除が必要なことから，早期の診断が重要である．

症　例

患　者：80代，女性
家族歴・既往歴：
臨床経過：昨年10月頃，左耳前部に角化を伴う腫瘤が出現した．本年1月に当院皮膚科受診し，生検にて日光角化症が疑われ，液体窒素療法とベセルナクリームを併用していた．一旦，皮疹は平坦化したが，ベセルナクリーム休薬中に増大を認め，5×4 cmの紅色腫瘤となった（図1）．生検を行い，高度な角化を伴う表皮の乳頭状構造と高度な好酸球浸潤を呈する組織像を得られるも，表皮の細胞異型は乏しく診断確定には至らず，squamous cell carcinoma, seborrheic keratosis, verruca vulgaris, verrucous carcinoma，太藤病が鑑別に挙げられていた．本年5月に左耳前部SCC切除＋全層植皮術を行った．
病理学的所見（図2，3）：ドーム状～乳頭状隆起を示し，境界明瞭な病変．表皮は角化亢進を伴って上皮脚が伸長し吻合して網目状や乳頭状に増殖している（図2）．増殖の主体は異型の乏しい基底細胞様細胞と有棘細胞様細胞で，膿疱や角化性偽嚢胞が見られる．表皮および真皮には高度の好酸球浸潤が見られ（図3），形質細胞浸潤やリンパ球浸潤も伴っている．squamous cell carcinomaとしては異型が乏しく，浸潤もはっきりしない．好酸球浸潤が目立つが，表皮増殖が高度であることより太藤病（好酸球性膿疱性毛包炎）は否定的である．Seborrheic keratosisやverruca vulgarisでは深部組織への上皮脚の増殖を欠くことから否定的である．上皮脚が真皮下層まで達していることよりverrucous carcinomaと診断した．

考　察

verrucous carcinoma は Ackerman が1948年に口腔内の症例を報告した[1]のが最初である．以後は様々な部位にて報告がなされた．組織学的には異型の乏しい扁平上皮が乳頭状増殖を呈し，角化の高度な疣状の突起を構築する．深部への増殖傾向の確認でのみ診断できる（超）高分化型扁平上皮癌の一亜型である．局所での増殖が主体であり，リンパ節転移は稀である．手掌足底に発生した場合は carcinoma cuniculatum，外陰部に発生した場合はcondyloma of Buschke and westein, 口唇および口腔粘膜に発生した場合は florid oral papillomatosis と呼ばれる．

verrucous carcinoma は放射線感受性が低く，また放射線照射によって anaplastic transformation が起こる可能性が示唆されているため，治療法としては外科的切除が推奨される．完全切除された場合は予後は非常に良いが，不完全であった場合，再発率は高く生存率は低下する．

今回我々が経験した verrucous carcinoma の１例においては，間質および腫瘍組織への高度な好酸球浸潤が特徴的であった．腫瘍組織および間質への好酸球浸潤は腫瘍関連組織好酸球増多（Tumor-associated tissue eosinophilia；TATE）として頭頸部を含む多様な部位で報告[2]されている．しかしその正確な機能は不明な

図１　左耳前部紅色腫瘤

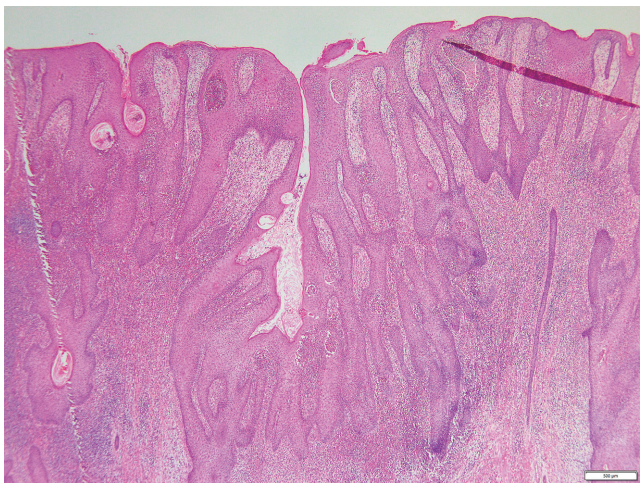

図２　HE 染色　×40

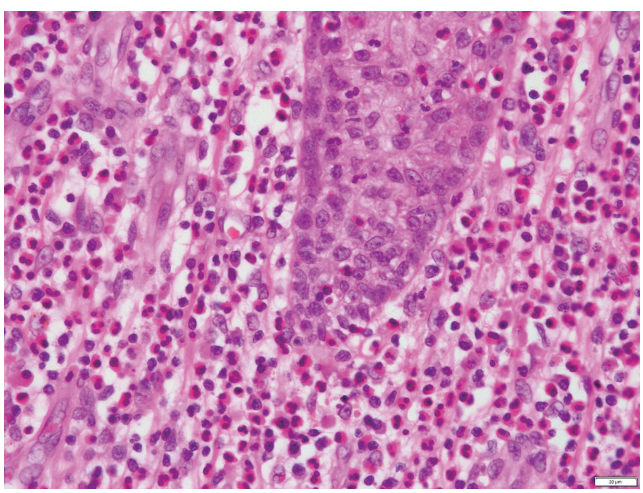

図３　HE 染色　×400

ままである．口腔領域の扁平上皮癌ではTATEが良好な予後と関連するという報告と予後に影響を与えないという報告とが見られる．また，TATEが腫瘍の浸潤の指標である可能性が示唆されるとする報告[3]も見られる．

また，高分化な扁平上皮癌やverrucous carcinomaなどの頭頸部腫瘍の局所浸潤部において，好酸球浸潤が中等度～高度に見られる場合，Matrix metalloproteinase-1（MMP-1）の発現が見られるとの報告[4]がある．食道癌においてはMMP-1は間質性コラーゲンの分解に関与しており，従って癌の局所浸潤に重要な役割を果たすと考えられている[5]．

今回の症例ではベセルナクリーム休薬後の生検時に良悪の鑑別が困難であり，鑑別として太藤病やsquamous cell carcinoma, seborrheic keratosis, verruca vulgaris, verrucous carcinomaなどがあげられていた．間質および腫瘍組織に高度の好酸球浸潤が見られた．ベセルナクリーム塗布による反応性変化も考えられるが，もしTATEが腫瘍の浸潤の指標となるのであれば，診断確定に寄与した可能性も考えられる．またMMP-1の発現を検討できれば局所浸潤が示唆された可能性も考えられる．

また初回生検時の病変内において上皮脚のわずかな延長と軽度の好酸球浸潤が見られた．verrucous carcinomaの最初期の像を見ている可能性も否定できない．

結　語

今回我々は通常では見られない，高度の好酸球浸潤を伴うverrucous carcinomaを経験した．間質および腫瘍組織への好酸球浸潤はいまだ意義不明であり，今後の検討が期待される．

利益相反

本論文に関して，開示すべき利益相反なし．

文　献

1）Ackerman LV：Verrucous carcinoma of the oral cavity. Surgery　1948；23：670－8

2）Jain M, Kasetty S, Sudheendra US, et al：Assessment of tissue eosinophilia as a prognosticator in oral epithelial dysplasia and oral squamous cell carcinoma-an image analysis study. Patholog Res Int　2014；2014：507512. doi：10.1155/2014/507512

3）Martinelli-Kläy CP, Lombardi T, Mendis B, et al：Tissue eosinophilia in oral intraepithelial neoplasia as a probable indicator of invasion. Oral Dis　2018；24：103－8

4）Ono Y, Fujii M, Kameyama K, et al：Expression of matrix metalloproteinase-1 mRNA related to eosinophilia and interleukin-5 gene expression in head and neck tumour tissue. Virchows Arch　1997；431：305－10

5）Yamashita K, Mori M, Kataoka A, et al：The clinical significance of MMP-1 expression in oesophageal carcinoma. Br J Cancer　2001；84：276－82

Verrucous carcinoma presenting with a histopathological variety : A case report

Shunsuke WATANABE[1)], Michiko YAMASHITA[1)], Yoshiyuki FUJII[2)],
Yasutoshi HIDA[3)], Kensuke SASAKI[4)], Takuya SEIKE[4)]

1) Division of Diagnostic Pathology, Tokushima Red Cross Hospital
2) Department of Clinical Laboratory, Tokushima Red Cross Hospital
3) Division of Dermatology, Tokushima Red Cross Hospital
4) Division of Plastic and Reconstructive Surgery, Tokushima Red Cross Hospital

We report our experience with an unusual case of verrucous carcinoma with severe eosinophilic infiltration, along with a literature review. An 80-year-old woman visited our hospital. Solar keratosis-like lesions were observed in her anterior left ear, which were treated with imiquimod cream (Beselna cream) and liquid nitrogen therapy. On discontinuing the use of imiquimod cream, exanthem continued to spread. Squamous cell carcinoma was suspected ; however, we could not confirm the diagnosis. The lesion was resected. Histologically, hyperkeratosis and papillary proliferation of keratinocytes together with marked elongation of dermal papillae were noted in the lesion. High eosinophilic infiltration was also prominent. Dysplasia of keratinocytes was poor. However, downward proliferation was noted, and thus, we diagnosed the lesion as verrucous carcinoma.

Key words : verrucous carcinoma, eosinophilic infiltration, imiquimod cream

Tokushima Red Cross Hospital Medical Journal 24 : 73 − 76, 2019