

塩酸ジルチアゼム投与後に急性汎発性発疹性膿疱症 (acute generalized exanthematous pustulosis) を来した 1 例

水口 誠人¹⁾飛田泰斗史¹⁾川島 啓道¹⁾田村 洋人²⁾

1) 徳島赤十字病院 皮膚科

2) 徳島赤十字病院 循環器内科

要 旨

88歳、女性。乾癬の既往はない。うっ血性心不全にて塩酸ジルチアゼム投与4日後、前胸部、背部に掻痒感を伴う浮腫性紅斑が出現、急速に拡大した。その後全身性に小膿疱が多発し、37.8℃の発熱、白血球数およびCRPの上昇が見られた。背部の膿疱より皮膚生検を施行したところ、好中球主体の角層下膿疱を認めた。以上より急性汎発性発疹性膿疱症(acute generalized exanthematous pustulosis: AGEP)と診断した。塩酸ジルチアゼムを中止し、プレドニゾロン30mg/日より開始した。症状は徐々に軽快し、プレドニゾロンは漸減中止した。後日パッチテストを施行し塩酸ジルチアゼムで陽性であった。パッチテストの紅斑部にも小膿疱を認め、生検にて同様の角層下膿疱を確認した。AGEPは発熱と急速に進行する全身性浮腫性紅斑、無菌性小膿疱を特徴とする重症薬疹の一種である。本症の原因薬剤同定にはパッチテストが有用であると考えた。

キーワード：急性汎発性発疹性膿疱、acute generalized exanthematous pustulosis (AGEP)、塩酸ジルチアゼム、薬疹、パッチテスト

はじめに

急性汎発性発疹性膿疱症(acute generalized exanthematous pustulosis, 以下 AGEP)は、薬剤投与後、発熱とともに急速に全身に浮腫性紅斑と無菌性小膿疱が多発する重症薬疹の一種である。原因薬剤としてはペニシリン系やマクロライド系抗菌薬の頻度が高いが、カルシウム拮抗薬である塩酸ジルチアゼム(ヘルベッサ[®])による AGEP もまれではあるが報告されている。今回われわれは塩酸ジルチアゼムによる AGEP を経験したため報告する。

症 例

患 者：88歳、女性

初診日：2018年6月中旬

主 訴：体幹および大腿部の紅斑、膿疱

家族歴：特記事項なし

既往歴：59歳 高血圧

現病歴

2018年6月上旬より労作時や夜間就寝時の呼吸困難感、動悸を自覚しており、同時期から下腿浮腫も出現していた。近医を受診したところ頻脈性心房細動、心不全を指摘されたため、同日当院循環器内科を紹介受診した。心房細動を契機としたうっ血性心不全と診断され入院加療の方針となり、塩酸ジルチアゼム、イミダプリル、フロセミド、スピロノラクトン、カルペリチド、ヘパリンにて治療開始された。第7病日より前胸部、上背部に発赤、掻痒感が生じた。ステロイド軟膏外用で経過を見ていたが、翌日には紅斑は全身に急速拡大し、上背部では小膿疱が出現したため、当科紹介となった。

入院時現症

37.8℃の発熱を認め、体幹部、四肢に手掌大の浮腫性紅斑が散在しており、体幹では隔合していた。(図1)。紅斑上に粟粒大の小膿疱が多数散在していた(図2)。粘膜疹は認めなかった。

入院時臨床検査所見

【初診時】

WBC 12,940/ μ L(seg 84.4%, lym 9.7%, mono 5.5%, eos 0.3%, baso 0.3%), RBC($415 \times 10^4/\text{mm}^3$), PLT

$301 \times 10^3/\text{mm}^3$, LDH 234IU/l, AST 14IU/l, ALT 24 IU/l, BUN 33mg/dl, Cre 1.25mg/dl, CRP 13.22mg/dl. 好中球優位の白血球数增多があり, CRP も上昇していた. また初診時に提出した小膿疱の細菌培養は陰性であった.

病理組織学的所見

好中球からなる角層下膿疱を認めた. 表皮内には海綿状態が見られた. また真皮上層の血管周囲にはリンパ球, 好中球浸潤を認めた (図3).

治療および経過

臨床像および経過より塩酸ジルチアゼムによるAGEPを考え, 直ちに同剤は中止し, プレドニゾン (プレドニン®) 30mg/日を開始した. 数日で解熱得られ, 紅斑および膿疱は軽快, 膜様の落屑となり, 色素沈着を残して略治した. またフロセミド, スピロノラクトンにおいてもAGEPの報告があったため中止とした. 以降も皮疹の再燃なく経過し, プレドニゾンは漸減中止した. 以降現在までに皮疹の再燃はない (図4).

原因薬剤検索

退院後, 被疑薬であったジルチアゼム, フロセミド, スピロノラクトンの薬剤パッチテストを施行した. ジルチアゼム (10%, 20%Pet.) で48時間後, 72時間後に陽性反応を認めた (ICDRG 基準にて++). またパッチテスト施行部にも同様の膿疱が見られた (図5). その他の薬剤, コントロール群はいずれも陰性であった. 膿疱から皮膚生検を行ったところ, 初診時に行った皮膚組織像同様に角層下膿疱が見られた (図6).

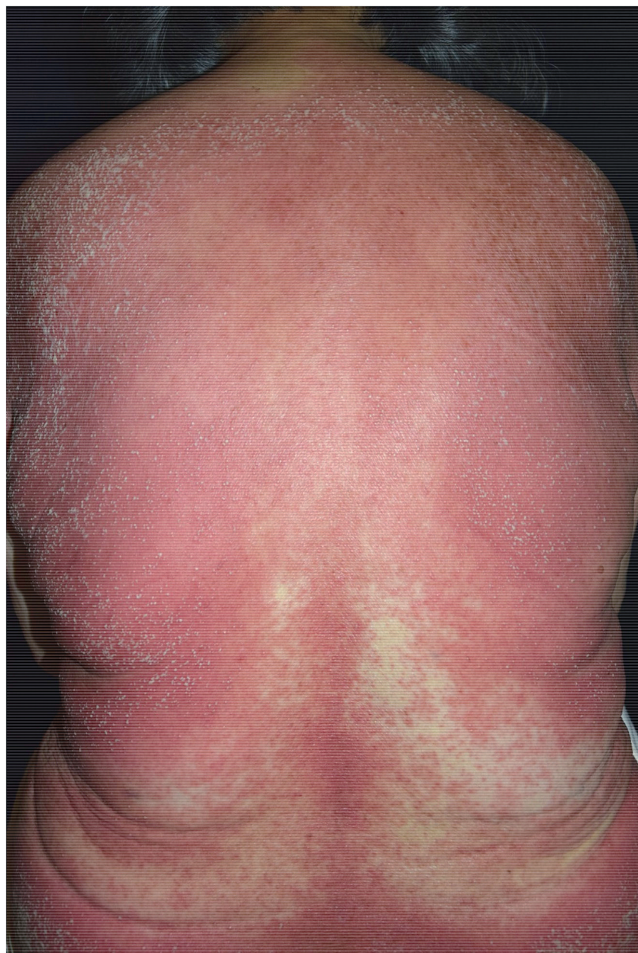

図1

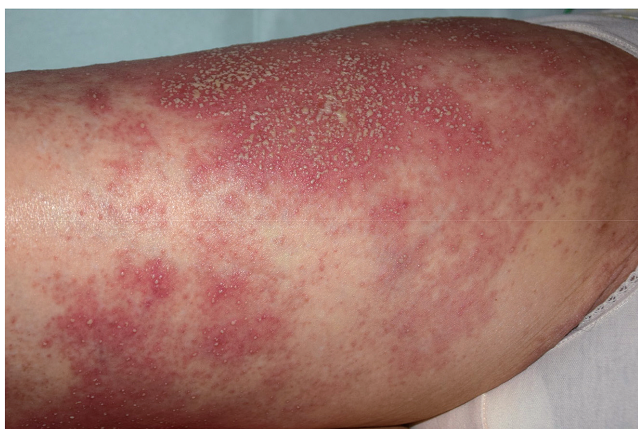

図2

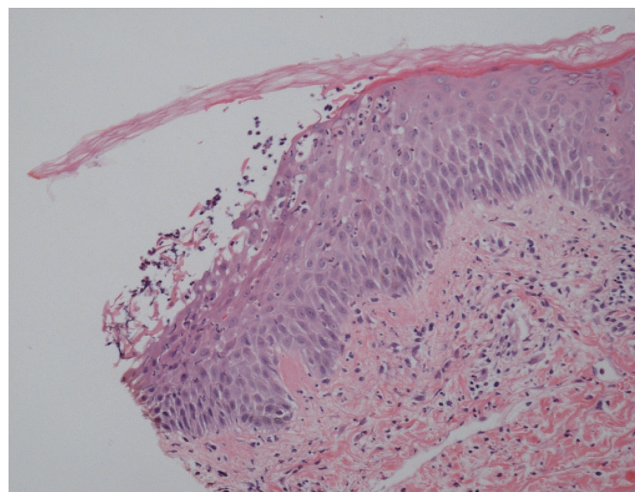


図3

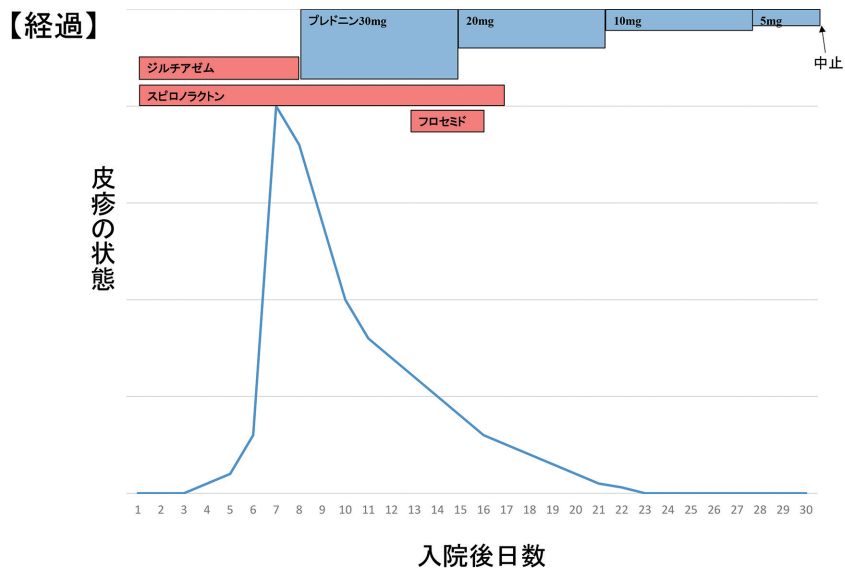


図 4

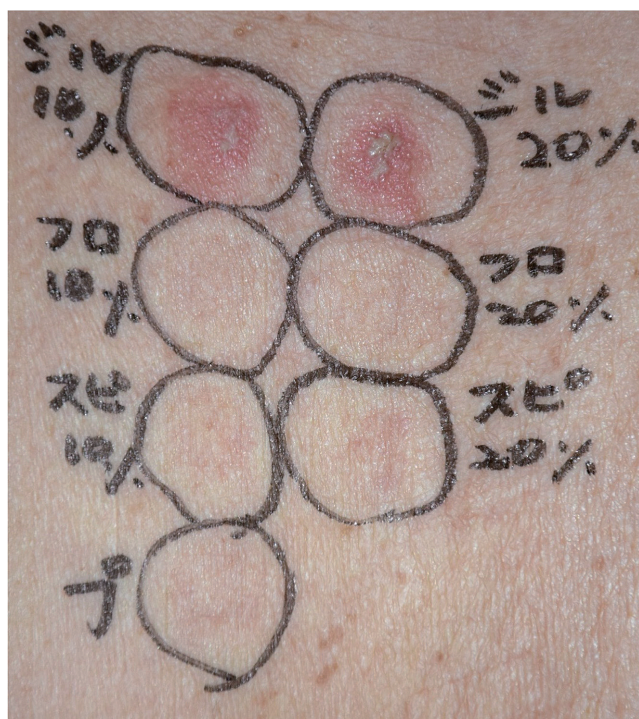


図 5

以上より自験例を塩酸ジルチアゼムによる AGEP と診断した。

考 察

AGEP はスティーブンス・ジョンソン症候群，中

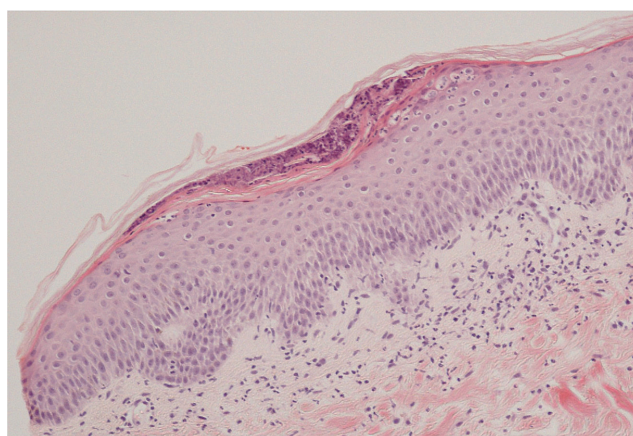


図 6

毒性表皮壊死症，薬剤性過敏症症候群と並ぶ重症型薬疹である。1968年に Baker らが膿疱性乾癬患者の中で，乾癬の既往がなく，感染症もしくは薬剤内服後に急激に全身に小膿疱が出現した症例を exanthematic pustular psoriasis¹⁾として報告したのが始まりである。現在では厚生労働省による診断基準²⁾が策定されており，薬剤摂取後に①急速に出現・拡大する紅斑，②紅斑上に多発する無菌性小膿疱，③末梢血好中球 $\geq 7,000/\text{mm}^3$ ，④ 38°C 以上の発熱，のすべてを満たせば AGEP と診断できる。本症例の場合，厳密には体温 37.8°C と 38°C に達していなかったが，典型的な臨床像，組織像より AGEP と診断した。AGEP の原因は87%が薬剤であり，そのうち β -ラクタム系，マクロライド系抗

表1 本邦における塩酸ジルチアゼムによる AGEP 報告例

症例	報告者	報告年	年齢/性別	内服期間	薬剤検索結果
1	井上ら	2001	57/男	4日	PT (+)
2	山川ら	2005	66/女	9日	不明
3	江嶋ら	2006	71/女	14日	PT (+)
4	井岡ら	2006	69/女	1日	PT (+), スクラッチ PT(+), DLST(-)
5	狩野	2007	55/男	5日	PT (+), DLST (-)
6	松山ら	2012	61/男	4日	内服誘発試験 (+)
7	福地ら	2012	76/女	4日	PT (+), DLST (-)
8	神崎ら	2014	77/女	2日	PT (+), DLST (-)
9	自験例		88/女	7日	PT (+)

菌薬が80%以上を占める。次いで水銀が13%, ウイルス性が6%である。また抗真菌薬, 痛風治療薬, 抗てんかん薬, 降圧薬, NSAIDs, ブフェキサマク含有軟膏などでも AGEP の報告がある²⁾。塩酸ジルチアゼムは代表的なカルシウム拮抗薬のひとつであり, 高血圧の治療薬として頻用されている。現在までに塩酸ジルチアゼムによる AGEP の報告は自験例を含めて9例^{3)~10)} (表1) がある。平均年齢は69歳, 男女比は1:2と女性の報告が多い。内服から発症までの期間は1~14日 (平均5.6日) であった。薬剤検索のため7例でパッチテストが行われており, 全例陽性であった。一方で薬剤添加リンパ球刺激試験 (DLST) が施行された4例はすべて陰性であった。DLST については, AGEP の病勢に応じて結果が変動するとの報告もあり¹¹⁾, 原因薬の同定にはパッチテストの方が有用であると考ええる。本症は薬剤内服後2週間以内に発生することが多いため, 皮疹出現時には直近の薬歴を詳細に検討し, 被疑薬を中止することが肝要である。またDIHSやTENと異なり, 粘膜疹は伴わないことが多く, 薬剤中止後は比較的早期に改善を認めることが多いが, 悪化傾向にある場合には全身ステロイド投与を開始すべきである。塩酸ジルチアゼムによる AGEP はまれではあるが, 厚生労働省から注意勧告されているように, 一旦発症すると重症化する可能性がある。塩酸ジルチアゼム使用後に皮疹が出現した場合には本症を念頭に置いて診療にあたるべきである。

利益相反

本論文に関して, 開示すべき利益相反なし。

文 献

- 1) Baker H, Ryan TJ: Generalized pustular psoriasis. A clinical and epidemiological study of 104 cases. Br J Dermatol 1968; 80: 771-93
- 2) 厚生労働省: 重篤副作用疾患別対応マニュアル, 急性汎発性発疹性膿疱症 平成21年5月 [internet]. <https://www.mhlw.go.jp/topics/2006/11/dl/tp1122-1a13.pdf> [accessed 2018-11-08]
- 3) 井上多恵, 岡田理, 出光俊郎, 他: 塩酸ジルチアゼムによる acute generalized exanthematous pustulosis (AGEP) の1例. 日皮会誌 2001; 111: 459
- 4) 山川岳洋, 長門一, 阿部豊彦: 塩酸ジルチアゼム (ヘルベッサ-R®) による acute generalized exanthematous pustulosis (AGEP) の1例. 日皮会誌 2005; 115: 606
- 5) 江嶋崇浩, 根本圭, 竹本朱美, 他: 塩酸ジルチアゼムが原因と考えられた acute generalized exanthematous pustulosis の1例. 日皮会誌 2006; 116: 777
- 6) 井岡奈津江, 野田智子, 上田英一郎, 他: 塩酸ジルチアゼムによる acute generalized exanthematous pustulosis の1例. 臨皮 2006; 60: 127-30
- 7) 狩野葉子: 最近話題の皮膚疾患 AGEP (acute generalized exanthematous pustulosis). 臨皮 2007; 61: 8-11
- 8) 松山かなこ, 渡邊華奈, 加藤元一, 他: 塩酸ジルチアゼムによる acute generalized exanthematous

- pustulosis の 1 例. 日皮会誌 2012 ; 122 : 739
9) 福地麗雅, 西村香織: 塩酸ジルチアゼムによる AGEP の 1 例. 西日皮 2012 ; 74 : 445
10) 神崎美玲, 山下文男, 丸山浩: 塩酸ジルチアゼムによる急性汎発性発疹性膿疱症の 1 例. 皮膚臨床 2014 ; 56 : 1421 - 5
11) Katagiri K, Takayasu S: Drug induced acute generalized exanthematous pustulosis. J Dermatol 1996 ; 23 : 623 - 7

A case of acute generalized exanthematous pustulosis induced by diltiazem

Makoto MIZUGUCHI¹⁾, Yasutoshi HIDA¹⁾, Hiromichi KAWASHIMA¹⁾, Hiroto TAMURA²⁾

1) Division of Dermatology, Tokushima Red Cross Hospital

2) Division of Cardiology, Tokushima Red Cross Hospital

The patient was an 88-year-old woman with no history of psoriasis. Seven days after administration of diltiazem, edematous erythema with pruritus developed on the anterior chest and back and rapidly spread; subsequently, small pustules occurred frequently on her entire body. The patient had a fever of 37.8°C, and blood examination showed an elevated white blood cell count and C-reactive protein level. A skin biopsy taken from a pustule on the back showed subcorneal pustular dermatosis mainly composed of neutrophils. Therefore, we diagnosed this case as acute generalized exanthematous pustulosis (AGEP). We stopped diltiazem and administered prednisolone 30mg/day. The cutaneous symptoms gradually subsided, after which the prednisolone was tapered and stopped. Later on, diltiazem showed a positive reaction to a patch test. A small pustule was seen in the erythema of the patch test and skin biopsy showed remarkably similar subcorneal pustules. AGEP is a type of critical drug eruption, which is characterized by fever, rapidly progressive generalized edematous erythema, and sterile pustules. We believe that a patch test is useful to identify the drug causing AGEP.

Key words: acute generalized exanthematous pustulosis (AGEP), diltiazem, drug eruption, patch test

Tokushima Red Cross Hospital Medical Journal 24:52-56, 2019
