

# 当科における子宮頸部異形成の術式選択の検討 ～閉経周辺期の異形成に腔式子宮全摘・腹腔鏡下子宮全摘出術 いずれを選択すべきか～

奥谷 理恵 乾 宏彰 松井寿美佳 牛越賢治郎 名護 可容 別宮 史朗

徳島赤十字病院 産婦人科

## 要 旨

妊孕性温存の必要のない子宮頸部高度異形成 (CIN3) に対しては単純子宮全摘出術が考慮されるが, その適応や子宮摘出方法のアプローチについて明確な指針はない. 術式の最適化をはかることを目的に, 2013年1月から2017年12月の5年間に当院でCIN3に対し手術を行った症例について, 診療録を基に後方視的に検討した.

79例に単純子宮全摘出術が施行され, 腔式子宮全摘出術 (VTH) が42例, 腹腔鏡下子宮全摘出術 (TLH) が30例, その他6例であった. VTHはTLHよりも有意に若年で選択された ( $47.9 \pm 9.9$  vs.  $53.1 \pm 9.1$ 歳:  $p=0.014$ ). 手術時間はVTHが有意に短く ( $70.2 \pm 29.7$  vs.  $161.3 \pm 41.7$ 分:  $p<0.001$ ), 出血量はTLHが有意に少なかった ( $122.3 \pm 83.4$  vs.  $54 \pm 49.9$ g:  $p<0.001$ ). VTHは未産婦には選択されず, 付属器の同時手術は有意にTLHに多く施行されていた. 術後病理で, VTHは全例断端陰性であったが, TLHの1例で扁平・円柱上皮境界部 (SCJ) まで取り切れていない可能性, 1例で mild dysplasia の断端陽性が指摘された.

CIN3の治療時に, 付属器摘出手術を同時に行う場合にはTLHが, SCJが広い若年者には病変を直接見ながら行えるVTHが有用と考えられた. それぞれのメリット・デメリットを考慮して術式を選択すべきである.

キーワード: 子宮頸部高度異形成, 腔式子宮全摘出術, 腹腔鏡下子宮全摘出術

## はじめに

子宮頸部高度異形成 (cervical intraepithelial neoplasia3: 以下 CIN3) は一般的に診断・治療目的の子宮頸部円錐切除術が推奨されているが, 妊孕性温存の必要のない閉経周辺期・閉経後の症例に対しては, 単純子宮全摘出術も考慮される<sup>1)</sup>.

単純子宮全摘出術の術式には大きく, 腹式, 腔式, 鏡視下があるが, 腹式に比較して侵襲の少ない手術法として近年鏡視下手術が選択肢となり施行件数が増えている. ガイドラインでもその有用性について触れられているが, CIN3で単純子宮全摘出術を行う場合のアプローチ法について明確な指針はなく, 施設ごと, 患者ごとに選択されているのが現状である.

CIN3の術式の選択傾向や施行後の成績を調査し, 妊孕性温存の必要のない患者に対する具体的な治療方針の最適化について検討した.

## 対象および方法

2013年1月から2017年12月の5年間に, 当院でCIN3もしくは治療を要すると判断したCIN2の症例について, 診療録をもとに検討した.

手術適応はコルポスコピー下生検でCIN3と診断された症例, 細胞診にてCIN3以上を疑うがコルポスコピー下生検で診断が一致しない症例, CIN2が長期間持続し患者が治療を希望する場合であった.

手術の方法は①loop electrosurgical excision procedure+レーザー蒸散 (以下まとめてLEEP), ②コールドナイフまたは電気メスによる円錐切除術 (以下円錐切除術), ③腔式子宮全摘出術 (vaginal total hysterectomy: VTH), ④腹腔鏡下子宮全摘出術 (total laparoscopic hysterectomy: TLH), ⑤腹式子宮全摘出術 (abdominal total hysterectomy: ATH), ⑥腹腔鏡補助下腔式子宮摘出術 (laparoscopically assisted vaginal hysterectomy: LAVH) のいずれかが選択されていた.

なお、準広汎子宮全摘出術を施行した2例は除外した。

症例数の多いVTHとTLHの症例について、手術前の患者要因として年齢、手術施行年、妊娠・分娩歴、手術歴、BMI、手術後要因として手術時間、出血量、摘出物重量、手術時の付属器同時手術の有無、手術合併症、術後病理組織診断、断端評価について検討した。

検定はstudent t検定と $\chi^2$ 二乗検定で行い、 $p < 0.05$ をもって有意差ありとした。解析ソフトはSPSSを使用した。

## 結果 (成績)

234例に手術が施行された。LEEPもしくは円錐切除術など妊孕性温存手術を施行した症例は162例で、そのうち再発や追加手術が妥当と判断された症例10例に追加治療が行われた。内訳はLEEP88例のうち追加治療例4例で、再LEEP：2例、円錐切除術：1例、VTH：1例であった。また円錐切除術74例のうち6例に、VTH：3例、TLH：1例、ATH：2例が追加で行われた。

単純子宮全摘出術を施行した症例の手術方法は、VTH：42例、TLH：30例、ATH：6例、LAVH：1例であった。年齢別術式の施行例数を図1に示す。また手術施行年別の施行例数の結果を図2に示した。

VTHとTLHの患者背景の比較を表1に示す。患者年齢はVTH 47.9 $\pm$ 9.9歳、TLH 53.1 $\pm$ 9.1歳であり、VTHはTLHより若年で選択された( $p=0.014$ )。VTHは経産分娩歴のない患者には選択されていなかった( $p=0.04$ )。BMIや既往腹部手術歴には有意差を認めなかった。

VTHとTLHの手術後要因の比較を表2に示す。手術時間はVTHが70.2 $\pm$ 29.7分、TLHが161.3 $\pm$ 41.7分とVTHが短く( $p < 0.001$ )、出血量はVTHが122.3 $\pm$ 83.4g、TLHが54 $\pm$ 49.9gでTLHが少なかった( $p < 0.001$ )。輸血を要した症例はなかった。摘出物重量に差はなかった。VTHでは骨盤臓器脱の手術を同時に行った症例が3例あった。TLHでは両側付属器の摘出も同時に希望された症例が20例あり、若年者では卵管切除を施行した例が多く、付属器の同時手術はTLHに多く施行されていた( $p < 0.001$ )。また術前にGnRHアゴニストを使用し筋腫や腺筋症を縮小させてから手術施行した例が3例あった。VTHではGnRHアゴニスト使用例はなかった。

術後合併症はVTHで1例が腔断端出血のため外来にて止血縫合を行った。TLHで後腹膜膿瘍となり術後7日目に開腹ドレナージ術を施行した例が1例あった。またTLHで腔断端出血のため入院加療を要し、保存的に止血した例が1例あった。VTH、TLHを施行した症例の術後病理組織診断で浸潤癌やAISが検出されup stageとなった症例はなかった。VTHでは病理組織診断の断端は全て陰性であったが、TLHでは1例でSCJまで取り切れていない可能性、1例でmild dysplasiaの断端陽性が指摘された。

## 考 察

子宮頸部前癌病変は若年者での発見が増えてきており、妊娠出産年齢の上昇から妊孕性温存の必要性が増してきている。妊孕性温存手術は円錐切除術(コールドナイフ)に始まり、冷凍凝固、LEEP、レーザー蒸散など周産期への影響が少ない術式についても検討が進められ、近年はより進んだ浸潤性子宮頸癌に対しても妊孕性温存が可能な広汎子宮頸部摘出術など術式が進歩している。

一方で、妊孕性温存の必要がない閉経周辺期・閉経後の症例に対しては、単純子宮全摘出術も考慮されるが、ガイドラインでもその適応について明確ではなく、Up To Dateでは子宮全摘出術は円錐切除術より侵襲を伴うことから第一選択の治療ではない、とされている<sup>2)</sup>。しかし閉経後の円錐切除術では、SCJが後退し病変が子宮頸管内の深いところにあることから不完全摘出になりやすいこと<sup>3)</sup>、術後頸管狭窄や閉鎖などのリスクが高いことが知られており<sup>4)</sup>、診断目的でなく治療目的の円錐切除術施行にあたっては特に十分な説明と注意が必要である。よって高齢者では円錐切除術のみで治療を終了することにリスクがあると周知されてきたことから、臨床では円錐切除術単独よりも単純子宮全摘出術を行うことも多いと考えられる。

単純子宮全摘出術の術式には大きく、腹式、腔式、腹腔鏡下があるが、腹式に比較して侵襲の少ない手術法として近年鏡視下手術も選択され、ガイドラインでもその有用性について触れられている。しかし子宮摘出方法のアプローチについて特に指針はなく、施設毎、患者毎に委ねられているのが現状である。

当院では生検でCIN3や持続するCIN2が検出された場合、妊孕性温存の必要がない症例について円錐切

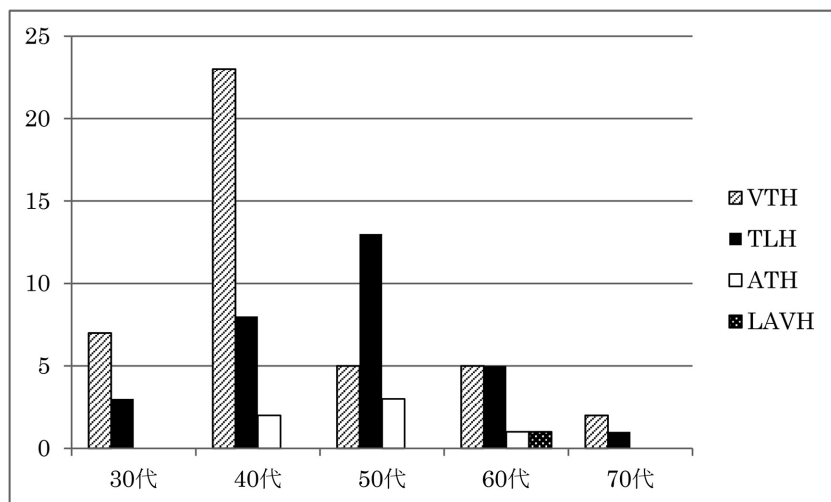


図1 年齢別術式

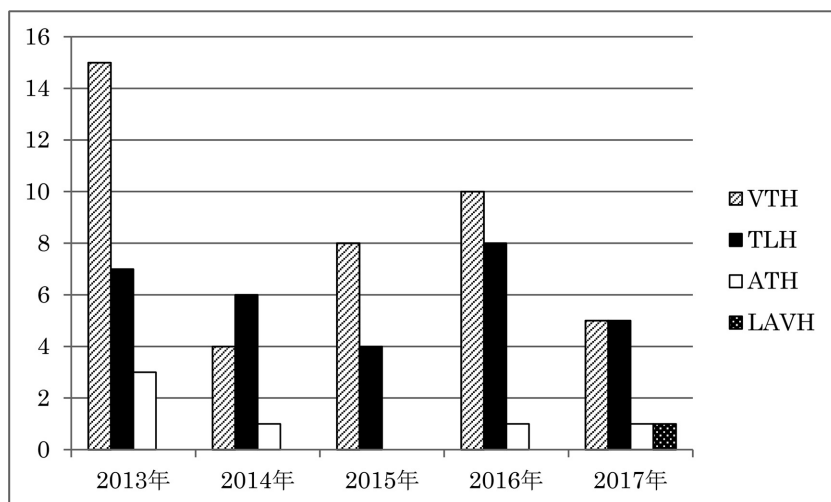


図2 施行年別術式

表1 VTHとTLHの患者背景

	VTH 42例	TLH 30例	P 値
年齢	47.9±9.9	53.1±9.1	0.014
経膣分娩歴	あり 42例 (帝王切開分娩1例)	あり 24例	0.004
	なし 0例	なし 6例 (帝王切開分娩2例)	
既往下腹部手術歴	あり 10例	あり 7例	0.596
	なし 32例	なし 23例	
BMI (kg/m <sup>2</sup> )	22.6±3.0	22.4±3.0	0.394

表2 VTHとTLHの手術後要因

	VTH		TLH		P 値
手術時間 (分)	70.2±29.7		161.3±41.7		<0.001
出血量 (g)	122.3±83.4		54±49.9		<0.001
摘出物重 (g)	99.3±52.0		103.2±55.3		0.386
骨盤臓器脱手術	60代以上 3例		なし		
付属器手術	あり 2例 (付属器摘出術 1例 嚢腫核出術 1例)		あり 25例 (付属器摘出術 20例 卵管摘出術 5例)		<0.001
術前 GnRH アゴニスト投与	なし 40例		なし 5例		
手術合併症	腔断端出血 1例		40代 3例 (筋腫・腺筋症合併) 後腹膜膿瘍 1例 腔断端出血 1例		
術後病理組織断端	全例陰性		SCJ まで取り切れていない可能性 1例 腔断端に mild dysplasia の露出 1例		

除術, VTH, TLH, ATH を選択肢として, それぞれのメリット・デメリットを説明し, 患者の希望を確認している. また担当医は内診で子宮の可動性・下降度, 腔の広さを確認し VTH が可能かどうかを判断する. 卵巣・卵管切除を希望される場合には, 確実に切除できる TLH を勧めていた.

当院では2008年より TLH が導入され, 以降年々施行件数は増加している. 当院での単純子宮全摘出術は2013年以降 TLH が最も多く選択されているが, CIN3 の治療目的で施行された単純子宮全摘出術はこの2013年から2017年の5年間では VTH の方が多かった. 図2より CIN3 の TLH が著増しているということはなく, むしろ VTH も積極的に選択されている.

表1より, VTH が若年で多く選択されたのは, まだ閉経前であり卵巣を温存するため, 付属器手術施行が必須ではないからと考えられた. 一方, 閉経後には TLH が多く選択されていたが, これは付属器切除術の同時施行例が多かったからである. しかしながら近年, 閉経前であっても, 一部の卵巣癌は良性疾患手術時の追加卵管切除 (Opportunistic bilateral salpingectomy: OBS) により非遺伝性卵巣癌の発症を予防することができる可能性が指摘されていることから, OBS について患者にその情報を提供して考慮すべきとの日本産科婦人科学会からの意見もある<sup>5)</sup>. 両側卵管摘出術を同時に希望する患者には, 卵管切除が確実に施行できる TLH が選択される傾向にある.

VTH は子宮の可動性がよく, 手術操作が可能な腔の広さが必要であるため, 基本的に経産婦に適した手術方法である. VTH の問題点として未産婦など腔の狭い人には施行が困難であること, 卵巣・卵管摘出が高齢者で困難であること, 円錐切除術後で頸部が非常に短縮した場合手技が困難であることなどがあげられる. 円錐切除術後で頸部が把持できない場合, 牽引糸をかけて手術を施行した症例もあった.

TLH の問題点として手術時間が長くなること, VTH と比較して医療費がかかるため医療経済的な問題があると考えられる. しかし VTH が施行困難な例では ATH と比較して低侵襲であり, 少子高齢化に伴い経産分産歴のない患者も増える予想されることからさらに増加していくものと思われる. TLH では腹腔内から子宮腔部の詳細な観察ができないため頸部を削らないよう, 必要十分な margin をとって子宮摘出することが難しいことがある. 特に比較的若年で SCJ が広く, 病変が広範囲にある場合は施行にあたって注意が必要である. マニピュレーター挿入で上皮が剥脱し診断が困難になる症例が少なからず存在するという報告や<sup>6), 7)</sup>, 病変にできるだけ直接接触することがないようマニピュレーターを挿入せずに手術を施行しているという報告もある<sup>8)</sup>. 当院では基本的にマニピュレーターを挿入して手術を施行するが, 今回の検討では術後病理組織診断で頸管上皮剥脱例を1例認めたが, 外来にて生検目的に頸管内搔爬を行っておりその



影響と考えられた。円錐切除術後で頸管狭窄しマニピュレーター挿入ができなかった1例はマニピュレーターを挿入せずに手術が行えた。その際も頸部が非常に不明瞭であるため腔パイプの挿入方向や膀胱剥離・尿管同定など、手術手技にはより注意が必要かもしれない<sup>8), 9)</sup>。CIN3は子宮頸部前癌病変であることを留意し、TLHにあたっては頸部の十分な切除と確実な診断のため症例毎に術式の工夫が必要と考えられた。

CIN3治療におけるVTH, TLHの選択には、それぞれの術式の利点・欠点があり患者の状態と希望を確認しながら決定していく必要がある。今後TLHの症例が増加していくと考えられるが、病変の確実な診断と完全切除に留意すべきである。また若年の経産婦などはVTHのよい適応であり、VTHは今後有用な治療法であると考えられた。

### おわりに

閉経周辺期・閉経期のCIN3に対する治療選択としてVTH, TLHともに有用であると考えられるが、それぞれのメリット・デメリットを考慮して術式を選択すべきである。付属器摘出術を同時に行う場合にはTLHが有用であるが、特に30-40代の若年者に対してはSCJが広く病変が腔側に広範囲となることもあるため、VTHの選択も有効であると考えられた。

### 利益相反

本論文に関して、開示すべき利益相反なし。

### 文 献

1) 日本婦人科腫瘍学会編「子宮頸癌治療ガイドライン2017年版」, 東京: 金原出版 2017; p24, p62-66

- 2) Jason D Wright: Cervical intraepithelial neoplasia: Treatment and follow-up [internet]. UpToDate® [accessed 2018-10-26]
- 3) Moore BC, Higgins RV, Laurent SL, et al: Predictive factors from cold knife conization for residual cervical intraepithelial neoplasia in subsequent hysterectomy. Am J Obstet Gynecol 1995; 173: 361-6
- 4) 真田佐知子, 秋山稔, 高橋健太郎, 他: 子宮頸部円錐切除術後の頸管狭窄に対する検討. 産と婦 2005; 72: 1343-6
- 5) 日本産科婦人科学会婦人科腫瘍委員会報告「良性疾患手術時の追加卵管切除(Opportunistic bilateral salpingectomy: OBS)による非遺伝性卵巣癌発症予防に関する意見」. 日産婦会誌 2017; 69: 1940-1
- 6) 津田尚武, 吉満輝行, 那須洋紀, 他: 子宮頸部上皮内腫瘍に対する腹腔鏡下子宮全摘出術時の子宮マニピュレーター使用による子宮頸部病理診断への影響. 日産婦内視鏡会誌 2016; 32 Suppl. I: 290
- 7) 河合要介, 梅村康太, 國島温志, 他: 子宮頸部上皮内病変に対する全腹腔鏡下子宮全摘術の治療成績 TLH施行症例の病理組織学的検討より. 日産婦内視鏡会誌 2016; 32 Suppl. I: 322
- 8) 田中浩彦, 伊藤雄彦, 南結, 他: 初期子宮頸癌またはその前癌状態に対する腹腔鏡下单純子宮全摘術の取り組み. 日産婦内視鏡会誌 2013; 29: 308-12
- 9) Phongnarisorn C, Srisombon J: Surgical morbidity associated with total laparoscopic hysterectomy in women with prior diagnostic excision of the cervix. J Obstet Gynaecol Res 2007; 33: 519-23

---

## Which surgical technique is recommended for perimenopausal patients with cervical intraepithelial neoplasia?

Rie OKUYA, Hiroaki INUI, Sumika MATSUI, Kenjiro USHIGOE, Kayo MYOGO, Shirou BEKKU

Division of Obstetrics and Gynecology, Tokushima Red Cross Hospital

The optimal surgical procedure for perimenopausal patients with cervical intraepithelial neoplasia (CIN3) is currently unclear. The aim of this study was therefore to compare patients undergoing vaginal total hysterectomy (VTH) to patients undergoing total laparoscopic hysterectomy (TLH) with regard to baseline characteristics, operation procedure, and pathological results. A total of 79 patients who underwent hysterectomy for the treatment of CIN3 from January 2013 to December 2017 in Tokushima Red Cross Hospital were included.

VTH and TLH were performed in 42 and 30 cases, respectively. VTH was performed more in younger patients ( $47.9 \pm 9.9$  vs.  $53.1 \pm 9.1$  years;  $p = 0.014$ ), and was associated with a short surgery time ( $70.2 \pm 29.7$  vs.  $161.3 \pm 41.7$  minutes;  $p < 0.001$ ). The total blood loss was significantly lower in the TLH group ( $122.3 \pm 83.4$  vs.  $54 \pm 49.9$  g;  $p < 0.001$ ). VTH was not chosen for nulliparous patients, and salpingo-oophorectomy was performed more frequently in TLH; the difference was significant. According to the pathological results, the margin of hysterectomy specimen was negative in all cases in VTH. However, in TLH, there was insufficient resection of the squamocolumnar junction in one case, and positive margin of mild dysplasia in one case.

In conclusion, TLH was thought to be favorable for the treatment of CIN3 if salpingo-oophorectomy was performed concurrently. VTH should be chosen for young patients in whom the lesion is present on the broad vaginal side so that the surgeon can observe the lesion directly during operation, which will result in complete excision.

Key words: cervical intraepithelial neoplasia, vaginal total hysterectomy, laparoscopic hysterectomy

Tokushima Red Cross Hospital Medical Journal 24:13–18, 2019

---