鳥取赤十字病院臨床・病理討議会（CPC）

CPC（A16－01）

研修医　石丸雄一朗

症例：28歳　女性

主訴：妊娠反応陽性

妊娠分娩歴：０経妊０経産

既往歴：特記事項なし

家族歴：特記事項なし

現病歴：

2015年11月13日，市販の妊娠反応陽性.

11月16日，妊娠反応陽性にて当院産婦人科受診.

来院時現症：意識清明，身長160㎝，体重43㎏，腹部は平坦，軟，圧痛なし

内診所見：外陰部：正常，膣分泌物：白色，正常，膣壁：正常

子宮膣部：鳩卵大，ポリープなし，びらんなし，易出血性なし

子宮：後傾後屈

子宮体部：超鶏卵大，表面平滑，子宮筋腫結節なし，可動性良好，拳上痛なし

両側付属器：触知せず，圧痛なし

超音波所見：子宮腔内に胎嚢（＋），胎芽（＋），心拍動（＋）

子宮筋腫（－），卵巣腫瘍（－），腹水（－）

臨床診断：正常子宮内妊娠，妊娠６週１日，分娩予定日2016年７月10日

経過：外来にてフォローとなった.

2015/12/14　血液・尿検査施行.（表１）

2016/ 2/ 4　超音波検査：胎児心臓四腔断面で心臓は右方に偏位し，心尖部が右を向いている所見あり．左側胸腔内に高輝度エコーで内部に小嚢胞を有する腫瘤を認めた．右肺は低形成，胃泡は左側に存在していた.

先天性肺嚢胞状腺腫様形成異常，先天性横隔膜ヘルニア，その他先天性胸郭内嚢胞が鑑別に挙がった.

2016/ 2/17　MRI（図１－a，b）にて先天性肺嚢胞状腺腫様形成異常，胎児水腫と診断.

表１　血液・尿検査

WBC	6,430 /μℓ	混濁	－
RBC	415 ×10⁴/μℓ	糖	－
Hb	12.8 g/dℓ	ケトン体	－
Plt	22.3 ×10⁴/μℓ	比重	1.029
RPR定性	－	潜血	－
HBs抗原	－	pH	6.0
HCV抗体	－	蛋白	±
C.trachomatis DNA	－	ウロビリノーゲン	N
Glucose	101 mg/dℓ	白血球反応	2＋
HIV抗原・抗体	－		
風疹（HI）	32		
HTLV-Ⅰ（PA）	16		

2016/ 2/18　超音波検査施行.（図２－a，b）
希望により人工妊娠中絶術を施行.
児は胎児水腫のため，腹水貯留で腹部膨満．顔面皮膚も浮腫状だが，その他明らかな外表奇形は認めず.

臨床診断：

１）先天性肺嚢胞性腺腫様形成異常

２）胎児水腫

病理解剖の目的：

①先天性嚢胞性腺腫様肺奇形の確認

②その他鑑別疾患の有無の確認（横隔膜ヘルニア，肺分画症など）

③ 先天性嚢胞性腺腫様肺奇形の分類としてⅢ型と組織学的診断してよいかどうかの確認

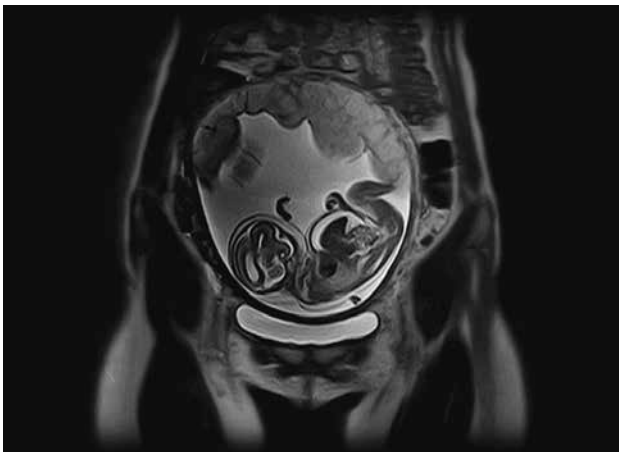

a：母体前額断面（胎児矢状断像）

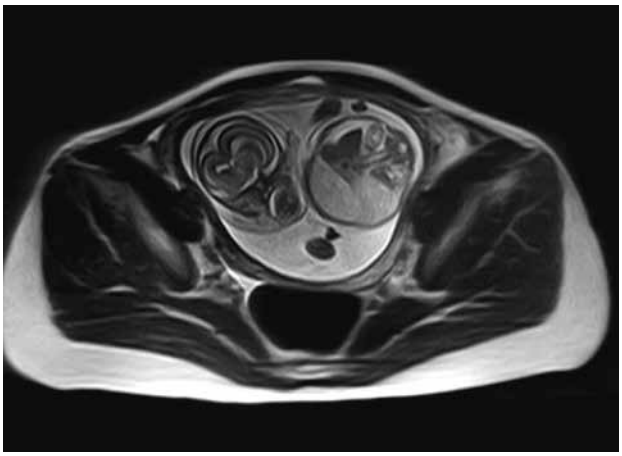

b：母体腹部横断面（胎児頭胸部断面）

図１　MRI
左胸腔内を占拠するCCAMによって心臓は右方に偏位し，右肺は低形成である.
腹水の貯留や頭皮下の浮腫など胎児水腫の所見が明瞭に認められる.

a：胸部横断像

b：胸腹部縦断像

図２　超音波
a：内部に微細な嚢胞を有し高輝度エコーを呈するCCAMの腫瘤が左胸腔内を占拠しており，このため心臓は著明に右方に圧排され，右肺は低形成を示している.
b：腹腔内には多量の腹水が貯留している.

病理医の所見および分析

病理医　山根　哲実

剖検：2016年２月18日　死後１時間27分

（１）肉眼所見の概要（図３）

外表所見：体重504ｇ，身長24.5㎝，体格は中柄．顔面・体幹は胎児水腫状，腹部は高度に膨満．

腹腔内所見：黄色透明腹水８㎖．

胸腔内所見：胸水なし．

（２）臓器所見の概要（対照は体重を基準としたときの値）（図４）

１）食道：病的所見なし．

２）胃：0.6ｇ，病的所見なし．

３）小腸，大腸：小腸1.1ｇ，大腸1.1ｇ，著変なし．

４）肝臓：18.6ｇ（対照：31.5ｇ），Ki-67（MIB-1）は肝臓の髄外造血巣で高度に陽性．

５）膵臓：0.2ｇ（対照：0.6ｇ），膵尾部でSynaptophysinにてランゲルハンス島染色なし．

６）脾臓：0.2ｇ（対照：1.0ｇ）．

７）気管：線毛あり．

８）肺：左肺上葉（図５－a，b，６）

large cyst（＋）部：線毛なし，軟骨なし．（図７－a，b，c，d）

large cyst（－）部：線毛なし，軟骨なし．

TTF-1，Napsin A，Ki-67にて染色あり．

α-SMAでは血管のみ染色あり．

CD31では血管の発達あり．

左肺上葉：先天性肺嚢胞性腺腫様形成異常あり．

嚢胞は0.5㎝以下で，線毛なく，軟骨も認めなかった．

Stocker分類のⅢ型の先天性肺嚢胞性腺腫様形成異常と組織学的に分類される．

９）心臓：1.36ｇ（対照：4.6ｇ）

10）腎臓，副腎：両副腎1.3ｇ（対照：2.5ｇ），両腎臓2.4ｇ（対照：5.3ｇ）

（３）病理所見のまとめ

１．先天性肺嚢胞性腺腫様形成異常，Stoker分類Ⅲ型＋人工中絶児（胎齢19週４日，504ｇ）

２．胎児水腫

図３　外表所見

図４　固定後の胸腔内臓器（左から右肺，心臓，気管＋左肺下葉，左肺上葉（CCAM））

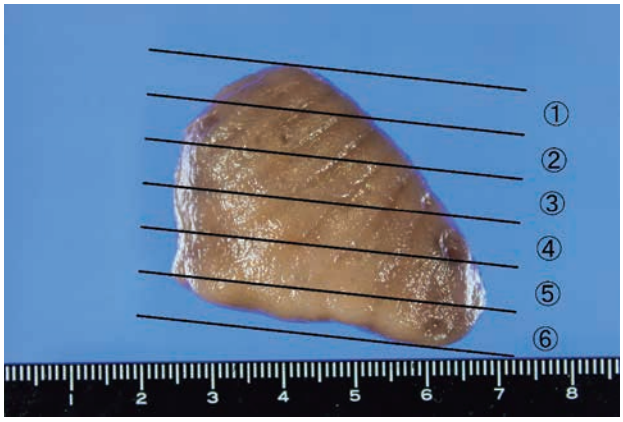

a：全体像

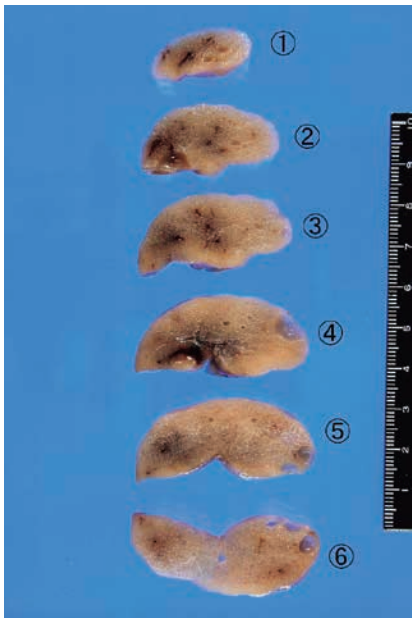

b：割面

図５　左肺上葉（CCAM）

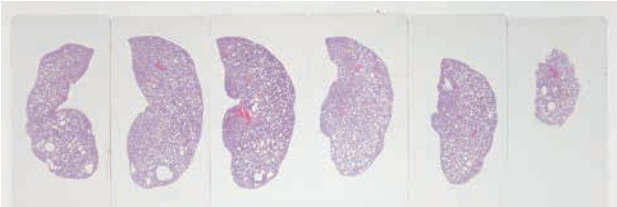

図６　左肺上葉（CCAM）のルーペ写真

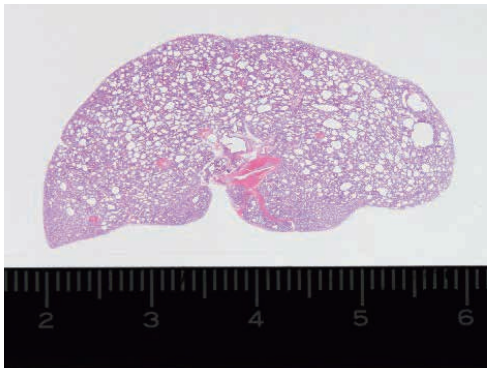

a：ルーペ写真

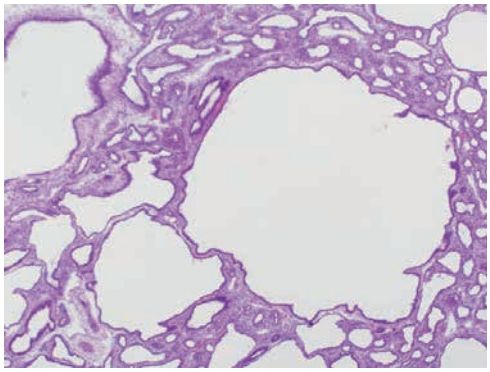

b：弱拡大

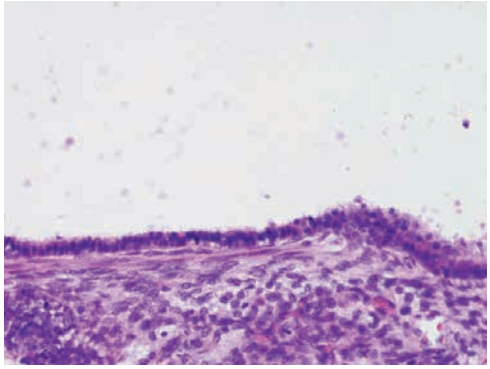

c：中拡大

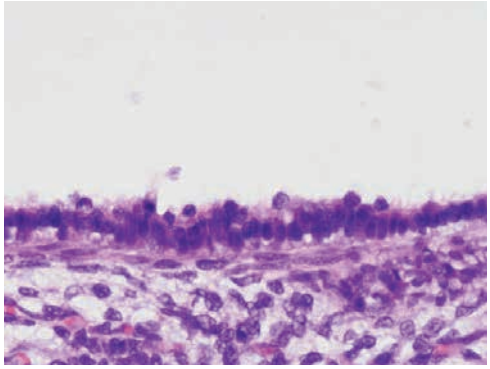

d：強拡大

図７　左肺上葉（CCAM）の病理標本
嚢胞は0.5㎝以下で，線毛なく，軟骨も認めなかった．
Stocker分類のⅢ型のCCAMと組織学的に分類される．

研修医の考察とまとめ

（１）先天性肺嚢胞性腺腫様形成異常（Congenital cystic adenomatoid malformation of the lung：CCAM）について

定義：終末気管支が嚢胞状に過形成することによってできた胎児肺の過誤腫

発生頻度：15,000～20,000人に１人程度，非常に稀.

臨床症状・経過：

小さなCCAMは胎児期や出生時に問題を起こす事はほとんどないため，特に治療の必要はなく経過観察のみで管理可能である.

CCAMが大きい場合は，出生直後から人工呼吸管理が必要になる可能性が高く，場合によっては緊急手術が必要になることもある.

胎児水腫を認める場合は，胎児死亡や新生児死亡のリスクが高いと考えられるため，早期娩出や胎児治療が必要になる.

嚢胞の大きなCCAMでは，嚢胞－羊水腔シャントの留置が検討される.

先天性肺嚢胞状腺腫様形成異常（CCAM）の大きさ：

CCAMの大きさは，超音波検査から得られた測定値を用いて，次の計算式によって算出する.

容量（㎤）＝腫瘍長径（㎝）×短径（㎝）×高さ（㎝）×0.52

CCAMの大きさを妊娠週数や胎児の大きさによらず評価する指標としてCCAM Volume Ratio（CVR）が用いられる.

CVRは次の計算式によって算出する.

CVR＝容量（㎤）/頭囲（㎝）

過去の報告からCVRが1.6以上の場合には高率に胎児水腫を発症するため，特に注意深い観察が必要とされている.

Stoker（ストッカー）の分類（図８，表２）

Ⅰ型　　Ⅱ型　　Ⅲ型

図８　Stocker分類（慶應義塾大学病院　医療・健康情報サイト　より引用）
Ⅰ型：１㎝以上の大きさを有する単房性または多房性のもの
Ⅱ型：１㎝未満の多房性嚢胞
Ⅲ型：実質性組織（胎児水腫，肺低形成のため新生児で予後が悪いといわれている.）

表２　StokerのCCAMの組織学的分類

３型(1977年)	５型(1989年)	頻度	発生部位	嚢胞形状	予後
	０型	１～３％	縦画・肺門部	異常気管支・肺芽組織	不良
Ⅰ型	１型	60～70％	肺実質	２㎝径以上（単房～多房） 線毛（＋），粘液腺（＋），軟骨（＋）	良好
Ⅱ型	２型	10～15％	肺実質	１㎝径以下 線毛（＋），粘液（－），軟骨（－）	良好
Ⅲ型	３型	５％	肺実質	0.5㎝径以下，線毛（±）	不良
	４型	10～15％	末梢肺実質・胸膜下	肺胞嚢胞様	良好

診断方法：

超音波

・胸腔内に非拍動性の嚢胞性～充実性の腫瘤を証明する．

・腫瘤の圧迫により縦隔が偏位し，心臓の位置異常が認められる．

・続発する異常として，胎児水腫，羊水過多症が認められ，この場合予後不良である．

鑑別診断：

・横隔膜ヘルニア

・その他の先天性胸郭内嚢胞（肺分画症，肺葉性気腫，肺膿瘍など）

予後：Stocker分類　Ⅰ型；予後良好，Ⅱ，Ⅲ型；不良

胎児水腫合併例は致死率が高く，予後不良

（2）考察：

・今回の症例は，発見時には胎児水腫を来しており，Stocker分類でもⅢ型と予後不良群であった．

・羊水過多，胎児水腫，胎児死亡など，母体・胎児異常の原因にもなるが，妊娠19週ということもあり，人工妊娠中絶も選択肢として挙がり，両親は中絶を希望された．

・出生前の胎児超音波検査にて発見されることが増えてきており，妊婦の定期フォローをしっかり行うことが重要であり，患者にもしっかりと受診していただくように指導・説明することが必要と思われる．

（3）まとめ：

妊娠19週で，超音波およびMRIにより先天性肺嚢胞性腺腫様形成異常（CCAM）と診断した28歳初産婦の１例を経験した．本症例のCCAMはCVR＝2.57とサイズが大きく，胎児水腫も進行してきたため予後不良と判断し，希望により人工妊娠中絶術を施行した．病理解剖所見から組織学的にStocker分類のⅢ型に該当するCCAMと診断された．