

村上 尚嗣¹⁾ 谷 真貴子¹⁾ 井上 広基¹⁾ 岩崎 優¹⁾
 近藤 剛史¹⁾ 金崎 淑子¹⁾ 新谷 保実¹⁾
 山崎佳那子²⁾ 飛田泰斗史²⁾ 藤井 義幸³⁾

- 1) 徳島赤十字病院 代謝・内分泌科
 2) 徳島赤十字病院 皮膚科
 3) 徳島赤十字病院 病理診断科

要 旨

DPP-4は細胞表面抗原 CD26と同一分子であり、CD26陽性 T リンパ球は IL-2や INF- γ などを介する免疫調節に関与する。DPP-4阻害薬は安全な血糖降下薬として日常臨床に広く浸透しているが、低頻度ながら副作用も報告されている。当院で遭遇した DPP-4阻害薬との関連性が除外できない水疱性類天疱瘡の2例を報告する。症例1は80歳代、女性。50歳頃に糖尿病と診断され、Pioglitazone (Pio) が開始された。その後、Alogliptin (Alo) /Pio 配合剤に移行したが、6ヶ月後から全身の紅斑・水疱が出現した。皮疹の性状や高力価の抗 BP180抗体 ($\geq 1,000\text{U/ml}$) より水疱性類天疱瘡と診断し、Prednisolone (PSL) 30mg・Azathioprine を開始した。PSL 減量中に皮疹が再燃し、PSL の増量とともに Alo/Pio 配合剤を中止し、皮疹は軽減してきている。症例2は60歳代、女性。53歳より糖尿病を指摘され、内服薬が開始された。その後、Sitagliptin を含む複数の処方を経て、Vildagliptin (Vilda) /Metformin (Met) 配合剤に移行した。血糖コントロールは良好であったが、7ヶ月後から皮膚掻痒が出現するとともに水疱が全身に拡大した。皮膚生検所見や抗 BP180抗体陽性 ($\geq 1,000\text{U/ml}$) より水疱性類天疱瘡と診断した。Vilda 中止とともに PSL 60mg を開始し、皮疹は徐々に軽減した。低頻度と推測されるが、DPP-4阻害薬治療中には自己免疫関連有害事象の可能性に注意する必要がある。

キーワード：DPP-4阻害薬，水疱性類天疱瘡，2型糖尿病

はじめに

DPP-4阻害薬 (dipeptidyl peptidase-4 inhibitor) は禁忌事項が少なく、また、血糖依存性の作用から安全な血糖降下薬として日常臨床に広く浸透している。重篤な副作用は少ないとされているが、本邦での発売から9年以上を経て、低頻度ながら様々な有害事象が報告されている。その中でも、2011年に DPP-4阻害薬によると思われる水疱性類天疱瘡が報告され¹⁾、以後、同様の報告が国内外より散見されるようになってくる^{2)~6)}。

最近、当院で遭遇した DPP-4阻害薬との関連が除外できない水疱性類天疱瘡の2例を報告する。

症 例 1

患 者：80歳代、女性

主 訴：全身の紅斑・水疱

既往歴：高血圧症 (70歳)

現病歴：50歳頃に糖尿病を指摘され、Pioglitazone (Pio) が開始された。2015年7月から DPP-4阻害薬である Alogliptin (Alo) 25mg と Pio 15mg の配合錠に移行した。2016年1月から全身の紅斑・水疱が出現した。皮疹の性状や抗 BP-180抗体高力価 ($\geq 1,000\text{U/ml}$) から水疱性類天疱瘡と診断され、当院皮膚科に入院した。Prednisolone (PSL) 30mg, Azathioprine (AZP) が開始されたが、この時点で DPP-4阻害薬服用中の類天疱瘡についての注意喚起は十分でなく、Alo/Pio 配合錠は継続のうえでインスリン治療を追加した。皮

疹は一旦，改善傾向にあったが，PSLの漸減中（9 mg/日）に再び増悪し，同年5月に再入院した。

身体所見：身長 150cm，体重 64.8kg，BMI 28.8kg/m²，
 血圧 102/61mmHg，脈拍 98/分・整。胸・腹部に特記すべき異常なし。皮膚：体幹・四肢に鶏卵大までの環状の浮腫性紅斑を多数認める（図1左）。

検査所見：入院時（2回目）の一般検査成績を表1に示す。AST 116U/L，ALT 154U/Lと軽度のトランスアミナーゼの上昇を認めた。抗BP180抗体138U/mlと治療前より低下していたが，依然陽性であった。皮膚病理所見では，水疱化した所見は得られなかったが，浅層に多数の好酸球が認められた（図1右）。

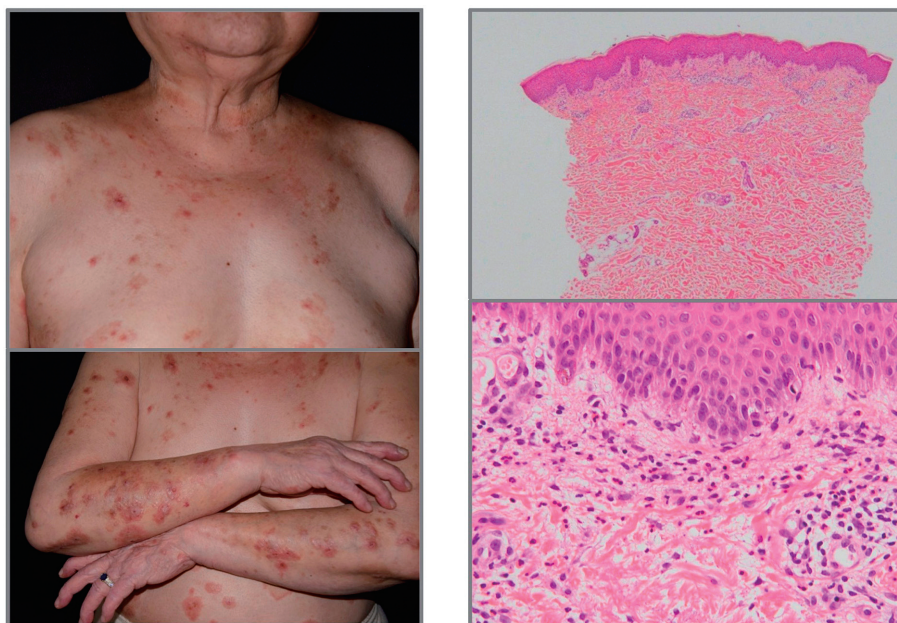


図1 皮膚所見・病理所見（症例1）

表1 入院時検査所見（症例1）

尿検査		血液化学	
Protein	(-)	T-bil	0.7 mg/dl
Glucose	(-)	AST	116 U/L
Ketone	(±)	ALT	154 U/L
Blood	(1+)	LDH	376 U/L
		CK	49 U/L
		BUN	22 mg/dl
末梢血		Cr	0.73 mg/dl
Ht	37.0 %	Na	136 mEq/l
Hb	12.0 g/dl	K	4.3 mEq/l
RBC	385×10 ⁴ /μl	Cl	101 mEq/l
WBC	7,440 /μl	PG	115 mg/dl
neu	72.2 %	HbA 1 c	6.6 %
eos	9.3 %		
bas	0.5 %	免疫血清	
mon	5.2 %	CRP	0.29 mg/dl
lym	12.8 %	BP180-Ab	138 U/ml
Plt	22.8×10 ⁴ /μl		

臨床経過：Alo/Pio 配合剤を中止するとともに、PSL を再度増量したところ、浮腫性紅斑・水疱ともに徐々に軽減し、以後、PSL は皮疹の増悪なく漸減することができている（図2）。

症例 2

患者：60歳代，女性

主訴：全身の水疱・疼痛

既往歴：甲状腺腫瘍（23歳）

現病歴：30歳代に糖尿病を指摘され、10年前から内服治療中であった。Sitagliptin を含む複数の処方を経て、7ヶ月前から Vildagliptin (Vilda)/Metformin (Met) 配合剤に移行していた。HbA1c は6%台で推移していたが、1ヶ月前から皮膚掻痒が出現した。その後、水疱が出現し、全身に拡大した。2016年10月、当院皮膚科を受診し、皮膚所見やBP180抗体陽性より水疱性類天疱瘡と診断され、入院した。

身体所見：身長 151cm, 体重 44kg, BMI 19.3kg/m², 血圧 105/54mmHg, 脈拍 82/分・整。胸・腹部に特記すべき異常はなし。皮膚：体幹・四肢に手拳大までの緊満性水疱とびらんを認める。

検査所見：入院時の一般検査成績を表2に示す。末梢白血球 16,030/μl, CRP 12.2mg/dl と炎症所見があり、PG 269mg/dl と上昇していた。抗BP180抗体≧

1,000U/ml と高力価陽性であった。皮膚病理所見では表皮下の水疱がみられ、中拡大像では多数の好酸球浸潤を認めた（図3）。

臨床経過：Vilda/Met 配合錠を中止し、PSL 60mg と Minocycline の投与を開始した。その後、皮膚症状は改善傾向を示し、再燃なくPSL を漸減できている、抗BP-180抗体価も低下してきている（図4）。

考 察

DPP-4阻害薬はDPP-4を選択的かつ可逆的に阻害することにより血中インクレチン濃度を上昇させ、血糖依存性に血糖降下作用を示す2型糖尿病治療薬である。単独では重症低血糖をきたさず、他の血糖降下薬との併用効果にも優れることから、現在では最も頻用される血糖降下薬となっている。DPP-4阻害薬は安全な薬剤として評価が定着する一方で、低頻度ながら関節炎や水疱性類天疱瘡などの自己免疫関連事象が報告されるようになった^{1)~6)}。2016年11月には添付文書に重大な副作用として「類天疱瘡」が追記されている。

水疱性類天疱瘡は高齢者に好発する自己免疫水疱症で、表皮真皮間を結合させる構成蛋白に対する自己免疫反応が生じて発症する⁷⁾。一方、DPP-4はT細胞表面抗原のCD26と同一分子であり、CD26陽性T細胞

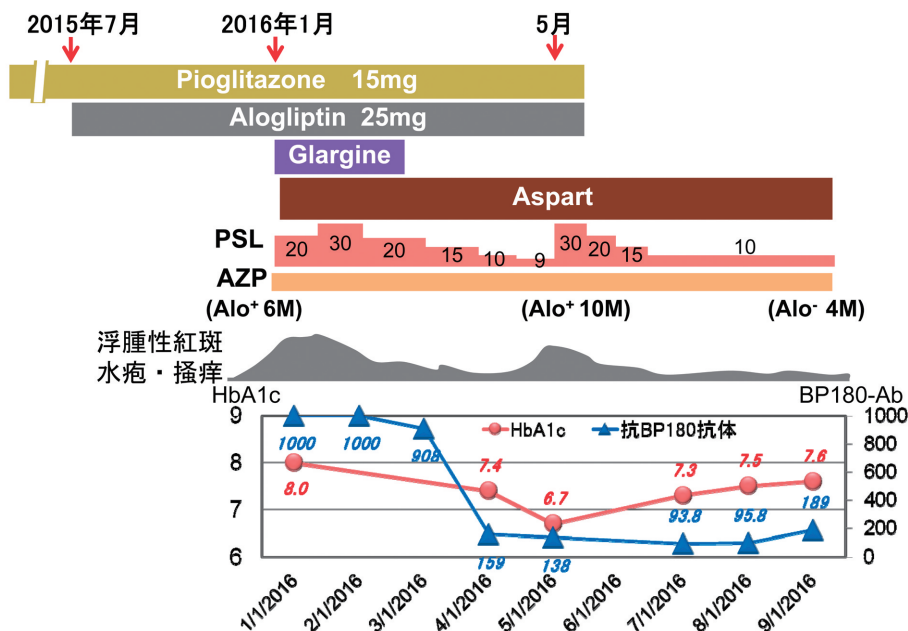


図2 臨床経過（症例1）

表2 入院時検査所見（症例2）

末梢血			
Hb	14.1 g/dl	LDH	231 U/L
RBC	448×10 ⁴ /μl	CK	66 U/L
WBC	16,030 /μl	BUN	6 mg/dl
neu	79.8 %	Cr	0.42 mg/dl
eos	9.9 %	Na	134 mEq/l
bas	0.2 %	K	4.3 mEq/l
mon	5.7 %	Cl	99 mEq/l
lym	4.4 %	PG	269 mg/dl
Plt	43.6×10 ⁴ /μl	HbA1c	6.8 %
血液化学		免疫血清	
T-bil	0.6 mg/dl	CRP	12.2 mg/dl
AST	13 U/L	BP180-Ab	≥1,000 U/ml
ALT	9 U/L		

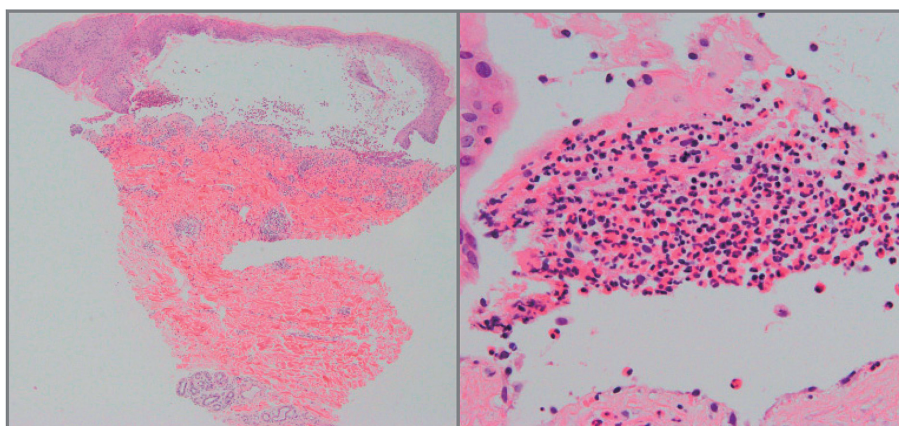


図3 皮膚病理所見（症例2）

胞はIL-2やINF- γ などを介する免疫機能調節に関与するため、DPP-4阻害薬が免疫系に何らかの影響を与える懸念が指摘されている。現在のところ、DPP-4阻害薬関連水疱性類天疱瘡の発症機序として様々な仮説が挙げられている。①糖尿病患者が抗BP180抗体を産生しやすい、②DPP-4阻害薬が免疫状態を変化させ抗体産生を誘導する、③DPP-4阻害によりeotaxinを介して好酸球を誘導する、④DPP-4はコラーゲンを基質にすることから、DPP-4阻害薬がコラーゲン代謝に影響し、基底膜タンパクの状態を変えて抗原性を増強する、といった説である¹⁾。

症例1はAlo、症例2はVilda投与中の発症であり、他にも類天疱瘡との関連が疑われるDPP-4阻害

薬が複数報告されている。従って類天疱瘡はクラス共通の有害事象と考えられるが、DPP-4阻害薬の中ではVildaによる報告が比較的多い^{1)-3),6)}。その理由として、VildaがDPP-4阻害薬の中で最もDPP-4選択性が低く、DPP-4、DPP-9の阻害作用が強いことが挙げられるが⁸⁾、現在のところDPP-8、DPP-9の機能は十分に解明されておらず、推測の域を出ない。

一方、症例2はVilda/Met配合剤服用中の発症だが、Met併用中の水疱性類天疱瘡の発症例は欧米でMetが多用されていることもあり、比較的高い比率で認められる。Skandalisらの報告では5症例いずれもDPP-4阻害薬とMetを併用しており¹⁾、他にもDPP-4阻害薬・Met併用中の類天疱瘡、類天疱瘡型

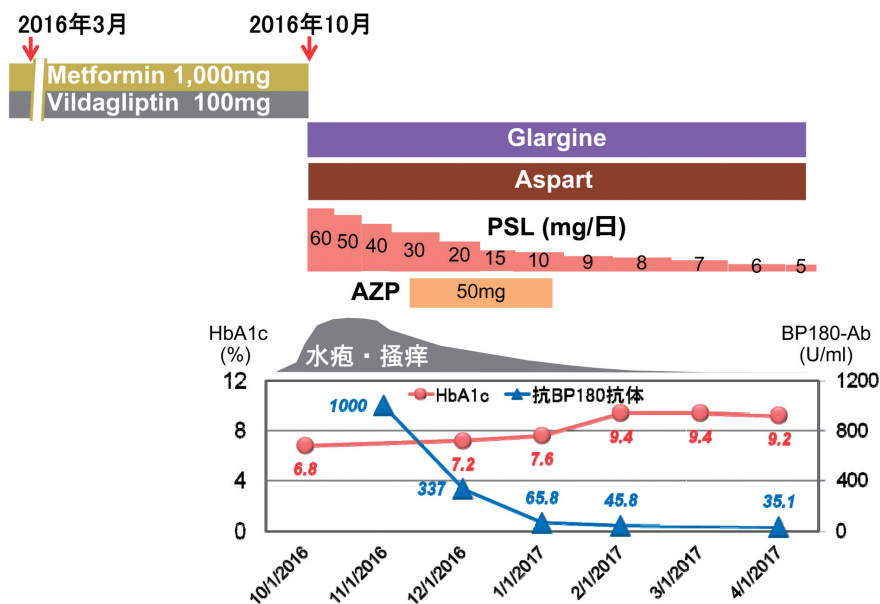


図4 病理所見・臨床経過（症例2）

薬疹例が複数報告されている^{3),4)}。これまでの報告からMet単独での水疱症への影響の可能性は低いとされており、両薬剤による複合的影響の可能性はあるが、詳細な機序は不明である。

報告2例は、それぞれDPP-4阻害薬服用の開始から6～7ヶ月と一定以上の期間を経てからの発症しており、一般的な薬剤関連の有害事象としては遅発性であった。DPP-4阻害薬服用中の類天疱瘡の報告例では、発症時期は投与後2週間～15ヶ月と幅広いことが報告されており⁵⁾、半年以上経過してからの発症も稀でない。DPP-4阻害に起因する何らかの免疫調節機構の変調が、時間を経て自己抗体産生や炎症を誘導する可能性があると考えられ、関節炎やRS3PE症候群についても発症までの期間は様々である。

日本人糖尿病ではDPP-4阻害薬の有効性が高いこともあって服用患者数は年々増加している。水疱性類天疱瘡などの何らかの免疫関連有害事象に遭遇した場合には、投薬期間が少々長いからといってDPP-4阻害薬を被疑薬剤から除外せず、慎重に対応する必要がある。

結 語

直接的な因果関係は必ずしも明確でないが、DPP-4阻害薬治療中には水疱性類天疱瘡をはじめとする自己免疫性有害事象が遅発発症する可能性に留意する必要

がある。

利益相反

本論文に関して、開示すべき利益相反なし。

文 献

- 1) Pasmatzis E, Monastirli A, Habeos J, et al: Dipeptidyl peptidase-4 inhibitors cause bullous pemphigoid in diabetic patients: Report of the cases. *Diabetes Care* 2011; 34: e133
- 2) Skandalis K, Spirova M, Gaitanis G, et al: Drug-induced bullous pemphigoid in diabetes mellitus patients receiving dipeptidyl peptidase IV inhibitors plus metformin. *J Eur Acad Dermatol Venereol* 2012; 26: 249-53
- 3) Aouidad I, Fite C, Marinho E, et al: A case report of bullous pemphigoid induced by dipeptidyl peptidase-4 inhibitors. *JAMA Dermatol* 2013; 149: 243-5
- 4) 服部晃広, 今井実, 森合哲也: シタグリプチン投与後に水疱性類天疱瘡を発症した1例. *糖尿病* 2013; 56: 881-5
- 5) 青山裕美: DPP-4阻害薬内服患者に生じる薬剤性関連水疱性類天疱瘡. *皮膚診療* 2016; 38: 964-

- 6) 守屋智枝, 周円, 加納宏行, 他: 糖尿病治療薬による類天疱瘡型薬剤を疑った症例. 皮膚病診療 2016; 38:1003-6
- 7) 氏家英之, 岩田浩明, 山上淳, 他: 類天疱瘡(後天性表皮水疱症を含む) 診療ガイドライン. 日皮

- 8) Filippatos TD, Athyros VG, Elisaf MS: The pharmacokinetic considerations and adverse effects of DPP-4 inhibitors. Expert Opin Drug Metab Toxicol 2014; 10:787-812

Two cases of type 2 diabetes mellitus that developed bullous pemphigoid in association with DPP-4 inhibitor use

Naotsugu MURAKAMI¹⁾, Makiko TANI¹⁾, Hiroki INOUE¹⁾, Yu IWASAKI¹⁾,
Takeshi KONDO¹⁾, Yoshiko KANEZAKI¹⁾, Yasumi SHINTANI¹⁾,
Kanako YAMASAKI²⁾, Yasutoshi HIDA²⁾, Yoshiyuki FUJII³⁾

- 1) Division of Metabolism and Endocrinology, Tokushima Red Cross Hospital
- 2) Division of Dermatology, Tokushima Red Cross Hospital
- 3) Division of Diagnostic Pathology, Tokushima Red Cross Hospital

Dipeptidyl peptidase-4 (DPP-4) and cell surface antigen CD26 exhibit identical cell surface structures. Moreover, CD26-positive T lymphocytes are associated with immunomodulation through IL-2 and INF- γ . DPP-4 inhibitors are widely used in daily clinical practice as a safe hypoglycemic agent; however, side effects are reported at a low frequency. Herein, we report two cases of bullous pemphigoid in which DPP-4 inhibitor use could not be excluded as a cause. Case 1 is of a woman in her 80s. She was diagnosed with diabetes mellitus at approximately 50 years of age, at which time treatment with pioglitazone (Pio) was initiated. Thereafter, she began a combination therapy consisting of alogliptin (Alo), a DPP-4 inhibitor, and Pio. Six months later, she developed systemic erythema and blisters. Based on the nature of her eruptions and elevated levels of anti-BP180 antibody ($\geq 1,000$ U/mL), she was diagnosed with bullous pemphigoid and was treated with prednisolone (PSL, 30mg) and azathioprine. During PSL dose reduction, her eruptions became aggravated. PSL dose was thus increased and treatment with Alo and Pio was discontinued. Her eruptions subsequently improved. Case 2 is of a woman in her 60s. She was diagnosed with diabetes at 53 years of age, after which treatment with an oral agent was initiated. After attempted treatment with several medications, including sitagliptin, she was ultimately treated using a combination of vildagliptin (Vilda), a DPP-4 inhibitor, and metformin (Met). Although her glycemic control was fair, she developed pruritus after seven months, which was subsequently followed by the spread of blisters throughout her body. She was diagnosed with bullous pemphigoid via skin biopsy and was positive for anti-BP180 antibodies ($\geq 1,000$ U/mL). Vilda was discontinued and treatment with PSL (60mg) was initiated. Her skin lesions gradually improved. Although the frequency of bullous pemphigoid development following DPP-4 use is believed to be low, it is necessary to be careful about possible adverse events associated with autoimmunity during DPP-4 inhibitor treatment.

Key words: DPP-4 inhibitor, bullous pemphigoid, type 2 diabetes mellitus

Tokushima Red Cross Hospital Medical Journal 23:86–92, 2018
