≪総説≫

処女膜閉鎖症の１例と本邦で発生した184例の文献的考察

高橋洋平[1]，田中優[1]，甲斐由佳[1]，平野浩紀[1]，中谷貴美子[2]，伊藤悟志[2]

要旨：処女膜閉鎖症は，尿生殖洞の発生異常により生じる比較的稀な疾患として知られている．症例は11歳女性．初経は未発来．持続する下腹部痛を主訴に来院し，MRIにて腟留血腫を認め，手術時に外陰部の視診で腟口の閉鎖と閉鎖部位に薄い膜が膨隆しており診断に至った．処女膜切開，貯留血の排出を行い，切開部位の縫合を行った．術後は子宮・腟形態の回復を認め，月経も発来しており順調に経過している．本邦での発生例184例の文献的考察を加えて報告する．

キーワード：処女膜閉鎖症，腟留血腫，月経モリミナ，腹痛，思春期

はじめに

処女膜閉鎖症は，尿生殖洞の発生異常により生じる比較的稀な疾患であり，月経血が排出されないことで典型的には周期的な下腹部痛（月経モリミナ）を発症する小児の泌尿器生殖器疾患の１つである[1)]．子宮，腟に貯留した月経血が骨盤内臓器を圧迫し消化器症状，泌尿器症状など多岐にわたる症状を引き起こすこともあり，産婦人科以外の診療科を受診する原因となっている[2)]．今回，我々は診断までに多施設を受診した処女膜閉鎖症の１例を経験したので，文献的考察を加えて報告する．

症例

患者：11歳，女性
主訴：下腹部痛
既往歴：特記事項なし
家族歴：特記事項なし
月経歴：初経発来なし
産科歴：0妊0産
現病歴：１ヶ月前から持続する下腹部痛を自覚し，複数の小児科診療所を受診していた．便秘を疑われ緩下剤，鎮痛剤を処方されるが下腹部痛が改善しなかった．産婦人科診療所を受診し，腹部超音波検査で嚢腫像を認め当院に紹介され受診した．
現症：身長156cm，体重46kg．下腹部正中に表面平滑，可動性不良の腫瘤を触知した．同部位に圧痛を認めなかった．初診時は若年者であることと，初診時点では卵巣嚢腫を考慮し，処女膜閉鎖症を念頭に置いていなかったことより外陰部の診察は行わなかった．
血液検査所見：
腫瘍マーカー CA125（≦35）46.5 U/ml ↑，CA19-9（≦36）150 U/ml ↑，CEA（≦5.0）0.6 ng/ml，AFP（≦20）2.4 ng/ml と CA125, CA19-9の上昇を認めた．
血算，凝固機能，生化学検査は特記所見を認めなかった．
尿検査：特記所見なし
腹部超音波検査：下腹部正中に単房性，内部に均一な砂粒状エコーを伴う長径161mmを超える充実部のない単房性嚢胞性腫瘤を認めた（図１）．卵巣嚢腫を疑い精査目的で骨盤部MRI検査を実施した．

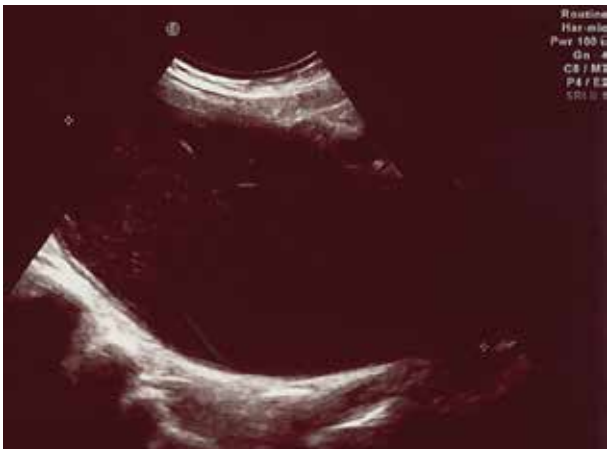

図１　腹部超音波：嚢胞性腫瘤

[1]高知赤十字病院　産婦人科
[2]高知赤十字病院　放射線科

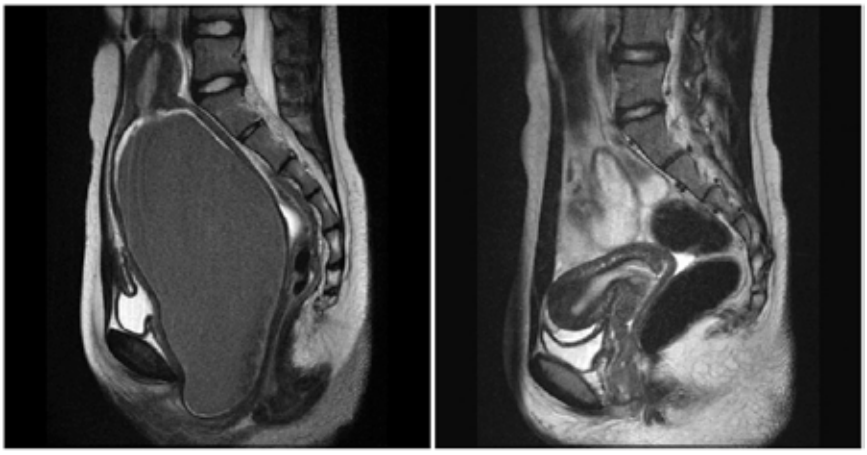

図２　骨盤部 MRI（T2強調矢状断）（左）術前、右）術1ヶ月後）

図３　KUB, DIP

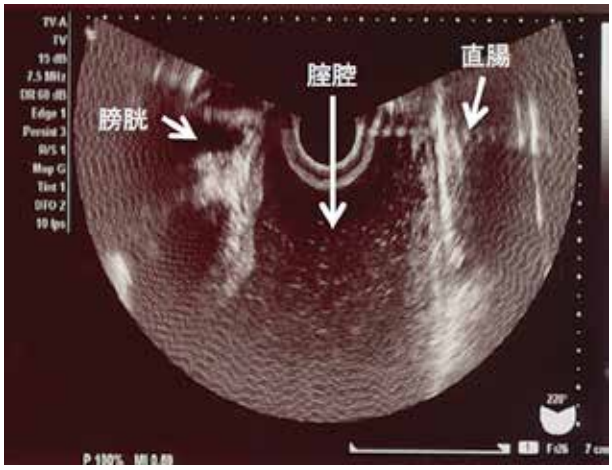

図４　手術時経腟超音波

骨盤部 MRI 検査：腹部正中に長径 173mm の嚢胞性腫瘤を認めた．腫瘤内容はＴ１強調像で均一な高信号，Ｔ２強調像で低～中程度の信号を呈し，脂肪抑制Ｔ１強調像で信号低下はなく，血液あるいは粘液と考えられた．両側卵巣は正常形態であり，嚢胞性腫瘤の頭側に連続して正常形態の子宮を認めた．嚢胞性腫瘤は伸展した腟，腟留血腫と考えられ，処女膜閉鎖症が示唆される所見であった．子宮留血腫，卵管留血腫は認めなかった（図２ 左）．

KUB, DIP：尿路奇形の合併を認めなかった(図３)．

治療経過：全身麻酔下に外陰部の視診を行ったところ，腟口は閉鎖しており閉鎖部位に薄い膜が膨隆していた．また同部位に経腟超音波プローブを当てると薄い膜の深部に砂粒状エコーを伴う血液と思われる液体貯留を認めたため，処女膜閉鎖症と診断した（図４）．処女膜を十字切開し，褐色粘稠な血液 650ml を排出した．処女膜の厚さは 5mm 程度であった．術中経腹超音波で腟内の血液が十分に排出されたことを確認し，切開部位を縫合し腟口を形成して手術を終了した．術後の経過は良好で，術後３日目に退院となった．術後 15 日目で月経発来を認め，術後 1ヶ月の骨盤部 MRI 検査で子宮，腟は正常大，正常形状であり処女膜の再閉鎖や血液の再貯留を認めなかった（図２ 右）．

考察

処女膜閉鎖症は腟入口部が処女膜で閉鎖されており，腟腔が閉鎖腔となっている状態である．腟管発生時におけるミュラー氏管尾部の伸長と尿生殖洞の充実性陥入との間を隔てる組織板として処女膜は発生する[3]．本症は本来，開放されているこの膜が先天性あるいは後天性の原因により閉鎖し，閉鎖腟内に子宮からの分泌物が貯留することにより症状が発症すると考えられる．

本症の発現時期は新生児期と思春期である．新生児期では，母体からのエストラジオールの影響で子宮頚管粘液の過剰分泌が起こり，これが貯留し腟留水腫（hydrocolpos）を形成する．近年の画像診断装置の発展により，胎児期に診断される症例も報告されている[4]．思春期では月経が発来しても体外に排出されない見かけ上の無月経の状態で，腟腔に血腫が貯留する腟留血腫（hematocolpos）を形成する．貯留した血腫が拡大すると隣接臓器の圧迫症状として，月経周期に一致した周期的な下腹部痛（月経モリミナ）や便秘，頻尿や排尿障害など様々な症状をきたす．子宮留血腫，卵管留血腫に至れば後に

子宮内膜症や異所性妊娠の原因にもなるとされる[5].

処女膜閉鎖症の発生機序については不明な点も多い．大多数の処女膜閉鎖症は孤発性に発生するが，少数ではあるが家族内集積を認める症例も報告されており（表１），発生には多因子遺伝の関与が推定されている[6].

思春期発症の処女膜閉鎖症の内，本邦発生例に関して，1968年の樋口らの報告[7]以降，産婦人科領域での review 文献は少数である[8)9)]．今回，現在までに報告された本邦発生の処女膜閉鎖症かつ思春期発症例について，詳細を調査しえたものに自験例を加えた過去最大となる184例について臨床像をまとめた（表２）．発症年齢は，記載がある183例の内，10歳から15歳が多く，初経発来の時期に相当した．中には精神発達遅滞のため29歳で診断された症例もあった（図５）．初診時の症状は主なもので，腹痛，尿閉・排尿障害，腰痛であり，消化器，泌尿器，整形外科など多岐の領域にわたる疾患を想定させるものであった．処女膜閉鎖症で典型的な症状とされる周期的な下腹部痛（月経モリミナ）を訴えた報告は下腹部痛例全体の中で28例/136例（20.6%）であった（図５）．初診科として受診した診療科は主なもので小児科・小児外科，泌尿器科，内科であり，産婦人科以外の科を受診する症例が多かった（図５）．貯留血液量は300mlから600mlの報告が多く，1000mlを超える多量貯留例は少数であった（図５）．手術法は，十字切開が最も多く，各切開法の約半数で切開部の縫合を行っていた（図５）．子宮，腟および卵管の形態については腟留血腫の症例が最も多かった（図５）．術後の月経発来について記載がされていたものは90例でその内，月経発来までの期間の記載があった40例中，大多数（38例）は術後６週間以内に月経発来を認めた．術後経過は大多数が良好であったが，貯留血液内の感染を起こし卵管留膿症を併発したために，腹腔鏡下に片側卵管切除術を行った例が１例あった[10].また，術後に子宮，腟からの外性器出血が持続し，多量出血のためショック状態に陥り子宮・卵管摘出術を行った例が１例あった[11]．術後の子宮・腟・卵管形態異常の回復有無について記載があったもの（119例）の内4例で形態回復を認めなかった．術後の処女膜閉鎖症の再発有無について記載があったもの(143例)の内，９例で処女膜閉鎖の再発を認めた．再発例では，処女膜の穿刺のみで対応した例や，初回手術時に処女膜切開のみで縫合を実施せず，再手術時には縫合を実施し以後，再発を認めていない例があることから，切開時の縫合が再発予防に重要である可能性が示唆されている．合併症の有無について記載があったものは114例（合併症あり：15例，合併症なし：99例）で，15例の内訳（重複あり）は生殖器形態異常５例，泌尿器奇形 4例，卵巣嚢腫 2例，精神発達遅滞 3例，先天奇形症候群 1例，Angelman 症候群 1例だった．正診に至るまでの鑑別診断については卵巣腫瘍，卵巣腫瘍茎捻転が多く，開腹手術により診断された例もあった(図５).

処女膜閉鎖症では，腎無形成，腎低形成，水腎症など尿路奇形の合併が報告されており[12]，画像検査で尿路奇形の合併有無について検索するべきである．本症例でも DIP 検査で尿路異常がないことを確認した.

本症での血液生化学検査では，白血球数増多や血清 LDH 値の上昇の報告もあるが，特異的なものではないとされる[13]．本症例のように腫瘍マーカーである CA125，CA19-9 が高値を示し，卵巣腫瘍との鑑別が必要となる例も報告されている[11)14)15)].本症例と同様に処女膜切開前に CA125，CA19-9 の高値を認め，術後にこれらマーカー値が速やかに正常化した例が報告されている．子宮内膜で産生された CA125 と CA19-9 が処女膜閉鎖による貯留のため体外への排出が障害され，血中濃度の上昇をきたしたと考えられている[15].

本症の画像検査では，超音波検査，CT 検査，MRI 検

表１ 処女膜閉鎖症の家族内集積例

報告者	報告年	家族内集積の内容	推定される遺伝様式
McIlroy DL, et al.	1930	同一家族内の３姉妹	劣性遺伝
Usta IM, et al.	1993	同一家族内の３姉妹、２家族	劣性遺伝
Stelling, et al.	2000	一卵性双胎である２姉妹両者、その内の１人の娘に発生	優性遺伝
Lim,et al.	2003	同一家族内の２姉妹	劣性遺伝

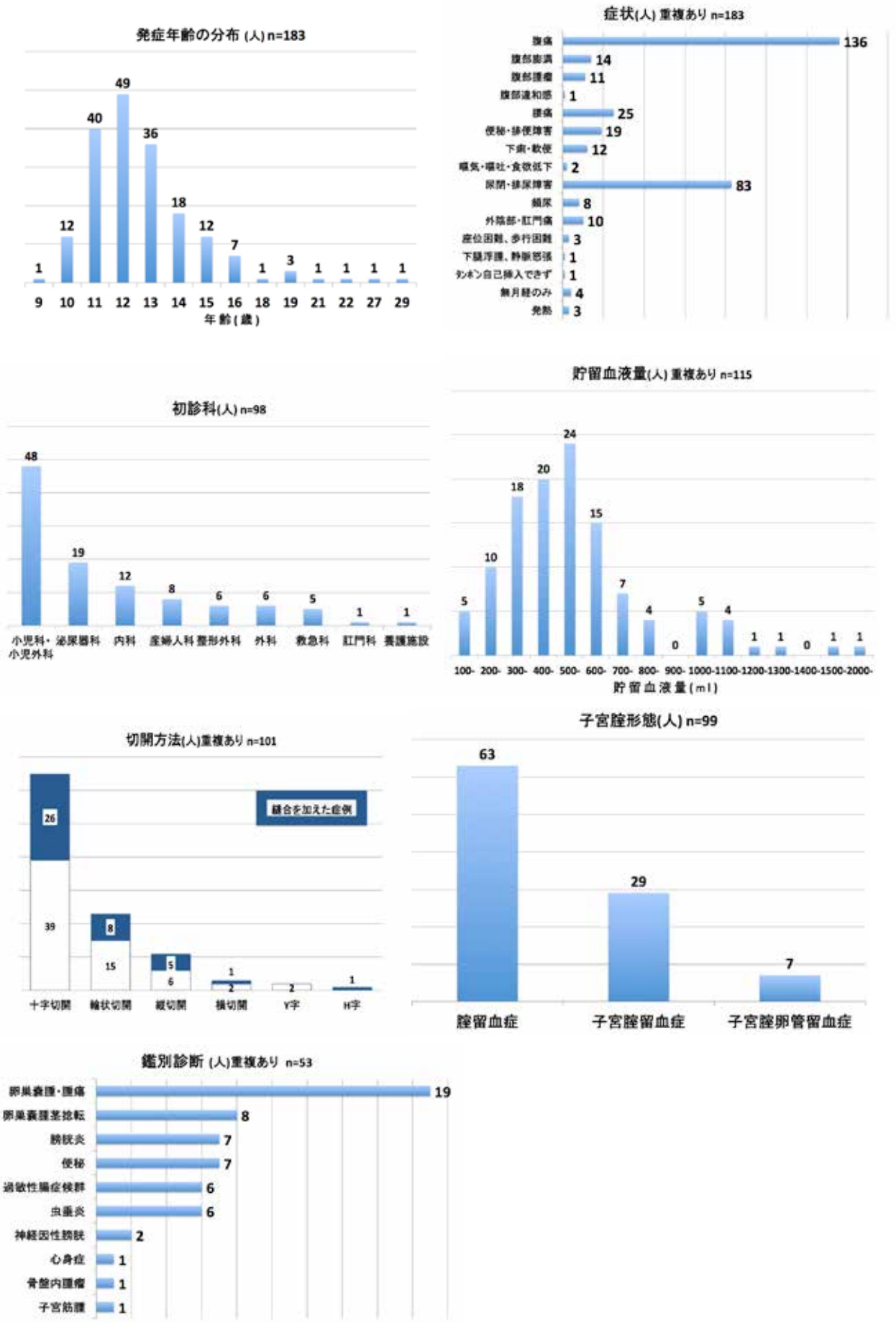

図５　本邦発生184例の臨床所見

表２　本邦で思春期に発症した処女膜閉鎖症184報告例

症例	報告者	報告年	掲載誌
1	樋口 正士	1968	臨泌
2	八田 栄造	1971	日泌会誌
3	田村 瑞穂	1972	臨泌
4	田尻 莫矩夫	1976	日泌会誌
5	永田 一夫	1976	臨泌
6	井上 薫	1977	産婦の進歩
7	鈴木 博子	1978	臨床看護
8	橋下 俊朗	1980	日産婦中国四国会誌
9	小川 富雄	1982	外科
10	広井 正彦	1982	産婦の世界
11,12	小池 弘幸	1983	宮崎医師会誌
13～16	松尾 建志	1983	日産婦埼玉会誌
17	村上 弘一	1983	日不妊会誌
18	太田 淳	1984	日小外会誌
19	若林 昭	1984	日泌会誌
20	西村 一雅	1985	映像情報Med
21	白勢 克彦	1985	日泌会誌
22,23	西岡　伯	1986	西日泌
24,25	田中 宏樹	1986	日泌会誌
26	北村 好章	1987	日消誌
27,28	竹下 茂樹	1987	日産婦東京会誌
29	川崎 千尋	1988	日泌会誌
30,31	玉本 文彦	1988	臨放
32	片山 孔一	1989	泌紀
33	小泉 正弘	1989	茨城臨医誌
34	岡本　一	1990	茨城臨医誌
35	草刈 万寿夫	1990	産と婦
36	大東 貴志	1990	泌紀
37	幾石 泰雄	1990	小児内科
38	岡本　一	1990	茨城臨医誌
39,40	田中 昭一	1990	思春期学
41	柴田 徹	1990	日本医放会誌
42	小松 あかね	1990	日産婦関東連会報
43	蓮尾 研二	1991	西日泌
44	島 純子	1991	小児科
45,46	藤下 晃	1992	産と婦
47	渡部 秀樹	1992	日産婦埼玉会誌
48	宗田 聰	1992	思春期学
49	家原 知子	1993	小児科
50	坂本　修	1993	小児診療
51	高橋 直樹	1993	青森臨産婦医会誌
52	竹内 薫	1993	臨婦産
53	荒井 孝一	1994	青森自治体医会誌
54	正田 滋信	1994	産婦の実際
55	田村 充利	1994	産婦の実際
56	大本 裕之	1994	社保広島病医誌
57	梶野 真弓	1994	臨小児医
58	土屋 宏	1994	医療
59	神鳥 理子	1995	小児臨
60	石田 武之	1995	臨泌
61	藤原 道久	1996	日産婦中国四国会誌
62	須藤 ちず子	1996	岩手病医会誌
63	滝花 義男	1996	泌外
64	藤原 道久	1996	日産婦中国四国会誌
65	土居 治	1997	日小外会誌
66～68	小泉 雄一郎	1998	茨城臨医誌
69	高橋 令子	1998	日小児会誌
70	森 俊彦	1998	小児科
71	森 俊彦	1998	小児科
72	小田切 範晃	1998	磐城共立病医報
73	松本 勇太郎	1999	日小外会誌
74	堤 明裕	1999	産婦の進歩
75	藤山 敏行	1999	日小外会誌
76～78	鈴木 孝浩	1999	釧路病医誌
79	和泉 美奈	1999	日大医誌
80,81	河原 伸明	2001	日赤医
82	宮坂 牧宏	2001	日産婦埼玉会誌
83	浅部 浩史	2002	日臨外会誌
84	平野 鉄也	2002	治療
85	米倉 順孝	2002	日小児会誌
86	大内 秀紀	2002	泌外
87,88	後藤 隆文	2002	小児内科
89	富田 剛治	2002	小児外科
90	三木 之美	2003	医学検査
91	志賀 淑之	2003	日泌会誌
92	橋 真一	2004	産と婦
93	山本　雅司	2004	泌紀
94	脇田 勝次	2004	高山赤十字病紀
95,96	夏目 博宗	2004	思春期学
97	山崎 直樹	2004	超音波検技
98	畑澤 千秋	2004	日小児会誌
99	松橋 一彦	2004	日小児会誌
100	三浦 紫保	2004	茨城臨医誌
101	司馬 正浩	2004	産婦の実際
102	浅井 牧子	2004	神奈川医会誌
103	川口 哲夫	2005	医学検査
104	石原 剛	2005	三豊総合病誌
105	三浦 史晴	2005	日産婦東北連会誌
106	埜口 亮輔	2006	日小児放線会誌
107	原 都子	2006	交通医
108	埜口 亮輔	2006	日小児放線会誌
109	丸山 綾	2006	日産婦東京会誌
110	濱田 徹	2006	臨外
111	生野 寿史	2007	産と婦
112	陳 日華	2007	産婦の進歩
113	野々村 和男	2007	日小児会誌
114	田中 和彦	2007	日小児科医会報
115	大久保 美那	2008	日産婦熊本会誌
116	種市 粤宙	2008	小児臨
117	種市 粤宙	2008	小児臨
118	小倉 薫	2008	日小外会誌
119	西郷 獻二郎	2008	日小外会誌
120	永井 秀之	2009	小児科臨床
121	那須 良次	2009	臨泌
122	加藤　春雄	2009	Kitakanto Med J
123	朽名 悟	2009	日小児会誌
124	浅井 陽	2010	日小外会誌
125	山本 恭平	2010	日小児会誌
126,127	岸川 友佳	2010	日小児会誌
128	石田 武之	2010	泌紀
129	武居 和佳子	2010	愛仁会医研誌
130,131	北本 晃一	2010	日小児救急医会誌
132	若尾 純子	2011	日小外会誌
133	厚木 右介	2011	日産婦関東連会誌
134	深澤　喜直	2011	山梨産婦会誌
135	林 千晶	2011	香川産婦誌
136	井本 勝治	2011	日腹部救急医会誌
137～140	藤本 剛史	2012	産婦手術
141	小林 弘典	2012	日小児会誌
142	佐々木 剛	2012	日小児会誌
143	荻田 房子	2012	耳原病院報
144	佐藤 亘	2012	秋田産婦会誌
145	堀口 祥	2012	新発田病医誌
146	小田 理沙子	2012	千葉産婦会誌
147	犬尾 千聡	2012	日小児救急医会誌
148	一色 史枝	2013	日小児会誌
149	津崎 恒明	2013	八鹿病誌
150～152	池田 伴衣	2013	思春期学
153,154	真田 和哉	2013	日小児会誌
155	田川 雅子	2013	日小児会誌
156	高橋 良彩	2013	日小外会誌
157	眞山 学徳	2013	超音波医
158	大柴 麻奈	2014	日産婦関東連会誌
159	金 善憙	2014	日産婦関東連会誌
160～162	鍋石 和明	2014	日産婦関東連会誌
163	佐藤　真美	2014	超音波検技
164	渋谷 彰良	2014	泌外
165	竹原 功	2014	山形病院誌
166～168	永田 智子	2014	思春期学
169	石川 真由美	2014	小児科
170	鈴木 美華子	2015	越谷病年報
171	Makiko Koyama	2015	J Obstet Gynaecol Res
172	西村　博昭	2015	西日泌
173	谷口 肇	2015	宮崎医師会誌
174	小野 朱美	2015	小児科
175	新田 ひとみ	2015	日小児会誌
176,177	原口 英里奈	2015	熊本産婦会誌
178	大林 樹真	2015	日小外会誌
179	竹内　智明	2016	超音波検技
180	島田 隼人	2016	泌外
181	Hajime Ota	2017	日産婦会誌
182	宮本 青静	2017	日小児会誌
183	藤井 泰普	2017	泌紀
184	自験例	2018	高知赤十字病医誌

査が有用であると報告されている[15]．腹部の超音波検査では，腟留血腫の場合，膀胱背側に腟留血腫を単房性嚢胞として認め，子宮留血腫に至ると嚢胞性の腟留血腫の頭側に連続した拡張子宮腔を認める．腫瘤内腔は均一な低エコー域として認めることが多いが，血清成分と血漿成分が分離した際には鏡面形成を認めることもある．CT 検査でも同様に内部低吸収域で均一な腫瘤として描出される．MRI 検査では貯留内容物の性状を反映し，急性期の血腫では腫瘤はＴ１強調画像，Ｔ２強調画像のいずれでも低～中信号域として認め，亜急性期にはＴ２強調画像で高信号域のなかに低信号が混ざった不均一な像や，鏡面形成を認めることもある．慢性期になると，Ｔ１強調画像，Ｔ２強調画像のいずれでも高信号域となる．MRI 検査では放射線被曝がなく任意の方向から画像を確認でき，有用な検査と考えられる．本症例でも産婦人科診療所での超音波検査で腫瘤性病変を指摘されたこと，MRI 検査を実施したことが処女膜閉鎖症を診断する契機になった．

治療に関して，処女膜切開により大多数例で予後は良好である．単純切開のみでは狭窄や再閉鎖の可能性があり，切開法については様々な様式の報告がなされている[2)9)]．代表的なものとして，処女膜の十字切開や輪状切開に加え，再癒着を防止するために切開創面を縫合する方法がある．本症例では再狭窄防止のため十字切開に加え，創面を吸収糸で縫合した．術後のフォローアップ中には癒着や再狭窄を認めず，良好な経過であった．

本疾患を想定すれば，外陰部の視診で容易に診断がつくと考えられるが，思春期の女性患者では，外陰部の診察が敬遠され，正診にいたるまでに時間がかかることが多いと思われる．本症例でも，初診時に外陰部の診察を行わず，卵巣嚢腫を疑い実施した MRI の特異な所見から本疾患を疑い，手術時の外陰部の診察によって正診に至った．全身所見で二次性徴を認めるにもかかわらず，初経の発来を認めないことから，鑑別疾患のひとつとして本疾患を疑うべきであった．思春期以降で初経発来を認めない女性で腹腔内の嚢胞性腫瘤を認めた場合は，本疾患も鑑別疾患に挙げるべきである．

結語

処女膜閉鎖症に起因した腟留血腫の１例を経験し，文献的考察を加えて報告した．本症は比較的稀な疾患であるが，好発年齢，多彩な臨床症状を呈することにより様々な診療科を受診することがある．その臨床所見を認識しておくことは産婦人科領域のみならず，その他の診療科領域全般でも有用であると考える．

文献

1）厚木右介ほか：肛門痛を主訴にした処女膜閉鎖症の１例．日産婦関東連会誌 48:419-422, 2011.

2）浅部浩史ほか：子宮膣留血腫を認めた処女膜閉鎖症の１例．日臨外科誌 63: 2792-2795, 2002.

3）T.W.Sadler：Langman's Medical Embryology. ラングマン人体発生学．安田峯生ほか訳，医学書院 MYW, 東京，第7版，P258-279, 1996.

4）河北亜希子ほか：胎児期に腹部腫瘤で発見された処女膜閉鎖に伴う腟水腫の一例．日周産期・新生児会誌 45:1461-1465, 2009.

5）竹下茂樹ほか：処女膜閉鎖症の２例．日産婦東京会誌 36:405- 408, 1987.

6）Lim YH, et al.: Imperforate hymen: Report of an unusual familial occurrence. J Obstet Gynaecol Res 29: 399–401, 2003.

7）樋口 正士ほか：排尿困難を主訴とした処女膜閉鎖症の１例．臨泌 22: 549-552, 1968.

8）高橋 直樹ほか：子宮溜血腫および腟溜血腫を認めた処女膜閉鎖症の１例．青森臨産婦医会誌 8: 22–25, 1993

9）深澤喜直ほか：巨大な子宮腟留血症を呈した処女膜閉鎖症の一例．山梨産婦会誌 1:28-32, 2011.

10）石川真由美ほか：処女膜閉鎖症による腟留血症の後に卵管留膿腫をきたした１例．小児科 55: 1345–1348, 2014.

11）藤原 道久ほか：CA19-9, CA125 が異常高値を呈した処女膜閉鎖症の２例．日産婦中国四国会誌 44: 88-92, 1995.

12）山本雅司ほか：排尿障害を契機に発見された処女膜閉鎖症の１例．泌紀 50: 889-891, 2004.

13）濱田徹ほか：右下腹部痛を主訴とした処女膜閉鎖症の１例．臨外 61: 523–526, 2006.

14）Buyukbayrak EE, et al.: Imperforate hymen: A new benign reason for highly elevated serum CA19.9 and CA125 1evels. Arch Gynecol Obstet 277: 475-477, 2008.

15）浅井陽ほか：CA19-9 と CA125 が高値を呈した処女膜閉鎖症の１例．日小外会誌 46: 956-961, 2010.

Imperforate hymen: a case report and review of the 184 Japanese cases

Yohei Takahashi[1], Yu Tanaka[1], Yuka Kai[1], Koki Hirano[1],
Kimiko Nakatani[2], Satoshi Ito[2]
1) Department of Obstetrics and Gynecology, Kochi Red Cross Hospital, Kochi, Japan
2) Department of Radiology, Kochi Red Cross Hospital, Kochi, Japan

Abstract: Imperforate hymen is known as a relatively rare disease of congenital malformation of urogenital sinus. A 11-year-old girl who had not experienced menarche was referred to our hospital, because of an episode of continuous lower abdominal pain. Hematometra was diagnosed by MRI. Absence of the vaginal orifice was noticed at the surgical operation, and the hymen was broken through. The pooled blood was drained and the hymen was repaired with suture. On follow up this case resumed the recovery of genital organ formation and menstruation. We report this case and review of the 184 Japanese cases.

Keywords: imperforate hymen, hematocolpos, menstrual molimina, abdominal pain, adolescence

Address for correspondence
Yohei Takahashi, M.D.
Department of Obstetrics and Gynecology, Kochi Red Cross Hospital, Shinhonmachi 2-13-51, Kochi City, Kochi 780-8562, Japan
Tel: +81-88-822-1201
Fax: +81-88-822-1056
e-mail: takahashi.yohei@kochi-med.jrc.or.jp