

経胸的に修復し得た食道癌術後食道裂孔ヘルニアの 1 例

京都第二赤十字病院 外科

近藤 里江 中村 吉隆 弓場上将之
 渡邊 信之 近藤 裕 氏家 和人
 西村 幸寿 藤堂 桃子 阿辻 清人
 山口 明浩 柿原 直樹 井川 理
 谷口 弘毅

要旨: 症例は, 76 歳, 男性. 5 年前に他院で食道癌に対して胸腔鏡下食道重全摘, 腹腔鏡補助下胃管作製, 後縦隔経路胃管再建を施行された. 心窩部痛を主訴に近医を受診し, 腸閉塞が疑われ当院紹介受診となった. 腹部造影 CT にて左胸腔内に腸管脱出を認め, 食道裂孔ヘルニアと診断し緊急手術となった. 左開胸を行うと, 食道裂孔をヘルニア門とし, 左胸腔内に小腸および横行結腸が食道裂孔から脱出していたが壊死所見は認めず, 手動的に還納が可能でありヘルニア門を縫合閉鎖した. 術後経過良好であり術後 10 日目に退院となった. 食道癌術後の食道裂孔ヘルニアは本邦で過去に 26 例の報告がある. 修復方法としては全例が経腹的なアプローチであり, 経胸的修復をし得た症例は, 本症例が初報告である.

Key words: 食道癌術後, 食道裂孔ヘルニア, イレウス, 開胸修復術

緒 言

食道癌術後の食道裂孔ヘルニアは, 食道癌摘出手術による食道裂孔の開大や腹圧の上昇により, 食道裂孔をヘルニア門とし胸腔内・縦隔内に腹腔内臓器が脱出することで発生する. 食道裂孔ヘルニアの修復方法としては, 開腹・腹腔鏡といった経腹的なアプローチしか報告されていない. 今回我々は, 食道癌術後食道裂孔ヘルニアに対し経胸的修復を行った症例を経験したので, 文献的考察を加えて報告する.

症 例

患者: 76 歳, 男性
 主訴: 心窩部痛
 家族歴: なし
 既往歴: 虫垂切除術, 甲状腺機能低下症, 発作性上室性頻拍
 71 歳時に他院で胸部上部食道癌 (0-IIb) に対し, 内視鏡的粘膜下層剥離術を施行されたが, 病理組織診断結果にて深達度 pT1b (SM2) と診断された. 追加外科切除の適応にて 72 歳に胸腔鏡下食道重

全摘, 腹腔鏡補助下胃管作製, 後縦隔経路再建を施行された.

現病歴: 2016 年 11 月, 朝食後に心窩部痛があり, 近医を受診した. 鎮痛鎮痙剤を処方され帰宅したが, 改善なく, 翌日に同院に再受診し, 腸閉塞疑いで当院へ紹介され搬送された.

現症: 身長: 165cm 体重: 54kg Body Mass Index (BMI): 19.8

心拍数: 75bpm 血圧: 170/116mmHg 酸素飽和度: 100% (room air) 呼吸数: 16/min 体温: 37.6℃

腹部: 左腹部全体に圧痛あり, 反跳痛なく, 腸蠕動音やや亢進.

呼吸音: 清, ラ音なし.

入院時血液検査所見: WBC 6700/ μ l, CRP 1.17 mg/dl と炎症反応は軽度であった.

来院時 X 線写真: 胸部: 左胸腔内に腸管ガスと思われるガス像を認めた (Fig.1a). 腹部: 小腸と考えられる腸管に液面形成を認めた (Fig.1b).

来院時腹部造影 CT: 食道裂孔から左胸腔内に腸管が脱出しており, 腹腔内には拡張した腸管を認めた. 腸管壁の造影効果は保たれていた (Fig.2).

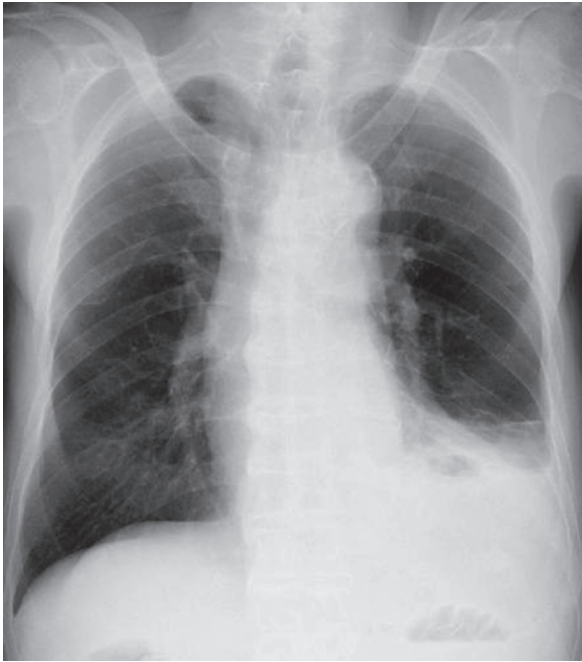


図 1a 胸部単純 Xp 所見
左胸腔内に腸管ガスと思われるガス像を認めた

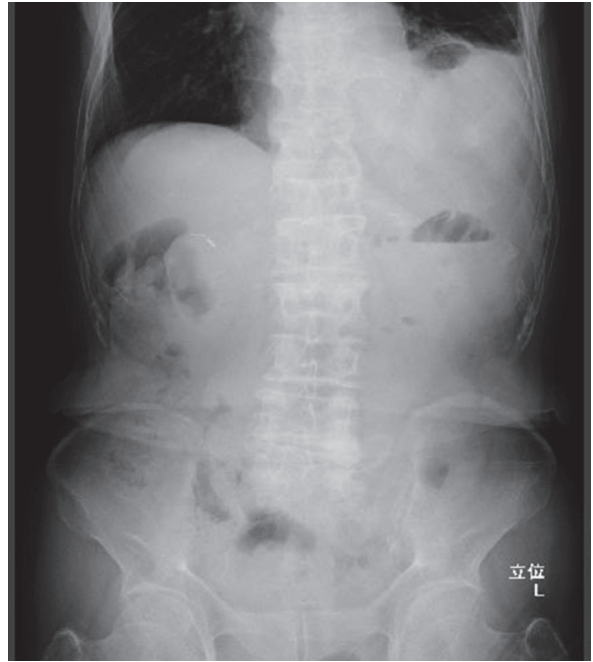

図 1b 腹部単純 Xp 所見
小腸と考えられる腸管に液面形成を認めた

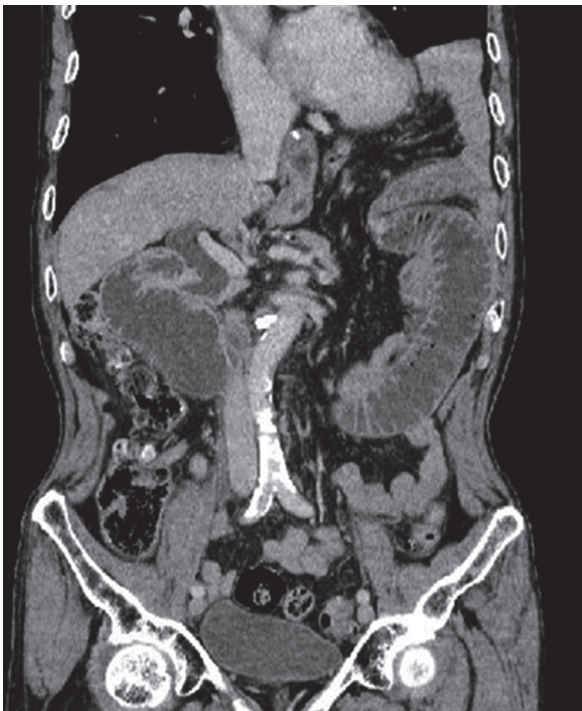


図 2
食道裂孔から左胸腔内に腸管が脱出しており，腹腔内には拡張した腸管を認めた．腸管壁の造影効果は保たれていた．

以上より食道癌術後の食道裂孔ヘルニアの嵌頓と診断し，緊急開胸手術を施行した．
術中所見：左胸腔内に小腸および横行結腸が嵌頓していた (Fig. 3a)．腸管壁の血色は良好であっ

た．小腸，横行結腸を用手的に腹腔内に還納したところ約3横指大の食道裂孔ヘルニア門を認めた (Fig. 3b)．ヘルニア門を吸収糸で縫合閉鎖し (Fig. 3c)，閉胸した．

術後経過：術後3日から食事を開始．術後の経過は良好であったため，術後10日目に退院となった．現在再発を認めず生存中である．

考 察

食道癌術後の食道裂孔ヘルニアの発症率は，0.2～4%と稀な合併症である．しかし，腸管壊死，穿孔を伴うことがあり，嵌頓例では20-80%が致死的となる合併症である^{1,2)}．

術後1-2週間以内に生じる早期発症例，数ヶ月以降に生じる晚期発症例に大別される^{3,4)}．その発症原因として早期発症例は食道裂孔への手術操作 (食道裂孔の開大，横隔膜の側方切開など)，術後イレウスや経腸栄養等による腹圧上昇^{5,6)}，晚期発症例では幽門臨通過障害のため拡張した胃管による食道裂孔の拡大，嘔気・嘔吐・咳嗽による腹圧上昇^{7,8)}，がそれぞれ挙げられている．また発症時期に関わらず，胸腔内と腹腔内の圧較差が発症に寄与しているとも考えられている^{4,6,9-11)}．瀧井らは低栄養状態で腸間膜脂肪が少なく腸間膜の進展性

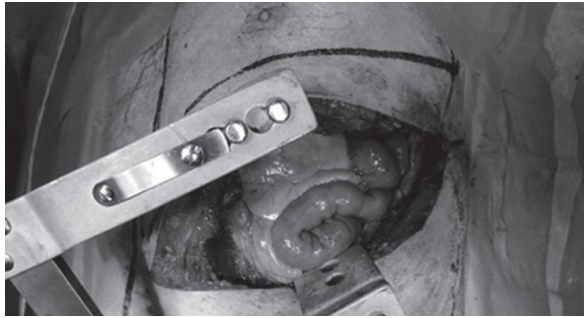


図 3a

左胸腔内に小腸および横行結腸が嵌頓していた。腸管壁の血色は良好であった




図 3b

小腸、横行結腸を手動的に腹腔内に還納後、約3横指大の食道裂孔ヘルニア門を認めた



図 3c

ヘルニア門を縫合閉鎖した。

ならびに可動性が良好であったことが一因であったとも論じている³⁾。一方で Benjamin らは BMI が高く腹腔内脂肪が多く、腹腔内圧が上昇すると横隔膜ヘルニアのリスクになると述べており¹²⁾、一定した見解は得られていない。さらに近年の報告では、食道癌の手術が鏡視下で行われることが増加しており、腹腔内での癒着、とくに胃管と横隔膜との癒着が不十分であることが原因の一つとして論じられている^{4,6,9,11)}。

本症例は初回手術時から4年9ヶ月経過しており晩期発症例といえる。他院の手術記録によれば手術操作で食道裂孔を切開し開大されており、食道裂孔の縫縮や胃管の固定は行われていなかった。初回手術時の操作、鏡視下手術により癒着が少なかったことなどが発症の原因になったと思われる。

医学中央雑誌で「食道癌術後」「食道裂孔ヘルニア or 横隔膜ヘルニア」をキーワードとして、検索期間を指定せず、会議録を除外して検索した結果、食道癌術後の食道裂孔ヘルニア報告例は本邦では1986年の報告以来2017年6月まで自験例を含め27例が報告されている^{1-11, 13-23)} (表1)。食道癌の術式としては、開腹開胸が11/27

例(40.7%)と最も多く、次いで鏡視下の8/11例(29.6%)であった。再建経路は、後縦隔経路が23/27例(85.1%)と最多であった。発症時期としては、食道癌手術後数ヶ月以降に起こる晩期が18/27例(66.7%)、術後1~2週間以内に起こる早期が9/27例(15.8%)と晩期が多い。脱出部位としては、18/27例(88.9%)と左胸腔内が多であった。腸管壊死を合併する割合は、11/27例(40.7%)であり、そのうち3/11例(27.3%)が穿孔しており、1/11例(9.1%)が死亡に至った。手術は本症例以外すべて経腹的になされており、開腹術が22/27例(88%)、腹腔鏡下手術は3/27例であった(表1)。経胸的なアプローチは初めての報告である。

本症例では術前腹部造影CTにて腸管の血流障害が否定されたこと、腹腔内の癒着による手術操作困難が否定できないこと、良好な視野が期待できることから左開胸によるアプローチを試みた。開胸にて直視下に脱出臓器を確認でき、それらを腹腔内に用手還納した後は左肺を避けて術野を展開すると、術野を妨げる他の臓器が存在しないため、ヘルニア門が良好に視認でき縫合閉鎖によるヘルニア修復が容易に可能であった。経胸的なアプローチは本症例が初報告であるが、腸管壊死のない症例ではヘルニア修復に関しては経胸的なアプローチも有効な選択肢と考えられる。

Matthews²⁴⁾ らは、食道癌術後に横隔膜ヘルニアを合併する割合は、右開胸開腹食道切除後の1.8%、右開胸+腹腔鏡下食道切除後の10.4%、胸腔鏡腹腔鏡下食道切除後の6.8%であり、低侵襲手術でより割合が高いと報告している。本邦の胸腔鏡下または腹腔鏡下食道癌手術は、2010年

表 1.

報告年	報告者	年齢	性別	占拠部位 (Stage)	術式	再建	発症時期	主訴	脱出部位	内容	腸管瘻死	ヘルニア術式
1986	鳥ら ¹⁾	70	男	胸部上部/頸部 (IV)	door-open 食道全摘	胃管/後縦隔経路	1年6か月	腹痛, 嘔吐	食道裂孔/左胸腔	小腸	あり (穿孔)	開腹, 縫合閉鎖
1993	劉ら ⁷⁾	48	男	胸部中部	食道放去術 I	胃管/後縦隔経路	6か月	腹痛, 嘔気	食道裂孔/左胸腔	小腸, 横行結腸	なし	開腹, 縫合閉鎖
1999	古永ら ⁸⁾	62	男	記載なし	食道放去術	記載なし	1年3か月	腹痛, 嘔吐	食道裂孔/左胸腔	小腸, 横行結腸	なし	開腹, メッシュ
2002	平松ら ¹³⁾	61	男	胸部中上部	右開胸開腹食道亜全摘 II	胃管/後縦隔経路	1年1か月	腹痛, 嘔気	食道裂孔/左胸腔	横行結腸	なし	開腹, 縫合閉鎖+メッシュ
2002	猪瀬ら ¹⁴⁾	75	女	胸部中部	右開胸開腹食道亜全摘	胃管/後縦隔経路	3日	呼吸苦	縦隔	横行結腸	なし	開腹, 縫合閉鎖+メッシュ
2005	高橋ら ⁹⁾	64	男	胸部中上部	食道放去術	胃管/後縦隔経路	8日	腹痛	食道裂孔/左胸腔	小腸	あり	記載なし
2007	矢部ら ⁶⁾	68	女	胸部	HALS+CLT 胸部食道全摘	胃管/後縦隔経路	7日	酸素化不良	食道裂孔/左胸腔	横行結腸	なし	開腹, 縫合閉鎖 (吸収糸)
2008	勝原ら ¹⁵⁾	62	男	胸部	右開胸開腹食道亜全摘	胃管/後縦隔経路	1年	腹痛, 嘔吐	食道裂孔/左胸腔	横行結腸	あり (穿孔)	記載なし
2009	鈴木ら ⁸⁾	69	男	胸部下部 (IVa)	胸腔鏡下食道亜全摘	胸骨後/胃管	7か月	腹痛	食道裂孔/左胸腔	小腸	あり	開腹, 縫合閉鎖
2010	加勢田ら ⁴⁾	52	男	胸部中部 (II)	胸腔鏡下食道亜全摘	胸骨後/胃管	1年7か月	腹痛	食道裂孔/左胸腔	小腸, 横行結腸	なし	開腹, 縫合閉鎖 (非吸収糸)
2010	Daikoら ⁶⁾	76	女	記載なし	開胸開腹食道亜全摘	胃管/後縦隔経路	27日	腹痛, 嘔気	左胸腔	小腸	なし	開腹, 縫合閉鎖
2010	Daikoら ¹⁶⁾	78	男	胸部	経裂孔の食道切除	胸骨後/胃管	4日	腹痛, 嘔気	左胸腔	小腸, 横行結腸	なし	開腹, 縫合閉鎖
2011	熊野ら ¹⁰⁾	75	男	胸部中下部 (II)	胸腔鏡下食道切除+腹腔鏡下胃管作製	胃管/後縦隔経路	1年3か月	腹痛, 嘔吐	食道裂孔/左胸腔	小腸	あり	腹腔鏡, 縫合閉鎖 (吸収糸)
2011	桜庭ら ²⁾	75	男	胸部中上部 (III)	右開胸開腹食道全摘	胃管/後縦隔経路	1日	呼吸苦	食道裂孔/左胸腔	横行結腸	なし	開腹, 縫合閉鎖
2011	桜庭ら ²⁾	44	男	胸部中下部 (II)	右開胸開腹食道全摘	胃管/後縦隔経路	1日	なし	食道裂孔/左胸腔	横行結腸	なし	開腹, 縫合閉鎖
2012	内ら ¹¹⁾	60	男	胸部下部 (III)	胸腔鏡下食道切除+腹腔鏡下胃管作製	胃管/後縦隔経路	10日	腹部膨満	食道裂孔/左胸腔	小腸	あり	腹腔鏡, 縫合閉鎖
2013	瀬井ら ³⁾	79	男	腹部 (IA)	右開胸食道亜全摘+腹腔鏡下胃管作製	胃管/後縦隔経路	1年	腹痛	食道裂孔/左胸腔	横行結腸, 小腸	あり	開腹, 縫合閉鎖 (非吸収糸)
2013	石田ら ¹⁷⁾	71	男	胸部中部 (IVa)	右開胸開腹食道亜全摘	胃管/後縦隔経路	8か月	嘔気, 嘔吐	食道裂孔/左胸腔	小腸	あり	開腹, 縫合 (吸収糸)
2013	再発 ¹⁷⁾						1年3か月	嘔気	食道裂孔/左胸腔	横行結腸	なし	開腹, 縫合 (非吸収糸)
2016	松村ら ¹⁸⁾	72	男	胸部下部 (II)	右開胸開腹食道亜全摘	胃管/後縦隔経路	2か月	心窩部痛	食道裂孔/左胸腔	小腸	なし	開腹, 縫合
2016	松村ら ¹⁸⁾	80	男	胸部下部 (II)	右開胸開腹食道亜全摘	胃管/後縦隔経路	7か月	上腹部痛	食道裂孔/左胸腔	横行結腸	なし	開腹, 縫合
2016	石井ら ¹⁹⁾	79	男	胸部中部 (II)	胸腔鏡・腹腔鏡下食道亜全摘	胃管/後縦隔経路	6か月	腹痛, 嘔吐	食道裂孔/縦隔	回腸	あり	開腹, 縫合
2016	村田ら ²⁰⁾	62	男	胸部下部/腹部 (III)	右開胸開腹食道亜全摘	胃管/後縦隔経路	7日	なし	食道裂孔/左胸腔	横行結腸	なし	腹腔鏡, 縫合閉鎖 (吸収糸), メッシュ
2016	山本ら ²¹⁾	73	男	胸部中下部 (III)	右開胸開腹食道亜全摘	胃管/後縦隔経路	3年	上腹部痛, 発熱	食道裂孔/左胸腔	横行結腸	あり (穿孔)	開腹, 縫合閉鎖
2017	松本ら ²²⁾	73	男	胸部中部 (II)	経裂孔の鏡視下食道亜全摘	胃管/胸骨後経路	1年	倦怠感, 腹痛	食道裂孔/右胸腔・縦隔	横行結腸	あり	開腹, 縫合閉鎖
2017	長山ら ²³⁾	73	男	記載なし	胸腔鏡腹腔鏡下食道亜全摘	胃管/後縦隔経路	35か月	下腹部痛, 嘔吐	食道裂孔/左胸腔	横行結腸	なし	開腹, 縫合, 大網被覆
2017	自験例	73	男	胸部上部	胸腔鏡下食道亜全摘	胃管/後縦隔経路	4年9か月	腹痛, 嘔吐	食道裂孔/左胸腔	小腸, 横行結腸	なし	開胸, 縫合閉鎖

に約 1200 例, 2014 年には約 2800 例と増加傾向にある²⁵⁾. また食道癌術後の食道裂孔ヘルニアの報告例もそれと歩調を合わせるように 2010 年以降増加傾向にあり (表 1), 鏡視下手術後の癒着の少なさが食道癌術後の食道裂孔ヘルニアの発症増加に寄与していることが窺える. 症例数の蓄積がまだ十分にはなされはいるが, 近年の報告例増加に伴い今後, 術後の長期成績や術式の確立がなされることが期待される.

結 語

今回われわれは食道癌術後の食道裂孔ヘルニアを経験した. 脱出腸管に血流障害は認めず, 左開胸による経胸的アプローチによりヘルニア整復ならびにヘルニア門の縫合閉鎖を良好な視野のもと施行することができた. 本邦初の経胸的アプローチによる食道癌術後食道裂孔ヘルニア修復は有効な術式の一つと考えられた.

利益相反 開示すべき利益相反はありません.

文 献

- 1) 島 伸吾, 米川 甫, 吉住 豊, 他. 食道癌術後食道裂孔に後縦隔経路に挙上した胃管側方から小腸が陥入した 1 例. 消外 1986 ; **9** : 1536-1539
- 2) 桜庭茂樹, 芹田良平, 羽鳥英樹, 他. 食道癌術後に発症した食道裂孔ヘルニアの 2 例. 日集中医誌 2011 ; **18** : 265-266
- 3) 瀧井麻美子, 大坪雅一, 久保尚士, 他. 食道癌術後の食道裂孔ヘルニアにより絞扼性イレウスをきたした 1 例. 日腹部救急医学会誌 2013 ; **33** : 1027-1030
- 4) 加勢田馨, 出江洋介, 加藤 剛, 他. 食道癌術後の横隔膜ヘルニアによりイレウスをきたした 1 例. 日臨外会誌 2010 ; **71** : 1754-1758
- 5) 高橋修平, 中村哲郎, 山口真彦, 他. 食道癌術後に横隔膜裂孔ヘルニアを発症した 1 例. 手術 2005 ; **59** : 545-547
- 6) 矢部三男, 鈴木 裕, 川崎成郎, 他. 食道癌術後早期に生じた横隔膜ヘルニアの 1 例. 手術 2007 ; **61** : 363-367
- 7) 劉 中誠, 吉川正人, 中田俊則, 他. 食道癌に対する非開胸食道拔去法・後縦隔経路再建術後にみられた食道裂孔ヘルニアの 1 例. 医療 1993 ; **47** : 785-789
- 8) 古永晃彦, 中山富太, 藤井康宏, 他. 食道拔去術後にイレウスを来たした横隔膜ヘルニアの 1 例. 日臨外会誌 1999 ; **60** : 79-81
- 9) 鈴木友宜, 西蔭徹郎, 永井 鑑, 他. 食道癌術後早期に生じた横隔膜ヘルニアの 1 例. 手術 2007 ; **61** : 363-367
- 10) 熊野健二郎, 浅海信也, 山下哲正, 他. 食道癌術後に横隔膜嵌頓による絞扼性イレウスを発症し, 腹腔鏡下に修復しえた 1 例. 手術 2011 ; **65** : 405-408
- 11) 内玲往那, 柴崎暎仁, 尾形 章, 他. 胸腔鏡化食道亜全摘術後に発症した横隔膜ヘルニアの 1 例. 手術 2012 ; **66** : 1303-1307
- 12) Benjamin G, Ashfaq A, Chang YH, et al. Diaphragmatic hernia post-minimally invasive esophagectomy: a discussion and review of literature. Hernia 2015 ; **19** : 635-643.
- 13) 平松昌子, 藤田能久, 左古昌蔵, 他. 食道裂孔くり抜き法併用による食道癌根治術後に発生した横隔膜ヘルニアの 1 例. 手術 2002 ; **56** : 122-126
- 14) Inose S, Naritaka Y, Ogawa K, et al. Diaphragmatic hernia following thoracoabdominal esophagectomy: a case report. 東女医大誌 2002 ; **72** : 225-229
- 15) 勝原和博, 高野信二, 上田重春, 他. 胸腔内で大腸穿孔をきたした横隔膜ヘルニアの 1 例. 日臨外会誌 2008 ; **69** : 2518-2522
- 16) Daiko H, Nishimura M, Hayashi R, et al. Diaphragmatic Herniation after esophagectomy for Carcinoma of the esophagus: a report of two Cases. Esophagus 2010 ; **7** : 169-172
- 17) 石田裕嵩, 横山成邦, 大友浩志, 他. 術後横隔膜ヘルニアによりイレウスを繰り返した食道癌の 1 例. 日臨外会誌 2013 ; **74** : 2123-2127
- 18) 松村卓樹, 宮地正彦, 斎藤卓也, 他. 食道癌術後の横隔膜ヘルニアの 2 例. 日臨外会誌 2016 ; **77**, 1389-1394
- 19) 石井 亘, 飯塚亮二. 内視鏡下食道癌術後の後縦隔経路に内ヘルニアをきたした 1 例. 日臨外会誌 2016 ; **77**, 1631-1634
- 20) 村田一平, 我松將貴, 川上英之, 他. 腹腔鏡修復術を施行した食道癌術後早期発症食道裂孔ヘルニアの 1 例. 日臨外会誌 2016 ; **77**, 1951-1956
- 21) 山本 敦, 長嶺弘太郎, 佐藤 渉, 他. 胸腔内で結腸穿孔をきたした食道癌術後横隔膜ヘルニア嵌頓の 1 例. 日臨外会誌 2016 ; **77**, 2701-2705
- 22) 松本辰也, 小西博貴, 塩崎 敦, 他. 食道癌に他する食道亜全摘・胸骨後経路再建後の食道裂孔ヘルニア嵌頓の 1 例. 日臨外会誌 2017 ; **78**, 682-686
- 23) 長山裕之, 石井 博, 高瀬健一郎, 他. 食道癌術後 35 カ月で発症した横隔膜ヘルニアの 1 例. 日臨

- 外会誌 2017 ; 78, 1272-12
- 24) Matthews J, Bhanderi S, Mitchell H, et al. Diaphragmatic herniation following esophagogastric resectional surgery: an increasing problem with minimally invasive techniques?: Post-operative diaphragmatic hernias. Surg Endosc 2016 ; 30 : 5419-5427
- 25) Masuda M, Okumura M, Doki Y, et al. Thoracic and cardiovascular surgery in Japan during 2014 : Annual report by The Japanese Association for Thoracic Surgery. Gen Thorac Cardiovasc Surg. 2016 ; 64 : 665-697

A case of postoperative hiatal hernia after esophagectomy repaired via the transthoracic approach.

Department of Surgery, Japanese Red Cross Kyoto Daini Hospital
Rie Kondo, Yoshitaka Nakamura, Nobuyuki Watanabe,
Yutaka Kondo, Kazuhito Ujiie, Yukihiisa Nisimura,
Momoko Todo, Kiyoto Atsuji, Akihiro Yamaguchi,
Naoki Kakihara, Osamu Ikawa, Hiroki Taniguchi

Abstract

A 76-year-old man had undergone thoracoscopic esophagectomy for esophageal cancer with laparoscopic gastric tube reconstruction via the posterior mediastinum 5 years earlier at another hospital. He consulted with a local doctor with a chief complaint of epigastric pain, and was referred to our hospital for further investigation. Abdominal contrast-enhanced computed tomography (CT) revealed protrusion of the intestinal tract into the left thoracic cavity, suggesting esophageal hiatal hernia. An emergency operation was undertaken. When left thoracotomy was performed, the small intestine and the transverse colon were incarcerated, but no ischemic changes were obvious. The incarcerated bowel was able to be easily repositioned in the abdominal cavity. A diaphragmatic defect was found at the hiatus, and direct closure of the hernia gate was performed. The postoperative course was uneventful, and he was discharged on the 10th postoperative day. A total of 26 cases of esophageal hiatal hernia after esophagectomy have been reported in Japan. A transabdominal approach for hernia repair was selected for all cases. To our knowledge, this is the first report of the successful repair of a hiatal hernia after esophagectomy via transthoracic approach.

Key words : esophagectomy, esophageal hiatal hernia, bowel obstruction, thoracotomy, transthoracic.