

## 異所性妊娠に対しての卵管温存手術後に腹腔内出血を来とし 再手術を施行した PEP (persistent ectopic pregnancy) の 1 例

上里 忠和、金城 唯、苅部 誠子  
大城 美哉、稲嶺 盛彦、吉秋 研

**要旨：**症例は38歳未産の女性。他院で不妊治療後に妊娠し異所性妊娠が疑われたため当科へ紹介となり腹腔鏡下手術を施行した。術中所見は左卵管采に血塊が付着し腹腔内出血はごく少量であった。妊娠部位を摘出し術後4日目に退院した。術前hCG値は5465mIU/ml、術後4日目に551mIU/ml、術後10日目に359mIU/mlと低下していたが術後16日目に腹痛を伴う腹腔内出血を認め入院した。全身状態は安定していたが徐々に貧血の進行を認めるため入院2日後に再度腹腔鏡手術を行い、左卵管切除を施行した。再手術後3日目にhCG値は13mIU/ml、再手術後11日目には<2 mIU/mlとなった。

**Key Words：**異所性妊娠、卵管保存手術、persistent ectopic pregnancy

### 【諸言】

異所性妊娠は経膈超音波検査の精度の向上により、より早期で診断が可能となった。

全身状態が安定していれば卵管妊娠に対して卵管温存術を行うことがしばしばある。卵管温存術を行ったあとにPEP (persistent ectopic pregnancy) が問題になる場合がある。今回、卵管温存術を施行したあと、PEPによる腹腔内出血により再手術を要した症例を経験したので文献的考察を加えて報告する。

### 【症例】

39歳 2G0P

<既往歴>アトピー性皮膚炎

<妊娠歴>自然流産1回

<現病歴>

他院にて不妊症のためAIH (artificial insemination with husband's semen) を行い妊娠した。最終月経から妊娠7週4日に前医受診したところ子宮内に胎嚢を認めず、血清hCG値が3136mIU/mlであったため異所性妊娠を疑われ当科紹介受診となった。

初診時身体所見で腹部は軟、圧痛はなかった。血液検査結果はWBC 5900/ $\mu$ l、Hb 12.9g/dl、Plt  $20 \times 10^4$ / $\mu$ l、血性hCG 5465 mIU/mlであった。経膈超音波検査では子宮内に胎嚢は認めず、左卵巢近傍に約2cmのmassを認めた。明らかな胎芽や心拍は認めず子宮周囲にecho free spaceは認めなかった。異所性妊娠(左卵管妊娠疑い)と診断し入院後に腹腔鏡下手術を行った。腹腔内出血はごく少量であり左卵管采に付着した血塊(図1)を摘出し

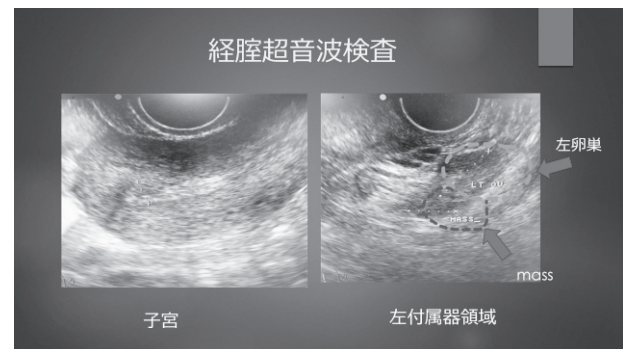


図1 経膈超音波検査

たところ肉眼的に絨毛を確認した。左卵管采に付着部位から出血はほぼなく手術を終了した。病理組織検査で絨毛を認め悪性所見はなかった。術後4日目に退院し、退院時には左付属器領域に若干の

echo free spaceを認めていた。血清 hCG 値は術後 4 日目に 551mIU/ml、術後 10 日目に 359mIU/ml と低下しており左付属器領域の echo free space も消失していた。術後 16 日目に腹痛を認め受診したところ経膈超音波検査では左卵巣周囲に血塊と思われる mass を認め妊娠部位の再出血と考えられ入院となった。再入院時身体所見は BT 36.0℃、血圧 100/60mmHg、pulse 60 回 / 分、SpO<sub>2</sub> 98% であった。血液検査では WBC 7300/ $\mu$ l、Hb 10.9 g/dl、Plt  $27 \times 10^4$ / $\mu$ l、血清 hCG 160mIU/ml であった。入院翌日の Hb 9.8 g/dl、入院 2 日後には Hb 9.0 g/dl と低下した。腹痛は自制内であったものの徐々に貧血の進行を認めるため再度、腹腔鏡下手術を施行した。腹腔内には約 400ml の凝血塊を含む腹腔内出血を認めた (図 2)。左卵管には明らかな腫大は認めず、卵管采から oozing を認めた (図 3)。左卵管切除を行い、手術を終了した。病理組織検査では卵管采の一部に脱落膜様変化が見られ、その近傍の凝血塊中に数個の絨毛を認めた。術後 3 日目の血清 hCG 値は 13mIU/ml であった。術後 4 日目に退院し、術後 11 日目には血清 hCG 値は < 2 mIU/ml となった (図 4)。

#### 【考察】

当院での卵管温存術は日本産科婦人科内視鏡学会ガイドライン<sup>1)</sup>で提示された項目 (①挙児希望がある、②病巣の大きさが 5 cm 未満、③血清 hCG 値 10000IU/L 以下、④初回卵管妊娠、⑤胎児心拍のないもの、⑥未破裂卵管) に準じて行っている。また、卵管峡部妊娠は基本的に全例卵管切除を行っている。当院で過去 5 年間に入院加療を要した異所性妊娠の症例は 39 例であり待機療法を行った 2 例を除く 37 例に手術を施行している。卵管温存術を施行した症例は 16 例であった (表 1)。PEP 症例は本症例を含めて 2 例 (PEP 発症率 12.5%) であった。PEP の 2 例は再手術を行い、卵管を切除している。腹腔鏡下卵管保存術後の PEP の発症率は 3 ~ 20%<sup>2)</sup> とされ施設間で開きがある。当院での PEP 発症率は極端に多いものではないと考えられる。

PEP が起こりやすい妊娠部位は卵管峡部 > 卵管

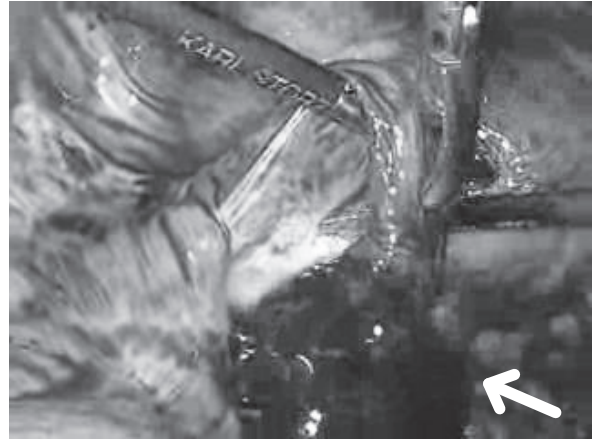


図 2 術中所見 (初回手術)

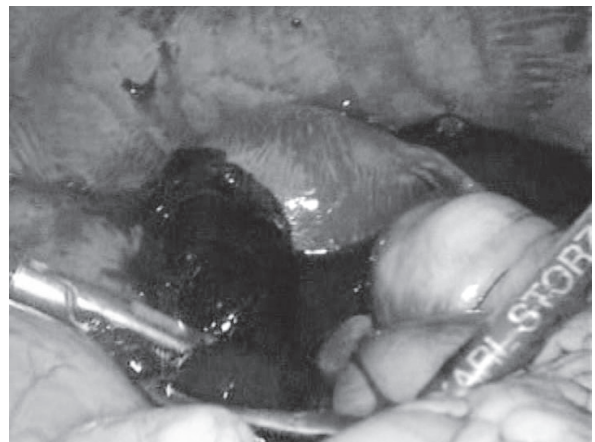

図 3 術中所見 (再手術)

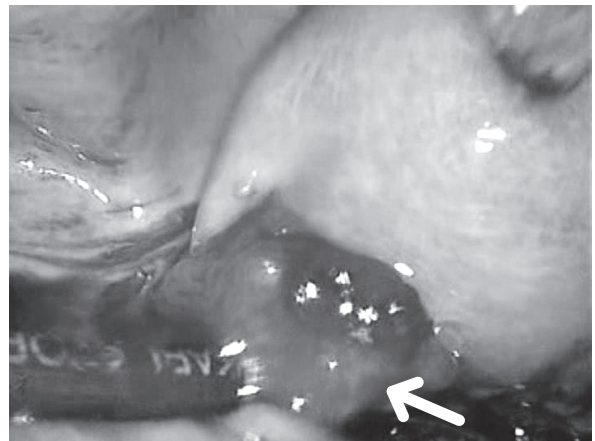


図 4 術中所見 (再手術)  
左卵管采から oozing を認める

采 > 卵管膨大部としている報告<sup>3)</sup> もあれば妊娠部位に関わりはないとする報告<sup>4)</sup> もある。当院での PEP 2 例は卵管采部 1 例、卵管膨大部 1 例であった。卵管采は出血しやすく鉗子での操作によって出血多量となる場合もあるため十分に妊娠部位を摘出でき

表 1 当院での卵管保存術 16例

	妊娠部位		術式	術前 hCG (mIU)	術後 3 日目 hCG (mIU)	hCG 低下率 (%) ※	PEP
症例 1	膨大部	腹腔鏡	線状切開	1386	279	79	—
症例 2	膨大部	腹腔鏡	線状切開	11919	1195	89	—
症例 3	膨大部	腹腔鏡	線状切開	427	127	70	—
症例 4	膨大部	開腹	線状切開	655	10	98	—
症例 5	膨大部	腹腔鏡	線状切開	2607	214	91	—
症例 6	膨大部	腹腔鏡	線状切開	19794	3087	84	—
症例 7	膨大部	腹腔鏡	線状切開	10602	982	90	—
症例 8	膨大部	腹腔鏡	線状切開	3050	356	88	—
症例 9	膨大部	腹腔鏡	線状切開	389	75	80	—
症例 10	膨大部	腹腔鏡	線状切開	721	213	70	—
症例 11	膨大部	腹腔鏡	線状切開	3006	205	93	—
症例 12	膨大部	腹腔鏡	線状切開	3672	605	83	—
症例 13	采部	腹腔鏡	妊娠部位摘出	660	109	83	—
症例 14	膨大部 (采部寄り)	腹腔鏡	妊娠部位摘出	3871	494	87	+
症例 15	采部	腹腔鏡	妊娠部位摘出	5465	551	89	+
症例 16	采部	腹腔鏡	妊娠部位摘出	3233	1379	57	—

※ hCG 低下率：(1 - 術後 3 日目の hCG 値 / 術前 hCG 値) × 100

ていない可能性がある。PEPによる腹腔内出血を避けるためにはあらかじめ妊娠部位の摘出のみではなく付着していた部分を焼灼することが有用かもしれない。卵管を焼灼することは妊孕性の低下につながる恐れはあるため最低限に留めるものの再出血は予防しなければならない。他に PEPを予防する方法としては Methotrexate (MTX) を投与する報告が散見される。Jacekら<sup>5)</sup>は卵管温存術を施行した116人を対象に術後24時間以内に MTXを 1 mg/kg 全身投与した群 (54人) とコントロール群 (62

人) を比較している。コントロール群の PEP発生率が14.5%であったのに対してMTX投与群は1.9%と低下していた。Akira<sup>6)</sup>らも卵管温存術の際に卵管壁に MTX50mgを局注した結果、投与した群に PEPの発生はなかったものの投与しなかったコントロール群では17.5%に PEPを認めたと報告している。MTXの使用による副作用については Jacekら<sup>5)</sup>は軽微な胃腸障害を数例に認めたのみとしており、Akira<sup>6)</sup>らは副作用を認めなかったとしている。

卵管温存術後の血清 hCG 値の推移のなかでいつ PEPと診断すべきか明確な定義はない。また、血清 hCG 値が遷延しながらも緩やかに低下し再上昇することなく基準値以下となる場合もある。治療が必要なのは血清 hCG 値が再上昇する場合と血清 hCG 値に関わらず再出血によって疼痛を認める場合と考える。当院で経験した PEPの 2 症例は血清 hCG 値の再上昇は認めなかったものの本症例では術後16日目に出血し、もう1例では術後14日目に再出血を来した。本症例は初回手術時に卵管采に付

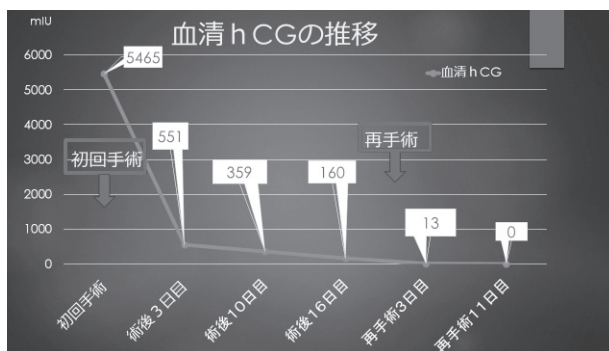


図 5 血清 hCG 値の推移

着していた血塊を摘出しその中に絨毛を認めており卵管采に残存した絨毛組織はごくわずかだったと考える。もう1例においては膨大部妊娠ではあったが卵管采に近い部位に妊娠しており初回手術時には卵管開口部側から絨毛を摘出した。当院で卵管温存術を施行した16例中、卵管線状切開を施行した卵管膨大部妊娠の13例はPEPを認めておらずこれらの妊娠部位は卵管采から離れていた。卵管采部妊娠、または卵管膨大部でも卵管采に近い部位での妊娠では、妊娠部分が卵管からほとんど出ていることが多く、容易に摘出されるものの卵管の着床部分には絨毛組織が残存しPEPが発生するリスクがある。当院での卵管采部妊娠の3例のうち1例ではPEPはなかったが術前と術後3日目での血清hCG値の低下率は57%と低かった(表1)。卵管采に近い膨大部妊娠であっても卵管線状切開を行い卵管の近位側に取り残しがないよう摘出するのが良いかもしれない。

早期にPEPを診断することが可能か、いくつかの報告がある。Spandorfer<sup>7)</sup>らは卵管線状切開後の症例で、術後1日目の血清hCG値の低下率が術前の値より50%未満の症例にPEPがみられ、77%以上低下した場合にPEPは認めなかったとしている。浜口ら<sup>8)</sup>は卵管温存術後1、2日目の血中hCG値と術前の値の比からROC曲線を作成しPEP発症を予測すべくカットオフ値を求めたところカットオフ値は0.509(AUC:0.744、感度:66.7%、特異度:79.3%)であったとしている。当科では術後3~4日目のみhCG値を計測していたが今後は術後1日目のhCG値も測定した上でPEPのリスクが高いと考えられる症例はMTX投与を考慮すべきであると考えられた。

#### 【まとめ】

卵管温存術後のPEPによる再出血の可能性を低くするためには手術による絨毛組織の取り残しがないように卵管采部妊娠では着床部位の焼灼を行う、卵管開口部に絨毛が確認できる卵管膨大部妊娠でも必要に応じて卵管切開を行い妊娠部位を十分に摘出すること、さらには予防的なMTX投与を併用する

ことが必要と考えられる。

#### 【文献】

- 1) 日本産科婦人科内視鏡学会編. 産婦人科内視鏡手術ガイドライン2013年版. 金原出版. 東京, 2013
- 2) Yao M, Tulandi T: Current status of surgical and nonsurgical management of ectopic pregnancy. *Fertil Steril*, 67:421-433,1997
- 3) Kayatas S, Demirci O, Kumuru P, et al: Predictive factors for failure of salpingostomy in ectopic pregnancy. *J Obstet Gynaecol Res*, Feb;40(2):453-458,2014
- 4) Fujishita A, Khan KN, Kitajima M, et al: Re-evaluation of the indication for and limitation of laparoscopic saipingotomy for tubal pregnancy. *Eur J Obstet Gynecol Report Biol*, 137:210-216,2008
- 5) Graczykowski JW, Mishell DR Jr: Methotrexate prophylaxis for persistent pctopic pregnancy after conservative treatment by salpingostomy. *Obstet Gynecol*, 89(1):118-122,1997
- 6) Akira S, Negishi Y, Abe T, et al: Prophylactic intratubal injection of methotrexate after liner salpingostomy for prevention of persistent ectopic pregnancy. *J.Obstet Gynaecol.Res*, 34(5):885-889,2008
- 7) Spandofer SD, Sawin SW, Benjamin I, et al: Postoperative day1 serum human chorionic gonadotropin level as a predictor of persistent ectopic pregnancy after conservative surgical management. *Fertil Steril*, 68(3):430-434,1997
- 8) 浜口大輔、藤下 晃、川野通晴他: 腹腔鏡下卵管保存術後のPEP(persistent ectopic pregnancy)早期診断に関する検討. *日産婦内視鏡学会誌*, 30:367-373, 2015