原著

当院で経験した卵管間質部妊娠５症例

河北　貴子　　別宮　史朗　　柴田　真紀　　米谷　直人
牛越賢治郎　　名護　可容　　猪野　博保

徳島赤十字病院　産婦人科

要　旨

卵管間質部妊娠は全卵管妊娠の約２～2.5％と比較的稀な疾患である．しかし，破裂した際には著明な出血を引き起こし，時には生命をも脅かすことがある．以前は開腹手術が主流であったが，近年腹腔鏡手術や薬物療法の報告も増加している．当院では，５年間で５例の卵管間質部妊娠症例があり，２例は開腹手術，最近の３例は腹腔鏡手術を施行した．開腹手術の１例は術後妊娠し，帝王切開による分娩も経験した．当院での卵管間質部妊娠は異所性妊娠全体の約10％と頻度はやや多めであった．また，破裂時の腹腔内出血量は1,500ml 以上と他の異所性妊娠と比較し多量であったが開腹手術，腹腔鏡手術において術中出血量，手術時間に差は認められなかった．間質部妊娠では早期の診断が重要であるが，破裂時でも患者の状態が良く回収式自己血輸血を含む迅速な輸血準備を行なうことによって腹腔鏡下手術も治療法の第一選択になりうると考えられた．

キーワード：異所性妊娠，卵管間質部妊娠，腹腔鏡下手術

はじめに

卵管間質部は子宮筋層を横断する卵管部分である．卵管間質部妊娠は全卵管妊娠の２～2.5％と比較的稀な疾患である．しかし，近年の生殖補助医療技術の進歩や性感染症の増加に伴い頻度は増加傾向である．また卵管間質部妊娠は，破裂した際には著明な出血を引き起こし，時には生命をも脅かすことがある．以前は開腹手術が主流であったが，近年腹腔鏡手術や薬物療法の報告も増加している．

当院では５年間に５例の卵管間質部妊娠症例を経験したので報告する．

症例１　33歳
妊娠歴：２経妊２経産
既往歴：31歳　中等度異形成にて子宮頚部円錐切除
現病歴：最終月経より妊娠５週に前医受診した．子宮内に胎嚢は認めず１週間後の外来受診を指示されていた．妊娠６週に腹痛を認め当院救急搬送された．子宮内に胎嚢は認めず，腹腔内にエコーフリースペースを認め，異所性妊娠による腹腔内出血が疑われ当院紹介となった．
手術所見：腹腔内には多量の血液が貯留していた．右卵管間質部が腫大し，同部位より動脈性の出血を認めた．出血量が多く腹腔鏡手術は困難であると判断し，開腹手術に変更した．右卵管間質部にピトレッシン[R]を局注後，楔状切除し絨毛を除去し＃２-０バイクリルにて２層縫合施行した．縫合部位にはセプラフィルムを貼付し手術を終了した．

手術時間としては１時間55分，腹腔内出血量は1,600g，術中出血量は少量であった．

35歳時に自然妊娠し当院受診された．円錐切除の既往があり，頚管長が短いため妊娠13週にシロッカー手術を施行した以外は妊娠経過に異常は認めなかった．卵管間質部妊娠術後であるため38週で帝王切開を予定していたが，37週で陣痛発来し緊急帝王切開となり，3,174g の女児をアプガースコア８（１分）/９（５分）で娩出した．腹腔内に癒着は認めず，子宮の変形も認められなかった．右卵管間質部の菲薄化も認められなかった．

症例２　35歳
妊娠歴：２経妊２経産
既往歴：35歳　糖尿病
現病歴：最終月経より妊娠５週２日に妊娠反応陽性のため当院受診，子宮内に胎嚢は確認できなかった．妊

娠６週４日に突然の下腹部痛にて当院受診，このときも子宮内に明らかな胎嚢は認めなかった．尿中 HCG は32,000IU/L まで上昇していた．経腟超音波検査では子宮右側にエコーフリースペースを認め，ダグラス窩穿刺を施行したところ非凝固性の血液を吸引した．異所性妊娠の腹腔内出血と診断し同日緊急手術を施行した．

手術所見：肝下面に至るまで多量の腹腔内出血を認めた．右卵管間質部が腫大しており絨毛の一部が卵管外に脱出していた．卵管間質部にピトレッシン[R]を局注後，楔状切除し絨毛を除去し＃２-０バイクリルにて２層縫合施行した．縫合部位にはセプラフィルムを貼付し手術を終了した．手術時間：１時間30分，腹腔内出血量は2,000ml，術中の出血は少量であった．

症例３　39歳

妊娠歴：０経妊０経産

既往歴：特記すべきことなし

現病歴：最終月経より６週１日に市販の妊娠検査薬陽性のため前医受診．子宮内に胎嚢は認められなかったが外来にて経過観察をしていた．妊娠７週６日に再診するも子宮内に胎嚢は認めず異所性妊娠疑いにて当院紹介となった．来院時，尿 HCG 2,000IU/L のため入院にて経過を診ていた．翌日，尿中 HCG は4,000IU/L と上昇傾向があり，超音波検査で子宮内膜から離れた部位に胎嚢を認め，卵管間質部妊娠を疑い同日緊急手術を施行した．

術中所見：腹腔内出血を認めなかった．子宮付属器周囲は広範囲に膜状癒着を認めた．

右子宮卵管間質部は著明に膨隆し，表面は菲薄化し黒色に内容が透けていた．同部位にピトレッシン[R]を局注後，楔状切除施行し筋層は＃１-０バイクリルにて２層縫合を行なった．

術中所見よりクラミジア感染が疑われたが，術後のクラミジア IgA IgG は共に陰性であった．手術時間は３時間10分，腹腔内出血はなく，術中の出血量は少量であった．

症例４　35歳

妊娠歴：３経妊３経産

既往歴：特記すべきなし

現病歴：最終月経より妊娠８週０日に妊娠反応陽性のため近医受診した．子宮内に胎嚢認めず異所性妊娠の疑いにて同日当院紹介となった．

経腟超音波検査所見では子宮内膜と離れた部位に胎嚢と胎芽を認めた．また，ダグラス窩にもエコーフリースペースを認め，腹腔内出血が疑われた．

術中所見：骨盤内から肝表面に至るまで多量の腹腔内出血を認めた（図１）．右卵管間質部が膨隆し，破裂部位より動脈性の出血を認めた．また，同部位に肉眼的に絨毛組織を認め，楔状切除を施行した．挙児希望がなかったため切除部位は＃０バイクリルにて単結節１層縫合を行い，縫合部位にインターシードを貼付し終了した．手術時間は１時間18分，腹腔内出血量は1,800ml，術中の出血量は少量であった．

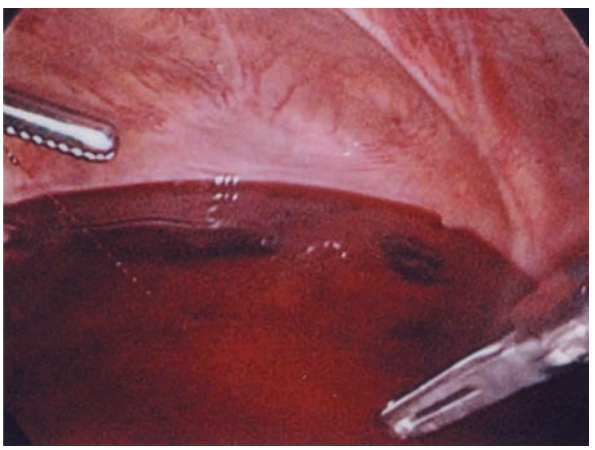

図１　破裂時の腹腔内出血

症例５　36歳

妊娠歴：１経妊１経産

既往歴：特記すべきことなし

現病歴：最終月経より妊娠４週６日不正出血にて近医受診．胎嚢は認めず血中 HCG 93.6IU/L であり外来経過観察となった．５週５日血中 HCG は855.8IU/L と上昇していたが胎嚢は認めなかった．７週０日不正出血認めたため前医にて子宮内膜掻爬施行するも，絨毛組織は確認できなかった．７週４日血中 HCG は7,054IU/L と上昇し妊娠８週０日異所性妊娠疑いにて紹介された．

経腟超音波では子宮内には胎嚢はなく，右付属器にも異常を認めなかった．右間質部に胎嚢を認め（図２，３）同日緊急手術となった．

術中所見：腹腔内に出血は認めなかった．右卵管間質部の膨隆を認めたため（図４）同部位にピトレッシン[R]を局注後，線状切開し妊卵と絨毛組織を摘出した．切

開部は＃２-０バイクリルにて２層縫合を行ない，手術を終了した．手術時間は１時間28分，腹腔内出血量はなし，術中出血量は少量であった．

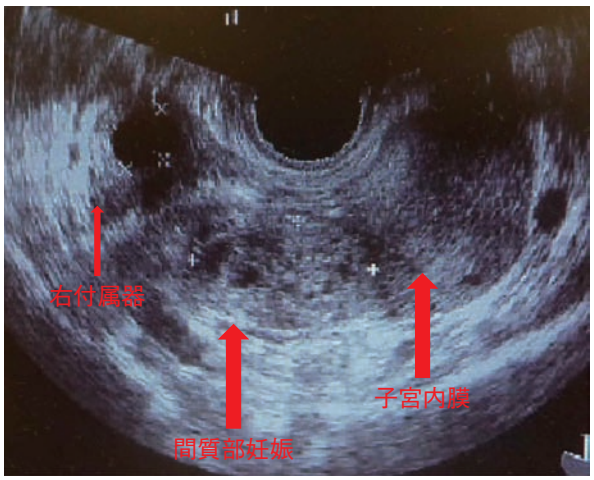

図２　子宮と付属器

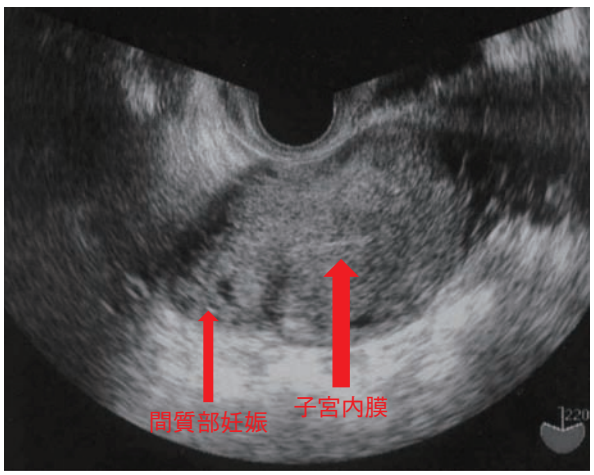

図３　子宮横断面

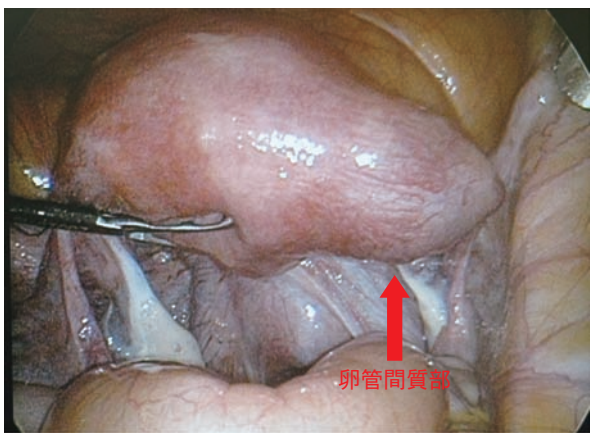

図４　術中所見

結　　果

当院５年間での卵管間質部妊娠は５症例あり，異所性妊娠の約10％を占めていた．

また，破裂時の腹腔内出血量は1,500ml 以上と多量であり，卵管・卵巣妊娠の破裂症例と比較し腹腔内出血量が多かった（図５）．ただし開腹手術，腹腔鏡下手術において術中の出血量に差は認められなかった．症例３は腹腔鏡手術を行ない，広範囲の癒着のため手術時間が３時間10分要しているが，腹腔鏡手術を施行した症例４，症例５と開腹手術との比較では手術時間に差は認められなかった．

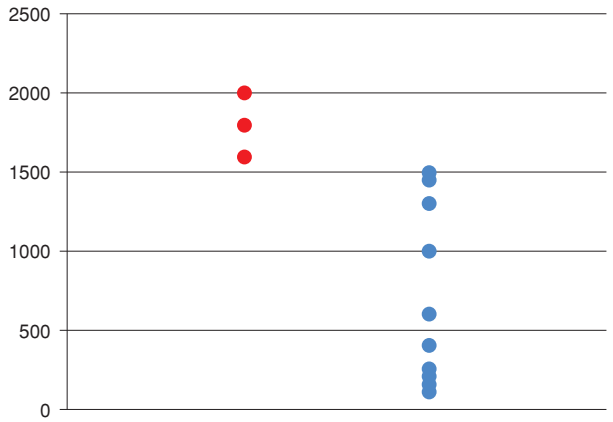

図５　間質部妊娠とその他の異所性妊娠破裂時の腹腔内出血量の比較

考　　察

当院での卵管間質部妊娠の頻度は一般的な頻度と比較し10％と高かった．生殖補助医療により頻度は増加傾向である[1]が，今回の５症例中４例は自然妊娠であり，当院は三次救急病院であるため症例が集まった可能性がある．

間質部妊娠は破裂時には子宮筋層からの動脈性の出血を引き起こし多量の腹腔内出血となるため早期診断が重要である[5),6)]．近年は超音波診断装置の画像向上に伴い早期診断が可能となってきている．今回経験した症例３と症例５は未破裂での診断が可能であった．Tulandi[7)]らの報告では①子宮内腔に胎嚢がない，②胎嚢が子宮内腔より１cm 以上離れて認められる，③胎

嚢を薄い子宮筋層が覆っている，という３つの項目を満たす場合間質部妊娠が示唆されると述べている．今回の症例においても上記３項目を満たしていた．これらを念頭に置き観察を行えば超音波検査でも未破裂のうちに診断できる可能性が高いと考えられた．

間質部妊娠の外科的治療法としては，以前は開腹による子宮角楔状切除や子宮摘出術を行なっている報告が多かった．近年，診断技術の向上に加え，診療機器の進歩により腹腔鏡下手術の報告も増加している[1),3),4)]．今回当院で経験した卵管・卵巣妊娠と間質部妊娠の破裂症例で腹腔内出血量を比較検討したが，卵巣・卵管妊娠症例での出血量は最大で1,500ml，平均745ml程度であった．一方，間質部妊娠破裂症例では腹腔内出血量が1,500ml以上であった．いずれも術中の出血量は少量であった．また，開腹手術を行なった症例１，２と腹腔鏡手術を行なった症例３，４，５の手術時間について検討した．症例４では高度癒着のため３時間10分の手術時間となっているが，この症例は未破裂であり術中出血量はごく少量であった．症例３，５の手術時間は１時間30分程度であり，開腹手術との差は認めなかった．

患者の状態が良く回収式自己血を含む迅速な輸血準備が可能であれば腹腔鏡手術も治療法の第一選択になりうると考えられた．

卵管間質部妊娠は手術時に子宮筋層に欠損ができ，特に切除部に子宮内膜腔が含まれている場合子宮破裂の起点となると考えられている[2),8)]．そのため，次回妊娠時の分娩方法については現時点でも議論されているところである．今回，開腹手術を行なった１例は術後妊娠し，安全を考慮して帝王切開による分娩を行った．帝王切開時に子宮や腹腔内を確認したが，子宮筋層の脆弱化や術後癒着は認められなかった．腹腔鏡手術後の妊娠症例に関しては報告症例も多くなく，分娩方法に関しては更なる検討が必要である．

文　献

1）鈴木　聡，添田　周，高橋秀憲，他：診断と治療の実際　間質部妊娠．臨婦産　64：1103－1107，2010

2）山本直子，廣井久彦，大須賀穣，他：腹腔鏡用超音波プローブが有用であった卵管間質部妊娠の一例．日産婦内視鏡会誌　26：374－377，2010

3）堀江清繁，片岡信彦，梶原宏貴：間質部妊娠５例．日産婦内視鏡会誌　26：96，2010

4）尾身牧子，徳嶺辰彦，奥平忠寛，他：当院での子宮外妊娠に対する手術療法の検討．日産婦内視鏡会誌　26：232，2010

5）Maliha WE, Gonella P, Degnan EJ : Ruptured interstitial pregnancy presenting as an intrauterine pregnancy by ultrasound. Ann Emerg Med　20：910－912，1991

6）The Practice Committee of the American Society for Reproductive Medicine : Medical treatment of ectopic pregnancy. Fertil Steril　90（Suppl 3）：S206－S212，2008

7）Tulandi T, Al-Jaroudi D : Interstitial pregnancy : results generated from the society of Reproductive Surgeons Registry. Obstet Gynecol　103：47－50，2004

8）Lau S, Tulandi T : Conservative medical and surgical management of interstitial ectopic pregnancy. FertilSteril　72：207－215，1999

Five cases of interstitial subdivision pregnancy

Takako KAWAKITA, Shirou BEKKU, Maki SHIBATA, Naoto YONETANI,
Kenjiro USHIGOE, Kayo MYOGO, Hiroyasu INO

Division of Obsterics and Gynecology, Tokushima Red Cross Hospital

The incidence of uterine tube interstitial subdivision pregnancy is approximately 2% to 2.5% of all tubal pregnancies and is thus a relatively rare disease. However, uterine rupture can cause significant bleeding and may sometimes be life threatening. An open surgery is usually performed, but in recent years, the number of laparoscopic surgeries and reports of medical therapy have increased. In our hospital, there were 5 cases of uterine tube interstitial subdivision pregnancy in the past 5 years; open surgery was performed in 2 cases, and in the recent 3 cases, laparoscopic surgery was implemented. One patient who underwent open surgery became pregnant and delivered by cesarean section. The frequency of uterine tube interstitial subdivision pregnancies in our hospital is approximately 10%, and the overall frequency of ectopic pregnancies is slightly higher. In addition, the amount of blood in the pelvic cavity at the time of rupture was more than 1,500 mL. However, in comparison with laparoscopic surgery for other ectopic pregnancies, intraoperative blood loss and operative time were similar. An early diagnosis is important for interstitial tubal pregnancies. It is thought that laparoscopic-guided surgery could become the first choice of treatment together with autologous blood transfusion, even in cases with uterine rupture.

Key words: ectopic pregnancy, interstitial subdivision pregnancy, laparoscopic surgery

Tokushima Red Cross Hospital Medical Journal 17: 21－25, 2012