腹腔鏡下胆嚢摘出術後トラカール刺入創への大網脱出による索状物形成に伴う絞扼性イレウスの1例

砂川理三郎　磯部　潔　貫野宏典
小林尚史　臼田亮介　中島昭人
白石　好　稲葉浩久　中山隆盛
西海孝男　森　俊治　古田凱亮

静岡赤十字病院　外科

要旨：症例は76歳男性，腹痛・腹満感を主訴に当院受診．絞扼殺性イレウスの診断で緊急手術となったが，術中所見では腹腔鏡下胆嚢摘出術後のトラカール刺入創痕への大網脱出によると思われる索状物が，小腸および上行結腸を絞扼し血流障害をきたしていた．これまで腹腔鏡下胆嚢摘出術後の稀な晩期合併症として，トラカール刺入創より生じた腹壁瘢痕ヘルニアの報告は散見されるが，いずれも臍部10 mmトラカール刺入創に生じていた．本症例では右肋骨弓下5 mmトラカール刺入創に大網が脱出したことが原因となっており，腹腔鏡手術の際のトラカール抜去や閉創，さらにドレーン抜去に際しては10 mm創だけでなく5 mm創でも十分な注意，確実な筋膜縫合が重要であると考えられた．

Key words：腹腔鏡下胆嚢摘出術，トラカール刺入創，腹壁瘢痕ヘルニア

I．はじめに

腹腔鏡下胆嚢摘出術（Laparoscopic Cholecystectomy: LC）は，1990年に紹介され手術侵襲の少なさなどから急速に普及し，現在胆石症に対する標準術式となっている．周術期以降に発症する晩期合併症としてトラカール刺入創より生じた腹壁瘢痕ヘルニアの報告は散見される[1~3]が，いずれも臍部の10 mmトラカール刺入創に生じたものであった．今回われわれは，右肋骨弓下の5 mmトラカール刺入創への大網脱出による索状物形成により生じた絞扼性イレウスの稀な1例を経験したので報告する．

II．症　　例

症例：76歳　男性
主訴：腹痛，腹満感
既往歴：8年6ヶ月前：胆石にて腹腔鏡下胆嚢摘出術．12年前：慢性閉塞性肺障害・慢性呼吸不全（在宅酸素療法導入中）
現病歴：
3日前より排便・排ガス認めず，1日前より下腹部痛出現し次第に腹満感，腹部全体の疼痛となり症状増悪，当院救急外来受診しイレウスの診断で緊急入院となる．
入院時現症：体温36.8°C　血圧140/71　脈拍84
腹部：全体に緊満，圧痛あり，筋性防御認めず．
入院時検査所見：
白血球数：10100/μl，赤血球数：407×10/μl，ヘモグロビン：13.8 g/dl，ヘマトクリット：40.0%，血小板数：24.1×10/μl，総蛋白：8.3 g/dl，アルブミン：4.33 g/dl，総ビリルビン：0.7 mg/dl
aspartate aminotransferase (AST)：29IU/l
alanine aminotransferase (ALT)：15IU/l
lactate dehydrogenese (LDH)：285IU/l
blood urea nitrogen (BUN)：17.5mg/dl
creatinine (Cr)：0.5mg/dl
creatine kinse (CK)：223IU/l
sodium (Na):139.3mEq/l potassium (K)：3.7mEq/l
chiorine (Cl)：100.6mEq/l
C-reactive protein (CRP)：1.16mg/dl
入院時画像所見：
腹部単純X線上では，著名な胃内ガス像，小腸ガス

像，二ボー形成を認めた（図１）．腹部 Computed Tomograpy（CT）では，小腸は内容液が貯留し拡張しており，腹水貯留，右上腹部に著名に拡張した腸管を認め小腸捻転，腸重積等による絞扼性イレウスが疑われた（図２）．

入院経過：

入院後，腹部症状増悪し腹膜刺激症状出現したため，絞扼性イレウスの診断で同日緊急手術施行した．

手術所見：

腹部正中切開にて開腹すると約 500 ml の血性腹水をみとめた．回盲部～上行結腸は捻転し著名に拡張し一部漿膜筋層が裂け菲薄化しており，上行結腸はほぼ中央で索状物により絞扼されていた（図３）．検索を進めると索状物は，LC の際の右肋骨弓下 5 mm トラカール刺入創にはまりこんでおり，同部より脱出した大網が索状物を形成したものと考えられた．

手術は，捻転・拡張し漿膜筋層が裂け菲薄化した腸管を含め血行障害をきたした腸管を切除し，回盲部切除を施行した．

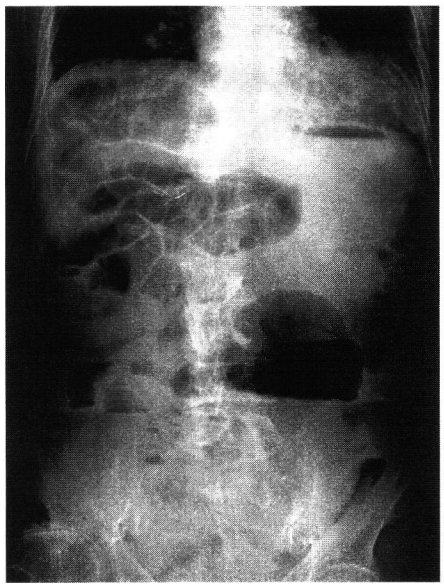

図１　腹部単純Ｘ線；著明に拡張した腸管ガス像，二ボー形成を認める．

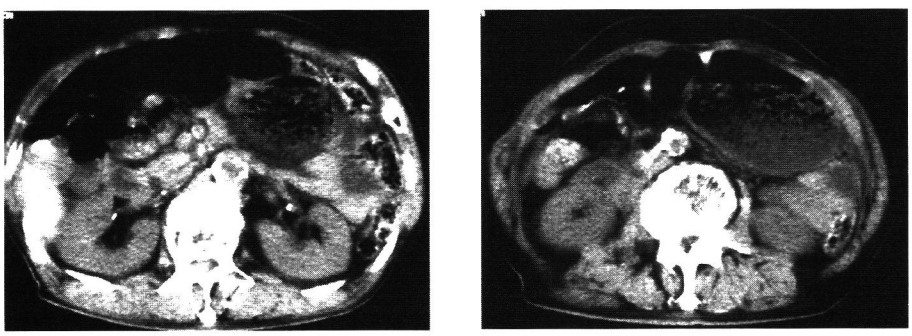

a　　b

図２　腹部CT；腹水貯留を伴い，内容液を貯留し拡張した小腸を認める．

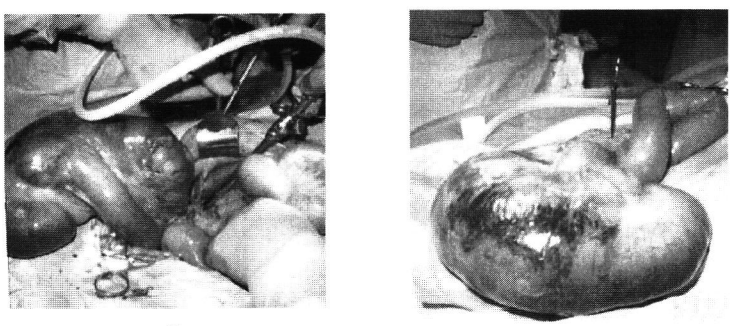

a　　b

図３－a　右肋骨弓下で索状物を認め，これにより上行結腸が絞扼され，回盲部が著明に拡張している．
　　b　著明に拡張した回盲部．腸管壁が菲薄化し，漿膜筋層が裂けている．

術後経過：

慢性呼吸不全に腹膜炎，手術侵襲が加わり手術当日は挿管・人工呼吸管理を要したが，第1病日には抜管可能であった．腹部症状が遷延したものの，第7病日より経口摂取開始．経口摂取開始後の全身状態改善は良好で創感染および呼吸器リハビリのために入院期間が延長したが，第28病日に軽快退院となった．

Ⅲ．考　　察

LC後の晩期合併症としての腹壁瘢痕ヘルニアは比較的稀ではあるが，報告例が散見され，文献的には頻度は1～4％[1,2]以下とされる．これらの報告例ではほとんどが臍部10 mmのトラカール刺入創に発生しており，原因としてトラカール刺入創の筋膜の不完全な閉鎖(特に脂肪層の厚い肥満患者等)，腹圧，トラカール抜去の際に生じる圧差によりトラカール先端に大網や腸管壁が引き込まれ，これを創部に引き出すこと等が指摘され，予防策として，トラカール抜去前に十分に脱気し腹腔内圧上昇を防止する，トラカール抜去の際に大網・腸管などを引き込んでいないことを確認する，トラカール刺入部の筋膜を直視下に完全に縫合閉鎖するなどがあげられてきた[1~3]．本症例では，いままで報告の少なかった右肋骨弓下5 mmトラカール刺入創に大網が脱出し索状物を形成したものと考えられ，また同部は胆嚢床へのドレーン留置に用いられる創であることから，ドレーン抜去時に大網を引き込んだ可能性も考えられた．

Ⅳ．結　　語

今回我々は，LC後の晩期合併症と考えられる絞扼性イレウスの稀な1例を経験したので報告した．

本症例のようなLC後の晩期合併症としての絞扼性イレウスを予防するには10 mmのトラカール刺入創だけでなく，5 mmの細径トラカール刺入創においてもできる限り筋膜縫合を行うこと，トラカールおよびドレーン抜去の際には，大網・腸管などを引き込んでいないことを十分に確認することが重要と考えられた．

文　　献

1）Reddic EJ. Laparoscopic laser cholcystectomy. Acomparison with minilap cholcystectomy. Surg Endosc 1989；3：131.

2）石和直樹，山本裕司，田中聡一ほか．腹腔鏡下胆嚢摘出術後の晩期合併症．外科 2000；62(3)：329-332.

3）田中直樹，富永剛，吉松軍平ほか．腹腔鏡下胆嚢摘出術後トロカール刺入部に発生したRichter herniaの1例．手術 2001；55(11)：1851-1854.

A Case of Strangulate Ileus Cause of Omental Hernia at The Trocar Site after Laparoscopic Cholecystectomy

Risaburo Sunagawa, Kiyosi Isobe, Norihiro Kanno,
Hisashi Kobayashi, Ryousuke Usuda, Akihito Nakajima,
Kou Shiraishi, Hirohisa Inaba, Takamori Nakayama,
Takao Nishiumi, Shunji Mori, Yoshiaki Furuta

Department of Surgery, Shizuoka Red Cross Hospital

Abstract : A 76-year-old man was admitted to the hospital because of an abdominal pain and abdominal swelling. Under a diagnosis of Strangulating Obstruction an operation was performed. As soon as the peritoneum was opened the highly cyanotic intestines and colon. These strangulating obstruction due to postoperative band cause of omental hernia at the 5mm trocar site palpable below the right costal arch after Laparoscopic Cholecystectomy.

Few reports of the incisional hernia after Laparoscopic Cholecystectomy have been reported,but it can occur obese patients whom suture closure is incomplete. It is most important to suture the fascia of the trocar site completely.

Key words : Laparoscopic Cholecystectomy , trocar site, incisional hernia

連絡先：砂川理三郎；静岡赤十字病院　外科
〒420-0853　静岡市追手町 8-2　TEL (054)254-4311